ASYOD
AKCİĞER SAĞLIĞI VE YOĞUN BAKIM DERNEĞİ

UASK 2026

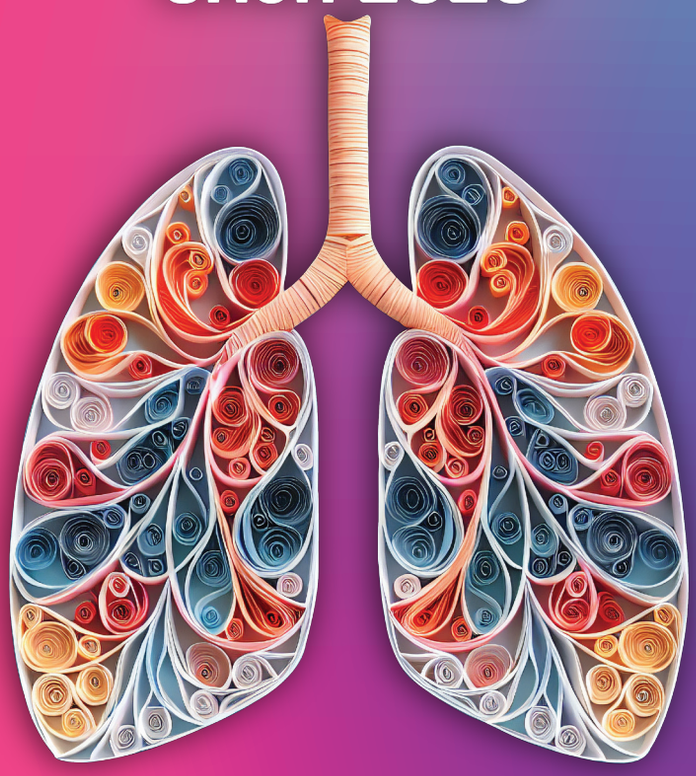

Uluslararası Katılımlı

AKCİĞER SAĞLIĞI KONGRESİ

25-28 MART 2026

Sueno Deluxe Hotel, Belek/Antalya

Sizin Sesiniz, Sizin Kongreniz...

POSTER SUNU BİLDİRİLERİ

www.asyoduask2026.com

Kongre Komitesi

Gülistan Karadeniz
Kongre Başkanı

Özlem Erçen Diken
Kongre Bilimsel Komite Başkanı

Halil İbrahim Yakar
Kongre Sekreteri

Neslihan Özçelik
Kongre Bilimsel Program Sorumlusu

Elif Torun Parmaksız
Kongre Bildiri ve Poster Sorumlusu

Cengizhan Sezgi
Kongre Mali Sekreteri

Barış Demirkol
Kongre Dış İlişkiler Sorumlusu

Özlem Şengören Dikiş
Kongre Basın İlişkileri Sorumlusu

Şeyma Özden
Kongre Sosyal Program Sorumlusu

Akın Kaya
ASYOD Yönetim Kurulu Temsilcisi

26 Mart 2026, Perşembe

Poster Bildiri Oturumu 1: Akciğer Enfeksiyonları ve Tüberküloz

PS-001 Granülomatöz Hastalıkların Ayırıcı Tanısında Kaviter Sarkoidoz: Nadir Bir Olgu

Emel Elif DEĞİRMENCİ[1], Beyza KEREM[1], Ersin GÜNAY[1]

[1]Etlik Şehir Hastanesi

Giriş-Amaç: Sarkoidoz; etiyolojisi bilinmeyen, kazeifiye olmayan granülomlarla karakterize, multisistemik bir hastalıktır. En sık akciğerleri tutar ve tipik olarak bilateral hiler lenfadenopati ile seyreder. Kaviter sarkoidoz oldukça nadirdir ve olguların %1'inden azında bildirilmiştir.

Olgu: Yirmi sekiz yaşında, sigara öyküsü 4 paket-yıl olan erkek hasta, rutin sağlık taramasında akciğer grafisinde hiler dolgunluk saptanması üzerine başvurdu.(resim 1) Aktif şikâyeti ve ek hastalığı olmayan hastanın solunum fonksiyon testi normaldi, difüzyon kapasitesi hafif düşüktü.Toraks BT'de çok sayıda mediastinal LAP, düzensiz sınırlı ve spiküle nodüller ile sağ alt lob süperior segmentte 15 mm çaplı kalın duvarlı kaviter lezyon izlendi.(resim 2) PET-CT'de mediastinal lenf bezleri ve kaviter lezyonda artmış FDG tutulumu saptandı.(resim 3) Balgam kültürlerinde ve Quantiferon testinde tüberküloz dışlandı. FOB ve ek enfeksiyon testlerinde üreme olmadı. EBUS transbronşiyal iğne aspirasyonu non-nekrotizan granülomatöz inflamasyon olarak raporlandı. EBUS örnekleri tüberküloz kültürü ve PCR testi negatif olarak geldi.Laboratuvarda serum ACE, IgG ve IgA düzeyleri yüksek, 24 saatlik idrar kalsiyumu artmıştı. Kollajen doku belirteçleri negatif bulundu. Multidisipliner değerlendirme ile immün ilişkili granülom dışlandı ve hasta radyolojik, histopatolojik ve klinik verilerle sarkoidoz olarak kabul edildi. Ekstra-pulmoner tutulum açısından göz, nöroloji ve kardiyak muayeneleri normaldi.

Radyojik görüntülemeler

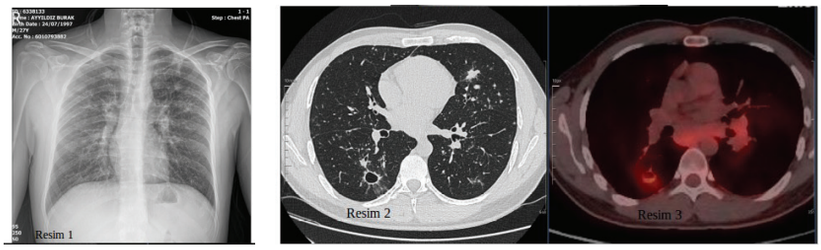

Resim 1: Başvurusundaki akciğer grafisi Resim 2: Toraks tomografisi Resim 3: PET-CT görüntüsü

Tartışma-Sonuç: Sarkoidoz tanısı için üç temel kriter gereklidir: klinik uyum, histopatolojik olarak non-nekrotizan granülom varlığı ve diğer nedenlerin dışlanması. Olgumuzda kaviter lezyon, tüberküloz ve diğer infeksiyonlarla ayırıcı tanıda önemliydi. Kaviter sarkoidoz, nadir görülmesi ve atipik radyolojik bulguları nedeniyle tanısal güçlük yaratır. Özellikle tüberkülozun endemik olduğu bölgelerde yanlış tanı ve gereksiz tedavi riskini azaltmak için ayırıcı tanıda akılda tutulmalıdır.Kortikosteroidler halen tedavide ilk basamak olarak önerilmekte olup, minimum etkili dozda semptom kontrolü sağlanmalıdır. Bu olgu, kaviter sarkoidozun nadir görülen klinik ve radyolojik özelliklerini vurgulaması açısından dikkat çekicidir.

Anahtar Kelimeler: Kavite, sarkoidoz, granülomatöz hastalık

PS-002 Yoğun Bakımda Gelişen Bir Candida Auris Fungemisi Olgusu

Harun Öztürk[1], Adar Can Sarıkaş[1], elif torun parmaksız[1], nagihan durmuş koçak[1], eylem tunçay[1]

[1]Sancaktepe Şehit Prof Dr. İlhan Varank Eğitim ve Araştırma Hastanesi

Giriş-Amaç: Candida auris, çok ilaca direnç geliştirme eğilimi, fenotipik yöntemlerle sık yanlış tanımlanması ve hastane yüzeylerinde uzun süre persiste olabilmesi nedeniyle, yoğun bakım ünitelerinde giderek daha fazla önem kazanan yeni bir nozokomiyal maya etkenidir. Avrupa ve Türkiye'den bildirilen kümeler, özellikle uzun süre yatan, mekanik ventilatöre bağımlı ve çoklu komorbiditesi olan kritik hastalarda erken şüphe ve hızlı tanısal doğrulamanın gerekliliğine işaret etmektedir. Bu olgu sunumunun amacı, uzamış yoğun bakım yatışı ve çoklu risk faktörleri zemininde gelişen bir C. auris fungemisini, tanı, tedavi ve enfeksiyon kontrolü boyutlarıyla birlikte sunmaktır.

Olgu: Serebrovasküler olay sekeli ve hipertansiyon öyküsü olan, trakeostomili, perkütan endoskopik gastrostomi ile beslenen ve uzun süredir evde mekanik ventilatöre bağımlı 65 yaşında erkek hasta, pnömoni nedeniyle yoğun bakım ünitesine kabul edildi. Önceki yatışlarında trakeal aspirat ve idrar kültürlerinde çok ilaca dirençli Gram-negatif bakteriler üremiş, ardışık geniş spektrumlu antibiyotik tedavileri uygulanmıştı. Mevcut yatışta da hedefe yönelik antibakteriyel tedaviye rağmen ateş ve inflamatuvar yanıtın sürmesi üzerine tekrarlayan kan kültürleri alındı ve Candida auris üremesi saptandı. Tür düzeyinde tanı MALDI-TOF MS ile doğrulandı. Anidulafungin tedavisi başlatıldı, sıkı temas ve izolasyon önlemleri uygulandı. Kan kültürlerinin negatifleşmesinin ardından antifungal tedavi en az 14 gün daha sürdürüldü. İzlemde CRP, prokalsitonin ve lökosit düzeylerinde belirgin gerileme sağlandı; enfeksiyon kontrol altına alındı. Hasta, ventilatör bağımlılığı devam etmekle birlikte stabil durumda uzun süreli bakım merkezine devredildi.

paag

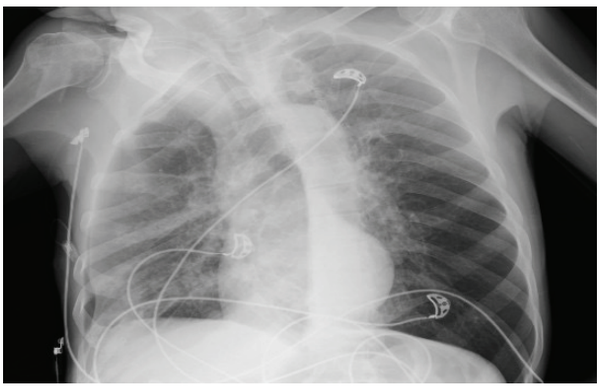

Şekil 1. Posteroanterior akciğer grafisinde sağ alt zonda heterojen infiltrasyon, kostofrenik açının silinmesi ve sol hemitoraksta yaygın interstisyel dansite artışı,başvuru sırasında

bt

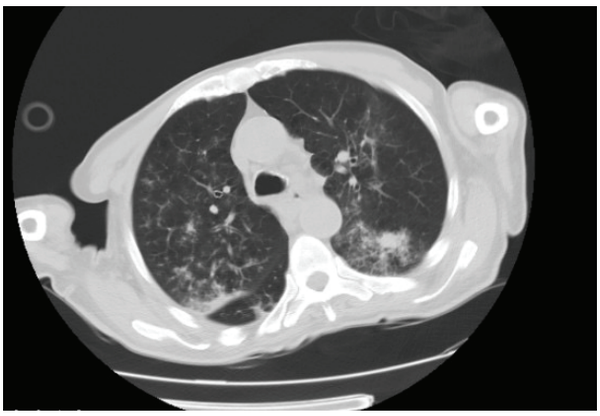

Toraks bilgisayarlı tomografisinde, özellikle sağ alt lob posterior segmentinde belirgin olmak üzere, her iki alt lobda konsolidasyonlar, eşlik eden peribronkovasküler buzlu cam opasiteleri ve hava bronkogramları,başvuru sırasında

Laboratuvar parametreleri

Parametre	Birim	Referans aralığı	Kabul	5. gün	Taburculuk
CRP	mg/L	0–5	172	180	30
Hemoglobin	g/dL	13–17 (M) / 12–16 (F)	7.1	6.5	9.3
Lökosit (WBC)	/mm³	4,000–11,000	18,000	18,000	8,500
Kreatinin	mg/dL	0.6–1.2	1.2	1.1	1.0
Prokalsitonin	ng/mL	<0.05	4.52	4.5	0.03
pO_2 (AKG)	mmHg	80–100	68.7	88	92
pCO_2 (AKG)	mmHg	35–45	40	40	40
pH (AKG)		7.35–7.45	7.4	7.4	7.41

Hastane Yatışı Süresince Laboratuvar Parametreleri

Tartışma-Sonuç: Olgu, uzamış yoğun bakım yatışı, mekanik ventilasyon, trakeostomi ve yoğun antibiyotik maruziyeti gibi klasik risk faktörlerinin bulunduğu hastalarda, persistan inflamatuvar yanıt varlığında C. auris fungemisinin kolaylıkla gözden kaçabileceğini göstermektedir. Fenotipik sistemlerin yanlış tanımlama riski nedeniyle, şüpheli durumlarda MALDI-TOF MS ve/veya moleküler yöntemlerle tür doğrulamasının aranması kritik önemdedir.Bu olgu, yüksek riskli yoğun bakım hastalarında persistan ateş ve inflamasyon varlığında C. auris'in ayırıcı tanıda mutlaka düşünülmesi gerektiğini vurgulamaktadır. Erken tür doğrulaması, ekinokandin temelli uygun antifungal tedavinin zamanında başlanması ve enfeksiyon kontrol önlemlerine sıkı uyum, hem hasta prognozu hem de kurum içi yayılımın önlenmesi açısından belirleyicidir.

Anahtar Kelimeler: Candida auris, fungemi, yoğun bakım ünitesi, ekinokandin, enfeksiyon kontrolü

PS-003 Brucella ve Plevra: Nadir Ama Kritik Bir Buluşma

Beytül Yaşkıran[1], Sultan Kıratlı[1], Gamze Kaplan[1], Kerim Yeşildağ[1], Turgut Teke[1]

[1]Necmettin Erbakan Üniversitesi

Giriş-Amaç: Brusellozis, Brucella cinsi bakterilerle oluşan, sistemik tutulum gösteren kronik bir hastalıktır. Hastalık hayvancılıkla uğraşan ve taze süt ürünleri tüketen toplumlarda daha sık görülmektedir. Solunum sistemi tutuluşu; plevral effüzyon, hiler lenfadenopati ve nodüler akciğer lezyonları şeklinde karşımıza çıkmaktadır. Plevra tutulumu oldukça nadir görülmektedir.

Olgu: Bilinen DM, BPH tanılı 61 yaşında erkek hasta; acil servise nefes darlığı, ateş, üşüme titreme şikayeti ile başvurmuş. 10 gündür olan eforla artan iritandan bağımsız vasıfta nefes darlığı varmış. 3 gündür olan nonprodüktif vasıfta öksürük varmış. Hastanın 10-15 gündür olan 38 dereceyi bulan ateş üşüme titreme şikayeti varmış. Toraks BT'sinde plevral efüzyonun sebat etmesi, üzerine hasta tarafımıza yönlendirilmiş. Hastanın oda havasında SpO2 %94, fizik muayenede sağ bazalde ince ral işitildi. Akciğer grafisinde, sağ alt zonda homojen dansite artışı izlendi. Çekilen toraks BT'de, sağ hemitoraks da 7 cm derinliğe ulaşan plevral efüzyon izlendi. Torasentez yapılan hasta eksuda vasıfta sonuçlar artması üzerine hasta ileri tetkik amacıyla servise yatışı yapıldı. Hastanın bakılan kan tetkiklerinde CRP 145 mg/l, WBC 7700 olarak sonuçlandı. Hastaya seftriakson ve moksifloksasin order edildi. 5 Gün sonra akut faz reaktan artışı olan hastaya seftriakson stoplanarak piperasilin-tazobaktam order edildi. Hastanın takiplerinde alınan anamnezinde hastanın hayvancılıkla uğraşması ve yakın zamanlı şarbonlu inek ısırma öyküsü olan hastadan kandan brucella gönderildi. Hastanın brucella 1/1280 olarak sonuçlandı. Hasta enfeksiyon hastalıklarına konsulte edildi. Hastaya streptomisin ve doksisiklin önerildi. Hastaya takiplerinde tekrar torasentez ve plevral biyopsi yapıldı. Ada düzeyi 35 u/l, Arb negatif sonuçlandı. Plevra sıvı sitoloji, lenfositten zengin yayma, malignite açısından negatif sonuçlandı.Torasentez mayiden brucella örneği de gönderildi. Hastanın plevral sıvı brucella aglütinasyon titresi 1/1280 pozitif sonuçlandı. Hasta enfeksiyon hastalıklarına konsulte edildi. Hastada streptomisin stoplanarak trimetoprim-sülfametoksazol başlandı. Doksisiklin devamı önerildi. Yapılan tetkikler, klinik ve fizik muayene bulguları sonucunda hastaya brucellozis ve plevral tutulum tanısı konuldu.

PAAC TEDAVİ ÖNCESİ-SONRASI

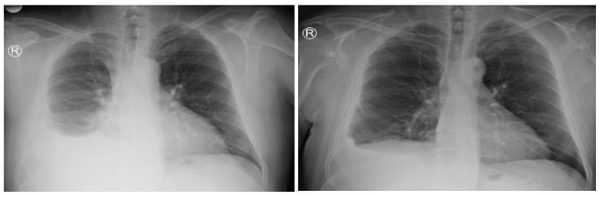

TORAKS BT

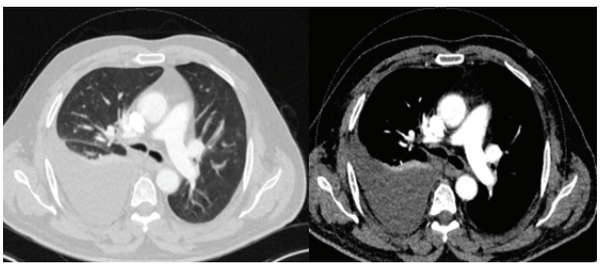

Tartışma-Sonuç: Brucella enfeksiyonlarında plevral tutulum nadir görülmekle birlikte, özellikle ateş, göğüs ağrısı ve nonspesifik sistemik semptomlarla başvuran hastalarda ayırıcı tanıda mutlaka düşünülmelidir. Erken tanı ve uygun antibiyotik tedavisiyle klinik yanıt genellikle iyidir. Plevral sıvıda lenfosit hâkimiyeti, yüksek ADA düzeyi ve kültür/PCR ile Brucella tespit edilmesi tanıyı desteklemektedir. Bu olgu, endemik bölgelerde Brucella'nın atipik prezantasyonlarının göz ardı edilmemesi gerektiğini ve plevral effüzyonun etiyolojisinde enfeksiyöz nedenler arasında Brucella'nın da yer alabileceğini göstermektedir.

Anahtar Kelimeler: Brucella, Plevral efüzyon, Pnömoni

PS-005 Maligniteyi Taklit Eden Endobronşiyal Tüberküloz

Gamze Kaplan[1], Beytül Yaşkıran[1], Sultan Kıratlı[1], Hacı Hasan Esen[1], Kerim Yeşildağ[1], Turgut Teke[1]

[1]Necmettin Erbakan Üniveristesi

Giriş-Amaç: Endobronşial tüberküloz (EBTB), trakeobronşial ağacın tüberküloz enfeksiyonu olarak tanımlanır. Aktif akciğer tüberkülozu olanların %10-40'ında eşlik ettiği bildirilmektedir. Radyolojik olarak direkt bulgular, trakeobronşial stenoz, duvar kalınlaşması ve lümene uzanan lezyondur. İndirekt bulgular ise fibrotik ve kalsifiye odak, kavitasyon, atelektazi, infiltrasyon, bronşektazi, intratorasik lenfadenopati ve plevral efüzyonu içeren pulmoner radyolojik bulgulardır. Özellikle belirtilen olmayan veya küçük lezyonların tespiti için toraks BT gerekebilir. Tanıda, balgam ARB pozitifliği düşüktür ve olguların çoğunda tanı bronkoskopik biyopsi ile konur.

Olgu: 70 yaşında kadın hasta polikinliğimize öksürük şikayeti ile başvurmuş. 2 yıldır olan kuru vasıfta sabaha karşı artan öksürük şikayeti varmış. Hastanın toraks BT'sinde sağ akciğer alt lob anterior segmentte 5 mm çaplı, sol akciğerde büyüğü üst lobda anterior 4 mm çaplı nodül ve sol akciğer üst lob anterior ve lingüler segmentlerde atelektazi izlenmesi üzerine hastadan pet-bt istendi. Hastanın pet-bt sonucu, sol akciğer üst lob bronşu komşuluğunda 27x21 mm boyutlarında artmış (SUVmax:7,09) yumuşak doku lezyonu, mediasten sağ alt paratrakealde, sol ana bronş inferiorda, sol akciğer üst lob posteriorda 17x22 mm boyutlarında artmış (SUVmax:11,54) düzensiz sınırlı lezyon ve sol akciğer üst lob lingulada paramediastinal yerleşimli 26x14 mm boyutlarında artmış (SUVmax:8,27) lezyon olarak sonuçlanması üzerine ileri tetkik amacıyla yatışı yapıldı. Hastaya bronkoskopi yapıldı. Bronkoskopide; sol ana bronş distalinden başlayıp üst lob bronşuna uzanan ve bronşu çepeçevre saran beyaz plak şeklinde düzensizlikler izlendi. FOB ile distale geçilemedi. Buradan biyopsi örnekleri ve alınan bronş lavajından; ARB, tüberküloz kültürü ve sitolojik inceleme gönderildi. Hastanın BAL ARB sonucu pozitifti. Hastanın patoloji sonucu da, kazeifiye granülomatöz iltihap olarak sonuçlandı. Hastaya dörtlü antitüberküloz tedavisi başlandı.

TORAKS BT-PET BT

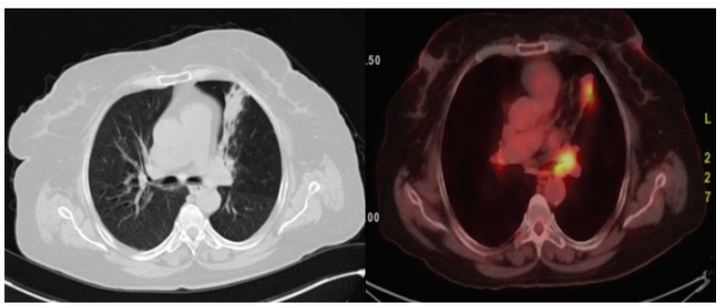

BRONKOSKOPİK GÖRÜNTÜLER

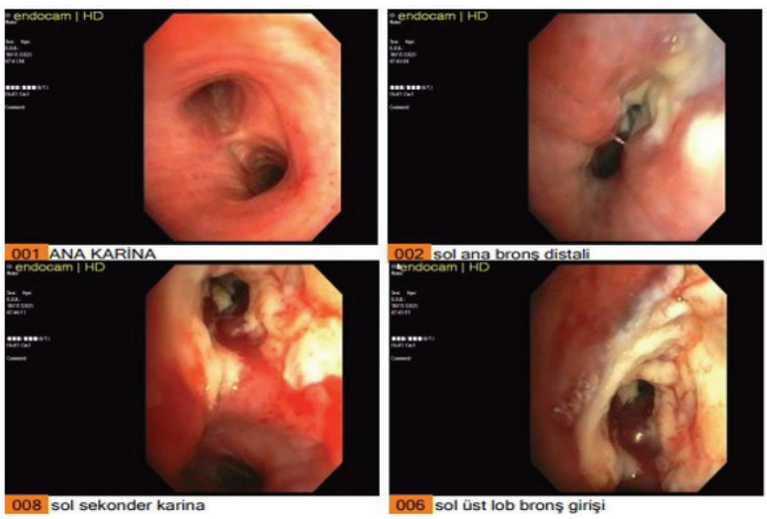

Tartışma-Sonuç: Endobronşiyal tüberküloz, klinik, radyolojik ve metabolik özellikleri ile akciğer malignitelerini taklit edebilen önemli bir klinik tablodur. Özellikle PET-BT'de artmış FDG tutulumu, malignite lehine yanıltıcı değerlendirmelere yol açabilmektedir. Sunulan olguda, toraks BT ve PET-BT bulguları malignite düşündürmesine rağmen, bronkoskopik değerlendirme ve histopatolojik inceleme ile endobronşiyal tüberküloz tanısı konulmuştur. Bu olgu, ayırıcı tanıda endobronşiyal tüberkülozun mutlaka akılda tutulması gerektiğini ve kesin tanı için bronkoskopi ile histopatolojik örneklemenin önemini vurgulamaktadır. Erken tanı, uygun antitüberküloz tedavinin başlanmasını sağlayarak gereksiz invaziv girişimlerin ve gecikmiş tedavinin önüne geçebilir.

Anahtar Kelimeler: Endobronşiyal tüberküloz, Malignite, ARB, Bronkoskopi

PS-006 Nedeni Bilinmeyen Ateş, Hipoksemi, Mediastende Kitlesel Görünüm: Mediastinit mi, Aort Anevrizması mı

Ömer Faruk GAGİR[1], Songül ÖZYURT[1], Dilek GÜRBÜZ[1], Neslihan ÖZÇELİK[1], Nur HÜRSOY[2], Hasan TÜRÜT[3], Serhat AKTAŞ[4], Ogün BÜLBÜL[4], Aziz GÜMÜŞ[1], Bilge Yılmaz KARA[1], Dilek KARADOĞAN[1], Ünal ŞAHİN[1]

[1]Recep Tayyip Erdoğan Üniversitesi, Göğüs Hastalıkları Anabilim Dalı, Rize
[2]Recep Tayyip Erdoğan Üniversitesi, Radyoloji Anabilim Dalı, Rize
[3]Recep Tayyip Erdoğan Üniversitesi, Göğüs Cerrahisi Anabilim Dalı, Rize
[4]Recep Tayyip Erdoğan Üniversitesi, Nükleer Tıp Anabilim Dalı, Rize

Giriş-Amaç: Mediastende hematom radyolojik görüntülemede yumuşak doku görünümü vererek, PET-CT'de de F18-FDG tutulumu yaparak parankime kadar uzanan geniş bir alana yayılabilir. Ateş, hipoksemi şikayetleri de gelişmesi durumunda enfeksiyonlar (mediastinit, vb.) ve malignitelerle karıştırılabilir. Bu hastalarda nadiren de olsa aort anevrizmasının kanaması olabileceğini ve varsa yakın ve/veya eski görüntülemelerle beraber değerlendirilerek gerekirse multidisipliner bir yaklaşım ile ilerlemenin önemini göstermeyi amaçladık.

Olgu: 79 Yaş erkek hasta. Mesane kanseri, hipertansiyon, kronik böbrek yetmezliği (rutin hemodiyaliz programında) öyküleri olan hasta katater enfeksiyonu nedenli ile takip edildiği enfeksiyon hastalıkları kliniğinden hipoksemi, ateş şikayetleri ile tarafımıza danışılmış. Yapılan görüntülemelerde mediasteni dolduran ve sol üst loba uzanım gösteren kitlesel görünüm, mediastinal LAP izlenmesi nedeniyle hasta ileri tetkik amaçlı servisimize devir alındı. Tarafımızca yapılan geriye yönelik dosya incelemesinde 2 ay önceki Toraks-CT'sinin normal görüldü(Resim1 A,B ve Resim2 A,B). Bulguların yeni gelişimli olması üzerine enfeksiyon (Mediastinit, vb.) düşünülerek enfeksiyon hastalıkları tarafından hastaya uygun geniş spektrumlu antibiyoterapi verilmesine rağmen lezyonda gerileme olmaması nedeniyle hızlı progrese olan malignite ön tanısıyla hastaya FOB yapıldı ve PET-CT(Resim3 A,B) çekildi. FOB'da EBL izlenmedi. PET-CT'de santrali kistik/nekrotik lezyon, SUVMAX 12.2 saptanı. Mediastinal LAP'larda patolojik F18-FDG tutulumu mevcuttu. TTİAB için uygun olmayan hasta EBUS, ileri tetkik açısından multidisipliner konseyde tartışıldı. Mediastinit ön planda düşünülerek antibiyoterapi devamı önerildi. 1 ay daha geniş spektrumlu antibiyoterapi sonrası kontrol kontrastlı BT (Resim4 A,B) ile tekrar multidisipliner konseye sunuldu. Hastanın bulgularının sebat etmesi, şüpheli kontrast ekstravazasyonu nedeni ile kanama ve aort anevrizması ön planda düşünülerek hastaya DSA ve KVC görüşü önerildi. Yapılan DSA da aort anevrizması ile uyumlu olması ve radyolojinin de şüpheli kontrast ekstravazasyonu olarak değerlendirmesi üzerine KVC tarafından yoğun bakım ünitesine devir alındı. Hastaya TEVAR işlemi uygulanarak takibe alındı.

ÖNCESİ VE SONRASINDAKİ RADYOLOJİK GÖRÜNÜMLER

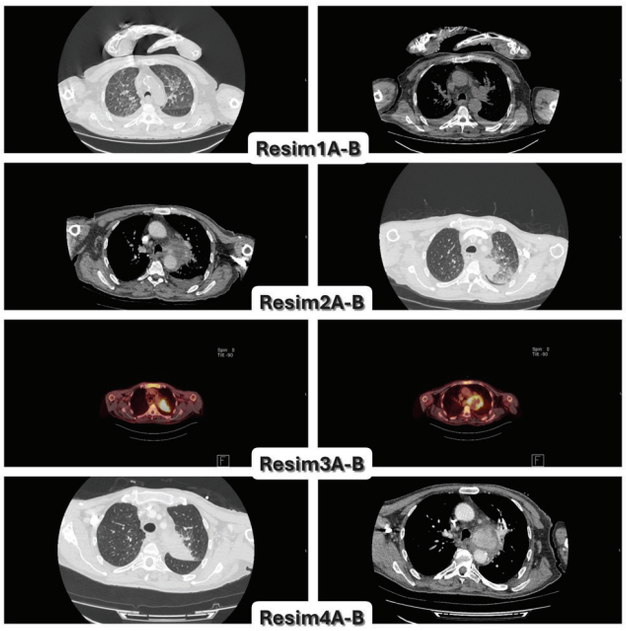

Tartışma-Sonuç: Hipoksemi ve ateş birlikteliği daha çok malignite ve enfeksiyon düşündürse bile her zaman ayırıcı tanının geniş spektrumda olabileceği, hastaların yakın ve/veya eski tarihli görüntülemeleri ile birlikte, gerekirse multidisipliner yaklaşım ile değerlendirilmesi gerekmektedir. Hematom ve kanama semptomlarının hipoksemi ve ateş olarak yansıyabileceği akılda bulundurularak vakamızda olduğu gibi mediastende yeni gelişimli geniş konsolide alanların hematom/kanama alanı olabileceği akılda tutulmalıdır.

Anahtar Kelimeler: Aort Anevrizması, DSA, Ateş, Mediastinit, Mediastinel Kitlesel Görünüm

PS-007 İmmünkompetan Bir Hastada Candida Glabrata ile İlişkili Nadir Bir Kronik Öksürük Olgusu

Fatma Gülsüm KARAKAŞ[1], Umut İLHAN[1], Bahar AYDOĞAR[1], Useyma ALKHATİP[1], Erdoğan ÇETİNKAYA[1]

[1]Yedikule Göğüs Hastalıkları ve Göğüs Cerrahisi Eğitim ve Araştırma Hastanesi

Giriş-Amaç: Candida glabrata'nın alt solunum yolunda klinik açıdan anlamlı enfeksiyon oluşturması, özellikle immünkompetan bireylerde oldukça nadir tanımlanmıştır. Kronik öksürük değerlendirmesinde bu etkenin olası katkısının fark edilmesi güç olabilir. Sunulan olgu, bu nadir solunumsal tutulumun klinik spektrumuna ışık tutmayı amaçlamaktadır

Olgu: Altmış yedi yaşında; astım, hipertansiyon, diyabetes mellitus, hiperlipidemi, hipotiroidi ve aritmi öyküsü olan immünkompetan kadın hasta, iki yıldır devam eden kuru öksürük ve zaman zaman ses kısıklığı şikâyetleri ile değerlendirildi. Standart tedavilere yanıt alınamayan hastanın yüksek çözünürlüklü toraks BT'sinde (HRCT) lineer atelektazi ve hava hapsi dışında patolojik bulgu saptanmadı. Bronkoskopide mukozal ödem ve frajilite izlendi. Bronkoalveoler lavaj kültüründe Candida glabrata üredi. Hastaya 10 gün süreyle kaspofungin (70 mg yükleme dozu, ardından 50 mg/gün) tedavisi başlandı. Tedavinin ilk haftasında belirgin klinik düzelme gözlendi ve tedavi sonrası öksürük tamamen kayboldu. İki ay sonraki poliklinik kontrolünde öksürük ve ses kısıklığı şikâyetlerinin tekrarlamadığı bildirildi; klinik değerlendirme stabil olarak saptandı.

AKCİĞER GRAFİSİ

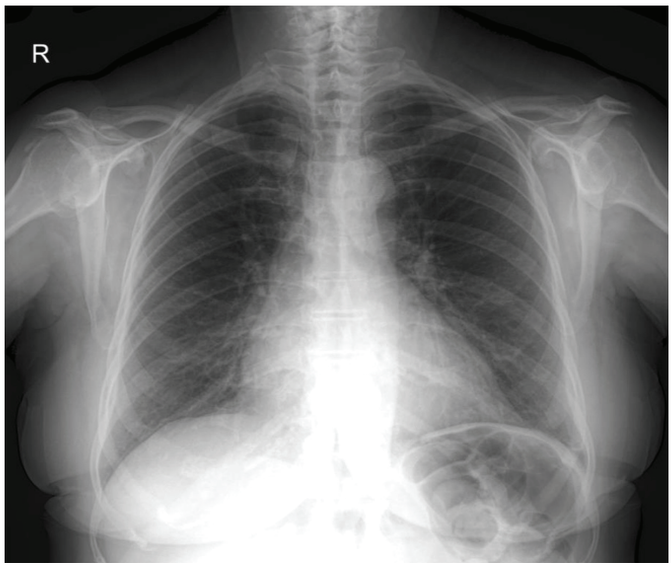

Tartışma-Sonuç: Candida glabrata'nın alt solunum yolunda klinik olarak anlamlı enfeksiyona yol açması, özellikle immünkompetan bireylerde oldukça nadirdir. Diyabetes mellitus, enfeksiyonlara yatkınlığı artırabilen bir risk faktörü olmakla birlikte, hastada belirgin immün yetmezlik bulgusu saptanmamış ve hasta immünkompetan kabul edilmiştir. Uzun süreli öksürük ve ses kısıklığına eşlik eden bronkoskopik mukozal frajilite ile bronkoalveoler lavajda C. glabrata üremesinin birlikteliği, etkenin klinik tabloya katkısını desteklemektedir. Standart tedavilere yanıtsızlık ve ekinokandin tedavisi ile hızlı klinik düzelme, C. glabrata'nın olası patojen rolünü güçlendirmektedir. Bu olgu, immünkompetan hastalarda nadir de olsa Candida glabrata'nın kronik öksürük etiyolojisinde yer alabileceğini göstermektedir

Mikroskopik Bulgular

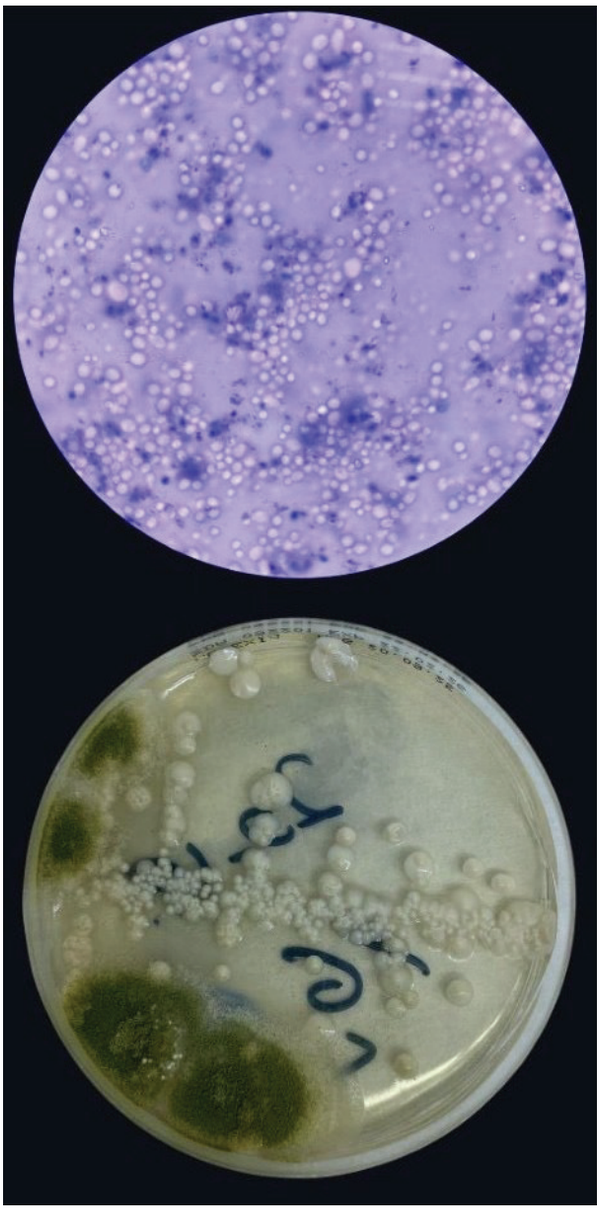

Anahtar Kelimeler: Bronkoalveoler lavaj, Candida glabrata, ekinokandin, immünkompetan

PS-008 Sessiz Yolcu: Pelvik Actinomikoz'un Akciğerlerdeki Beklenmedik İzleri

Dilara Kış Gökcecik[1], Mustafa Ersözlü[1], İrem Aras[1], Serhat Erol[1], Oya Kayacan[1], Salih Taşkın[2]

[1]Ankara Üniversitesi Tıp Fakültesi Göğüs Hastalıkları Anabilim Dalı
[2]Ankara Üniversitesi Tıp Fakültesi Kadın Hastalıkları Ve Doğum Anabilim Dalı

Giriş-Amaç: Pulmoner aktinomikoz, Actinomyces türlerinin etken olduğu, nadir görülen ancak klinik ve radyolojik olarak malignite başta olmak üzere diğer kronik süpüratif akciğer hastalıklarını taklit edebilen bir enfeksiyondur. Bu nedenle, kaviter ve nodüler akciğer lezyonları ile başvuran hastalarda pulmoner aktinomikoz ayırıcı tanıda mutlaka göz önünde bulundurulmalıdır.

Olgu: Elli yaşında kadın hasta yirmi gündür devam eden öksürük ,öksürükle artan sırt ağrısı şikâyetleriyle başvurdu. Bilinen hipotiroidi, vitiligo tanıları vardı. Başvuruda D-dimer 3231 ng/mL olarak saptandı. Posteroanterior akciğer grafisinde sağ diyafram elevasyonu ,sağ alt zonda plevra tabanlı opasite izlendi. Bilgisayarlı tomografi pulmoner anjiyografide akut pulmoner tromboemboliyle uyumlu dolum defekti saptanmadı.Akciğerlerde, orta lobda en büyüğü 22×20 mm boyutlarında olmak üzere, kaviter, düzensiz sınırlı çok sayıda nodüler lezyon izlendi. (ŞEKİL A).Kliniğimize yatırıldı. Romatolojik yakınması bulunmuyordu; romatolojik paneli negatifti. Balgam aside rezistan boyanma (ARB), bakteriyel ve mantar kültürlerinde üreme olmadı. Enfeksiyon Hastalıkları antibiyoterapisiz izlem önerdi. Tümör belirteçlerinde CA-125 52 U/mL saptandı.Pozitron Emisyon Tomografisi (PET-BT) 'de; subplevral yerleşimli, bir kısmı kaviter nodüler lezyonlarda SUVmax 8.3'e ulaşan patolojik FDG tutulumu izlendi. (Şekil B)Sol over lojunda saptanan kitlede artmış metabolik aktivite mevcuttu.Malignite ayırıcı tanısı kapsamında EBUS ile 4R, 4L, 7, 10R ve 10L istasyonlarından örneklemelerinde malignite saptanmadı, lenf nodlarında ve bronş lavajında mantar ve bakteriyel kültüründe üreme olmadı. Sol alt lobdaki kaviter lezyondan transtorasik biyopsi malignite açısından negatif olarak raporlandı. Sol overdeki kitle ve yirmi yıl rahim içi araç (RİA) kullanım öyküsü de olduğundan Jinekolojik Onkoloji 'ye yönlendirildi.Elektrocerrahi loop ile servikal eksizyon (LEEP)işleminde yüksek dereceli skuamöz intraepitelyal lezyon (HSIL) saptandı. Ardından gerçekleştirilen histerektomi materyalin histopatolojisinde "Abse formasyonu ve Actinomikoz kolonizasyonu ile karakterize şiddetli kronik inflamasyon" bulguları raporlandı.Bu sonuçlarla hastadaki akciğer lezyonlarının, pelvik kaynaklı sekonder pulmoner aktinomikoz ile uyumlu olduğuna karar verildi.Amoksisilin tedavisi başlandı .Hasta yakın izleme alındı.

Tartışma-Sonuç: Pulmoner aktinomikozun prognozu, diğer aktinomikoz formlarına kıyasla daha olumsuz olabilir;geç tanı ve yaygın torasik tutulumdur. Uzun süreli kaviter infiltratlarla başvuran hastalarda, invaziv işlemleri ve olası cerrahi morbiditeyi önlemek adına pulmoner aktinomikoz ayırıcı tanıda mutlaka değerlendirilmelidir. Bu olgu, uzun süreli RİA kullanımına bağlı pelvik aktinomikozun, hematojen veya direkt yayılım ile sekonder pulmoner tutulum oluşturabileceğini göstermesi açısından dikkat çekicidir.

Toraks bt

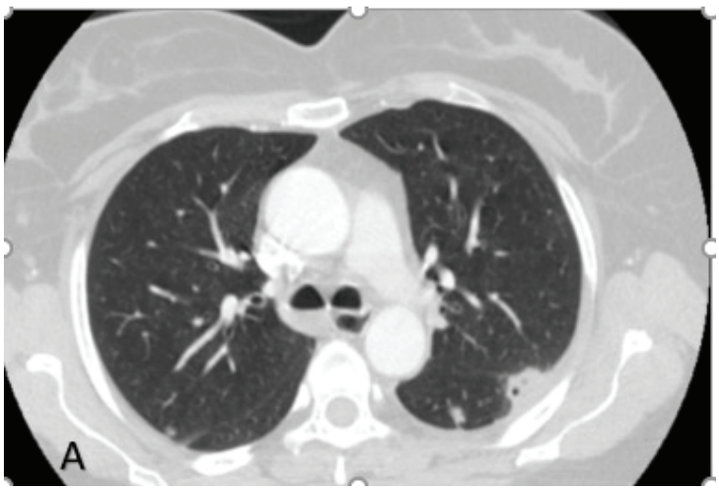

ŞEKİL A

PET -CT

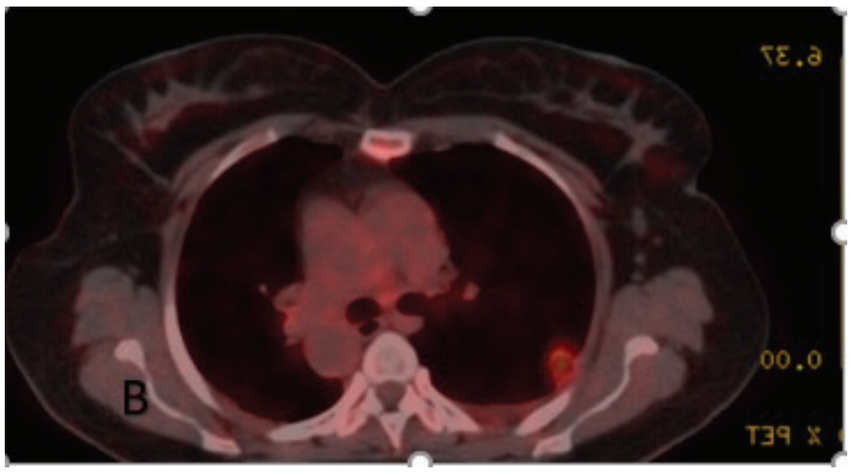

ŞEKİL B

Anahtar Kelimeler: aktinomikoz, akciğerde kaviter lezyon, ria

PS-009 Anti-Tüberküloz Tedavi Sırasında Gelişen Sistemik İlaç Aşırı Duyarlılık Reaksiyonu; Ağır Eozinofili ve Solunum Sıkıntısı

Tülay Akarca[1], Onur Karaman[1], Burcu Oktay Arslan[1], Hasibe Aytaç[1]

[1]SBÜ Dr.Suat Seren Göğüs Hastalıkları ve Cerrahisi SUAM

Giriş-Amaç: Eozinofili, tüberküloz(TB) enfeksiyonu için tipik bir bulgu olmayıp varlığında öncelikle ilaç ilişkili aşırı duyarlılık reaksiyonları düşünülmelidir. Anti-tüberküloz ilaçlara bağlı gelişen eozinofili basit döküntülerden DRESS sendromu gibi çoklu organ tutulumuyla seyreden geniş bir klinik spektrumda karşımıza çıkabilir. Alerjik reaksiyonlar TB tedavisinin kesintiye uğramasına ve alternatif rejimlerin planlanmasına neden olması açısından önemlidir.Anti-tüberküloz tedavi sırasında alerjik reaksiyon ve ağır eozinofili gelişen bu olgu ile tanısal yaklaşım ve yönetim sürecinin tartışılması amaçlanmıştır.

Olgu: Yayma negatif kültür pozitif akciğer tüberkülozu tanısıyla 4'lü anti-TB tedavi başlanan 66 yaş erkek hastada tedavinin 3.gününde vücutta kaşıntı ve makülopapüler döküntüler gelişmiş.Hasta anti-histaminik ile birlikte tüberküloz tedavisine devam etmiş.Ancak 1.hafta kontrolünde yakınmaların artması üzerine hasta kliniğimize sevk edildi. Vücutta yaygın döküntüleri olan hastanın laboratuvar tetkiklerinde eozinofil(Eo) değeri 3,72×10^9/µL olarak tespit edildi.Hastanın tedavisi kesilerek yatış önerildi.Bir gün sonra kontrol Eo değerinin 6,99×10^9/µL düzeyine yükseldiği görüldü. Yatışının 2.günü solunum sıkıntısı gelişen hastanın oksijen satürasyonu %91'e geriledi ve Eo sayısı 9,5×10^9/µL yükseldi. Kardiyak açıdanda değerlendirilen hastanın troponin değerlerinde ılımlı yükselme izlendi.Ağır eozinofili ve solunum yetmezliği tablosu nedeniyle hastaya 40mg/gün metilprednizolon tedavisi başlandı.Tedavi sonrası solunum sıkıntısı geriledi.Eo değeri 1,2×10^9/µL seviyesine düştü.Eş zamanlı trombositopeniside gelişen hasta hematoloji bölümüne başvurmak üzere taburcu edildi.Kemik iliği biyopsisi yapıldı ve hipereozinofilik sendrom ve KMPH düşünülmediği,ilaç ilişkili bir reaksiyon düşünüldüğü belirtildi.Başvurduğu dış merkezde yeniden 4'lü anti-tüberküloz tedavisi başlanan hastanın alerjik yakınmalarının yeniden tekrarlaması üzerine yeniden kliniğimize yönlendirildi.Allerji bölümü ile konsülte edildi,ACE inhibitörü ve proton pompa inhibitörlerinin kesilmesi önerildi.TB ilaçları yönünden deri prick ve yama testleri yapıldı.Yama testinde ethambutol(EMB) ve pirazinamid(PZA) pozitif saptandı. İzoniazid(INH) ve rifampisin(RIF) negatif bulundu.Hastaya desensitizasyonla INH ve RIF başlandı. Duyarlılık saptanan ilaçlar yerine moksifloksasin ve sikloserin kademeli olarak eklenerek tedavi protokolü oluşturuldu.Hastanın tedavisi sorunsuz devam etmekteyken kontrolünde eozinofil değerlerinde yeniden ılımlı bir yükselme izlendi.Yeniden allerji bölümüne danışıldığında hastanın zaman zaman sildenafil kullandığı öğrenildi.Mevcut durumun sildenafil kaynaklı olabileceği belirtildi.Sildenafil kesilmesi sonrası eozinofil düzeyleri mevcut rejim ile stabil seyretti.

Toraks BT Kesiti.

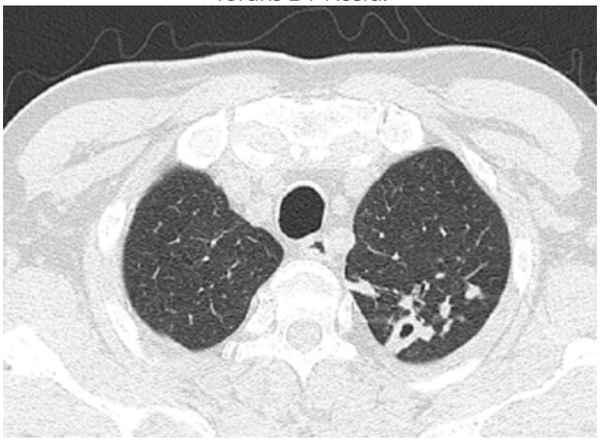

Tartışma-Sonuç: Anti-tüberküloz ilaçlara bağlı aşırı duyarlılık reaksiyonları,TB tedavisinin önemli komplikasyonları arasında yer almakta olup,sıklığı %5–10 arasında bildirilmektedir.İlaç reaksiyonlarına eşlik eden ağır eozinofili,özellikle sistemik tutulum varlığında tedavinin kesilmesini ve dikkatli bir ilaç yönetimini gerektirir. Bu olgularda erken tanı, detaylı anamnez ve uygun yönetim ile hem ciddi komplikasyonların önlenmesi hem de TB tedavisinin başarıyla sürdürülmesi mümkün olabilmektedir.

Anahtar Kelimeler: tüberküloz, eozinofili, ilaç reaksiyonu

PS-010 Yakıt Aspirasyonu Sonrası Hızlı Progresyon Gösteren Ekzojen Lipoid Pnömoni

Sümeyye Nur Kundakçı[1], Ayşenur Zengin Budağ[1], Ersin Günay[1]

[1]Ankara Etlik Şehir Hastanesi

Giriş-Amaç: Ekzojen lipoid pnömoni; petrol ürünleri, hayvansal veya bitkisel yağların aspirasyonu sonrası gelişen, nadir görülen bir klinik tablodur. Biz de genç bir hastada hızla progresyon gösteren lipoid pnömoni olgusunu literatür eşliğinde sunduk.

Olgu: Yirmi bir yaşında erkek hasta, öksürük, göğüs ağrısı ve nefes darlığı şikâyetleri ile başvurdu. Öyküsünde taşıt yakıt deposundan hortumla mazot çekerken kazara aspire ettiği öğrenildi. Fizik muayenede ateş, taşikardi ve sağda belirgin bilateral solunum seslerinde azalma, ince raller saptandı. Akciğer grafisinde sağ hemitoraksta infiltrasyon izlendi. Arter kan gazında hipoksemi (PO2: 48.9 mmHg, SatO2: %80) mevcuttu. Hemogramda lökositoz (16.360/µL),CRP: 52 mg/L, prokalsitonin: 1.2 ng/mL saptandı. Toraks BT'de sol üst lob, sağ orta lob ve lingulada buzlu cam dansitesi, tomurcuklanmış ağaç görünümü ve konsolidasyon alanları görüldü (Figure A-B). Aspirasyon pnömonisi ön tanısıyla yatırılan hastaya piperasilin-tazobaktam (18 g/gün), prednizolon (40 mg/gün) ve inhale salbutamol başlandı. Klinik izlemde konsolide alanların gerilediği izlendi. Yedi günlük tedavi sonrası oral antibiyotik başlanaraktaburcu edildi ve yakın poliklinik takibine alındı.

Figür A-B

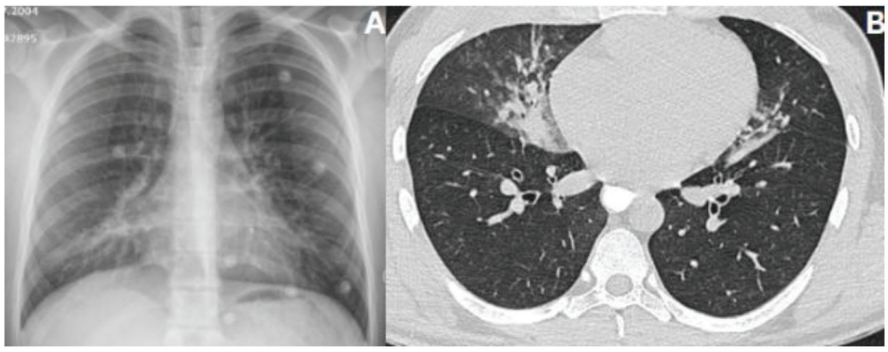

İlk Tanı Grafi ve Tomografi Kesitleri

Tartışma-Sonuç: Ekzojen lipoid pnömoni, aspirasyon sonrası ciddi plöropulmoner tablolara ve sekellere yol açabilen nadir bir hastalıktır. Akut psödoenfeksiyöz bir tabloya benzese de süperenfeksiyonlar eşlik edebilir. Kortikosteroid ve antibiyotik tedavisinden fayda görülebilir. Mazot aspirasyonuna bağlı gelişen bu olgu, özellikle hızlı klinik-radyolojik progresyon ve abse gelişim riski açısından dikkat çekicidir.

Anahtar Kelimeler: Aspirasyon, Ekzojen Lipoid Pnömoni, Pnömotosel

PS-011 Hemoptiziden Aspergillus Enfeksiyonuna Giden Yolculuk

Arslan Akargül[1], Nalan Ogan[1]

[1]Etlik Şehir Hastanesi

Giriş-Amaç: Aspergilllus pnömonisi genellikle immunsupresif hastalarda görülen fırsatçı bir mantar enfeksiyonudur. En sık izole edilen etken Aspergillus Funmigatus olmakla birlikte A.Flavus, A. Niger, A.Terratusta da görülebilmektedir.A.Niger doğada yaygın olarak bulunan bir türüdür. Genelikle zararsızdır ancak bağışıklık sistemi zayıf kişilerde fırsatçı enfeksiyonlara neden olabilir. Nakil hastaları, kortikosteroid kullanımı, diğer maligniteler de risk faktörü olmakla beraber kronik obstrüktif akciğer hastalığı ve diğer kronik akciğer hastalıkları da risk faktörleri arasındadır. Bilgisayarlı Tomografide erken evrede Halo sign, iyileşme döneminde ise air crescent sign görülebilmektedir. Hastalar öksürük, balgam, emoptizi ve yüksek ateş gibi semptomlar gösterebilmektedir.

Olgu: 68 yaşında kadın hasta yaklaşık 200 cc hemoptizi ile acile başvurdu. Alveolar hemoraji ön tanısıyla servisimize yatışı yapıldı. Bilinen hipertansiyonu, hipotiroidisi ve meme kanseri mevcuttu.Aktif kemoterapi ve radyoterapi almıyordu. Hastanın kan tetkikleri normaldi. Günlük hemogram ve kanama takibi yapılan hastaya 80 mg metilprednizolon ve 150 mg butomirat sitrat başlandı. Takiplerde hemoglobin düşüşü olmadı. Hemoptizi şikayetinin devam etmesi üzerine Girişimsel Radyoloji tarafından sağ bronşial arter embolizasyonu yapıldı. Embolizasyon sonrası takiplerinde hemoptizisi olmadı. Vaskülit açısından romatoloji görüşü alınan hastada kollajen doku markerları negatif olarak sonuçlandı.Hastaya kanama odağı açısından fleksibl bronkoskopi (FOB) yapıldı. Sağ ana lob girişinde siyah renkli, yumuşak mukoid kıvamında sekresyon saptandı. Alınan lavaj örneğine yapılan mantar kültürü ve PCR çalışmasında Aspergillus Niger pozitif olarak sonuçlandı. Enfeksiyon Hastalıkları önerisi ile Amfoterisin B başlandı. 3 hafta sonra yapılan kontrol FOB işleminde herhangi bir patoloji saptanmadı.

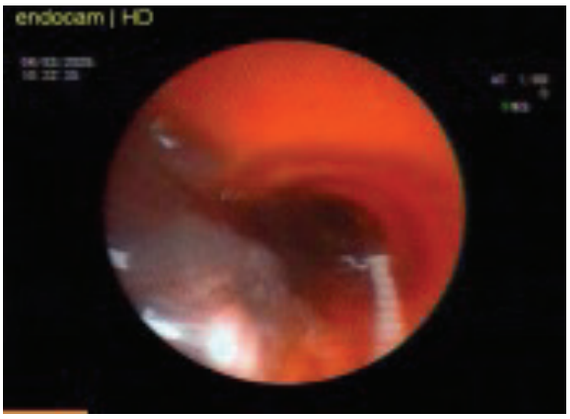

Tedavi öncesi bronkoskopi görüntüsü.

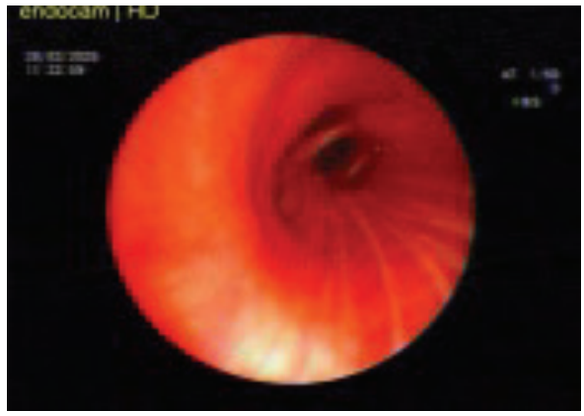

Tedavi sonrası bronkoskopi görüntüsü.

Tartışma-Sonuç: Hastanın klinik ve radyolojik görüntülemeleri mantar enfeksiyonuna benzememekle beraber yapılan işlemler sonrası hemoptizi etyolojisi açısından göz önünde bulundurulması gerektiğini vurgulamak istedik.

Anahtar Kelimeler: İmmunsupresyon, Aspergillus Niger, Bronkoskopi, Hemoptizi

PS-012 Sağlıklı Genç Bir Kadında Toplum Kökenli Pseudomonas Aeruginosa Pnömonisi

Sevgisun Nayki Kıral[1], Özgenur Ergün[1], Sinem Nedime Sökücü[1]

[1]Yedikule Göğüs Hastalıkları ve Göğüs Cerrahisi Eğitim ve Araştırma Hastanesi

Giriş-Amaç: Pseudomonas aeruginosa'nın proteolitik enzim, letal ekzotoksin ve enterotoksin özellikli hücre dışı salgılarının olması ve fırsatçı patojen özelliğinin çeşitli hastalıkların oluşmasına neden olur. Primer veya non bakteriyemik pnömoni ateş, titreme, dispne, siyanoz, prodükif öksürük, konfüzyon ve diğer sistemik toksisite bulguları ile seyreden akut bir tabloya neden olur. Pseudomonas aeruginosa pnömonisinin neden olduğu literatürde nadir görülmesi nedeniyle sunulmuştur.

Olgu: Bilinen ek hastalığı olmayan 27 yaşında kadın hasta 1 haftadır nefes darlığı, ateş, halsizlik şikayetiyle dış merkeze başvuruyor. Hasta dış merkezde pnömoni ön tanısıyla 3 gün boyunca sefiksim 400mg 2*1 ve klaritromisin 500 mg 2*1 kullanımına rağmen ateş yüksekliği ve genel durum bozulması nedeniyle acilimize başvurdu. Hastanın özgeçmişinde operasyon, tüberküloz öyküsü yok. Nonsmoker. Hastanın hastane yatışında seftriakson 1 gr 1*2 ıv ve klaritromisin 500 mg 2*1 po verildi. Hastanın yatışının ilk gününde kollojen doku markerları normal. balgam kültürü istendi. Arb negatif. Hastanın 3 gün sonra balgamında meropenem duyarlı ve siprofiloksasin az duyarlı psödomonas üremesi saptandı. Ön planda kontaminasyon olarak değerlendirildi ve hastaya bronkoskopi yapıldı. Bronkoskopide sağ ve sol bronş sisteminden yapışkan beyaz renkli sekresyon temizlendi. Sağ üst lobdan lavaj alındı. Lavaj sonucunda meropenem ve amikasin duyarlı siprofloksasin az duyarlı psödomonas üremesi saptandı. Hastaya meropenem 1 gr 3*1 ıv başlandı. Hastanın meropeneme geçildikten sonra karaciğer fonksiyon testlerinde 10 kat yükseliş görüldü. Batın usgde ek özellik saptanmadı. Meropenemi stoplanıp siprofloksasin 500 mg 2*1e geçildi. Hastaya asistilsisteinli mayi başlandı. karaciğer fonksiyon testleri regrese oldu. Hasta klinik ve radyolojik regresyon nedeniyle taburcu edildi.

Gelişi ile Tedavinin 15. Günü Röntgen ve Tomografisi

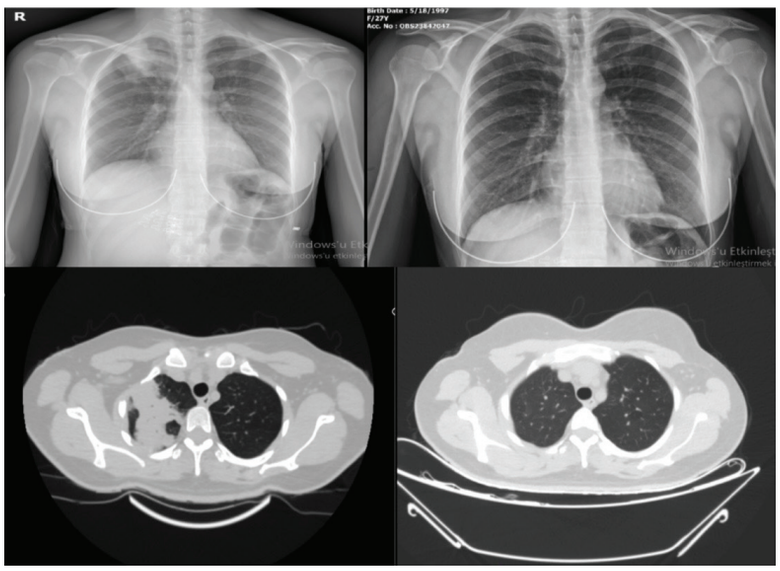

Tartışma-Sonuç: Pseudomonas aeruginosa yumuşak doku enfeksiyonu, idrar yolu enfeksiyonu, solunum yolu enfeksiyonu ve hastane ve toplum kaynaklı enfeksiyonlara neden olmaktadır. Pseudomonasa bağlı enfeksiyonların tedavisinde genellikle karbapenemler gibi geniş spektrumlu antibiyotikler, bazı sefalosporinler ve antipsödomonal penisilinler kullanılmaktadır. Toplumda risk faktörü olmayan erişkinlerde nadir gözükse de bu patojenin fatal seyredebileceği unutulmamalıdır.

Anahtar Kelimeler: pnömoni, psödomonas aeureginosa

PS-013 İmmünkompetan Hastada Mycobacterium Simiae Pnömonisi

Sena Melis Sert[1], Emine Afşin[2]

[1]Bolu Abant İzzet Baysal Üniversite Hastanesi
[2]Bolu Abant İzzet Baysal Üniversite Hastanesi

Giriş-Amaç: Tüberküloz dışı mikobakteriler(TDM), bazıları her yaştan insanda hastalığa etken olabilen ve hem akciğer hem de akciğer dışı bölgeleri etkileyebilen 190'dan fazla tür ve alt türü temsil eder.Nüfus temelli çalışmalar, 2000 yılından bu yana TDM prevalansında sürekli bir artış olduğunu belgelemiştir.M.simiae enfeksiyonları, özellikle immün sistemi baskılanmış hastalarda ağır klinik tablolara yol açabilir nadiren de immunkompetan kişilerde saptanabilir. Olgumuz immunkompetan olup kaviter pnömoni etyolojisinde M.simiae saptanmış olması nedeniyle sunulmaktadır.

Olgu: 22 yaşında mahkum erkek 2 aydır olan öksürük, pürülan balgam, iştahsızlık ve 2 ayda 5 kg kaybı şikayeti ile başvurdu. Kronik hastalığı olmayan hastanın 7 paket/yıl sigara öyküsü mevcuttu.Fizik muayenesinde oda havasında oksijen saturasyonu %98,solunum sesleri olağandı.Dış merkezde 3 hafta önce çekilen akiğer grafisinde sol akciğer alt zonda periferal kaviter lezyon etrafında çevreleyen dansite artışı izlendi (Resim1). Toraks bilgisayarlı tomografisinde(-BT); sol akciğer alt lob süperior majör fissur düzeyinde plevraya geniş tabanlı oturmuş içerisinde kistik kavitasyonda bulunan pnömonik konsalide alan ve beraberinde bilateral özellikle sağ akciğer orta lobta yoğunlaşan buzlu cam ve silik tomurcuklu ağaç görünümü izlendi(Resim 2).Laboratuvar tetkiklerinde hemogram ve biyokimya değerleri normal aralıkta olup akut faz reaktanları negatifti. Hastadan asidorezistan basil (ARB), mikobakteri kültürü, balgam kültürü istemi yapılarak sefolosporin grubu antibiyotik başlandı.1 hafta sonra kontrolünde; balgam ARB negatif, balgam kültürü; negatifti.Mikobakteri kültüründe atipik mikobakteri üremesi vardı.Henüz mikobakteri cinsi sonuçlanmamıştı. Hastanın klinik şikayetleri gerilemiş, laboratuvar değerleri normal olup akciğer grafisinde 1ay önceki grafiye kıyasla kavite kaybolmuş ve lineer bir dansite izlendi (Resim 3).Toraks BT'de sol akciğerdeki kaviter lezyon ve çevresindeki konsolide alanın neredeyse tama yakın kaybolduğu izlendi (Resim 4).Hem klinik hem radyolojik olarak iyileşme izlenen hastada ilaçsız takip kararı alındı, takiplerinde hastanın klinik hiçbir şikayeti kalmadı ve 2 mikobakteri kültürü üremesi de Mycobacterium simiae olarak raporlandı.

Resim 1. Sol akciğer alt lob kistik kavitasyon içeren konsalide alan

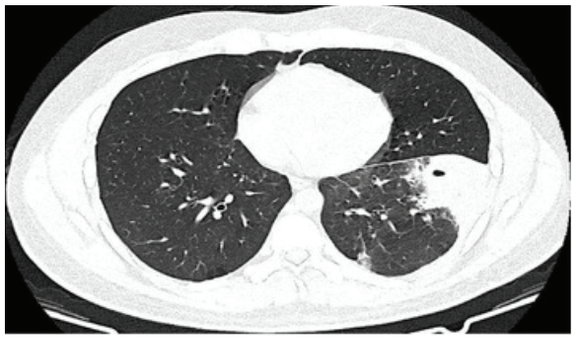

Resim 2. Sol akciğer alt lobta lineer dansite.

Tartışma-Sonuç: Literatürde, M. simiae'nin asemptomatik enfeksiyondan mortal seyirli yaygın hastalığa kadar uzanan farklı klinik prezentasyonlara neden olabileceği tanımlanmıştır.Bizim hastamızda pnömoni tablosu ile prezente olmuş, nonspesifik antibiyoterapi ile yanıt alınmıştı.Bu durumun hastanın genç yaşta olması ve komorbiditeye sahip olmamasıyla ilişkili olabileceği düşünülmüştür.M.simiae, immünkompetan hastalar da dahil olmak üzere akciğer patolojilerinin potansiyel bir etkeni olarak düşünülmeli, bu organizmaların çeşitli konaklarda geniş bir klinik hastalık yelpazesine neden olmadaki rolü bilinmeli ve tedavi için hasta özelinde karar verilmelidir.

Anahtar Kelimeler: Mycobacterium Simiae pnömonisi, Tüberküloz dışı mikobakteri, İmmünkompetan

PS-014 IL-12/23 İnhibitörü Kullanan Psöriazis Tanılı Hastada Hıçkırık İle Prezante Olan Klamidya Pnömonisi

Erdinç Yıldız[1], Serpil Kübra Kılıç[1], Onur Fevzi Erer[1], Sinem Ermin[1]

[1]SBÜ Dr. Suat Seren Göğüs Hastalıkları Ve Cerrahisi Eğitim Ve Araştırma Hastanesi / İzmir

Giriş-Amaç: Klamidya pnömonisi genellikle subakut başlangıçlı ve hafif klinik seyirli bir atipik pnömoni tablosu oluşturur ancak immün sistemi baskılayan biyolojik ajan kullanan hastalarda enfeksiyonlar atipik klinik ve radyolojik bulgularla prezante olabilir. Bu olguda, ustekinumab kullanan persistan hıçkırık şikayeti ile başvuran klamidya pnömonisi olgusu sunulmuştur.

Olgu: 28 yaşında erkek hasta, yaklaşık 2 hafta önce üst solunum yolu enfeksiyonu geçirme öyküsünün ardından, 3–4 gündür devam eden geçmeyen hıçkırık şikayeti ile hastanemize başvurdu. Özgeçmişinde psöriazis hastalığı bulunan hastanın bu nedenle 2 yıldır 3 ayda bir ustekinumab (IL-12/23 inhibitörü) tedavisi aldığı öğrenildi. Meslek olarak kuaförlük yapan ek hastalık öyküsü olmayan hastanın 10 paket/yıl aktif sigara kullanımı mevcuttu. Hastanın çekilen görüntülemelerinde (Şekil-1-2) sol akciğer alt lob lateral bazal segmentte yaklaşık 34×44 mm boyutlarında, konturları çevre parankime uzanım gösteren konsolidasyon ve çevresinde buzlu cam dansiteleri , sağ akciğer üst lob anterior segmentte hava bronkogramları içeren fokal konsolidasyon alanı saptandı. Hastanın yapılan tetkiklerinde crp yükseliği görüldü lökositoz ve prc yüksekliği görülmedi, Elisa testleri (anti-hiv,anti-hcv, hbsag) negatif görüldü. Balgam kültürlerinde üreme olmadı, tb-arb negatif olarak değerlendirildi. Yapılan multiplex real time pcr testinde nazofarenks sürüntüsünde chlamydia pneumoniae antijeni pozitif olarak saptandı. Hastaya Klamidya pnömonisi için klaritromisin 1000mg/gün ve seftriakson 2gr/gün tedavisi başlandı , 14 günlük tedavi sonrası kontrollerinde klinik iyileşme ve görüntülemelerinde regresyon görüldü (Şekil-3)

Şekil 1-2. Tedavi başlangıç görüntülemeleri

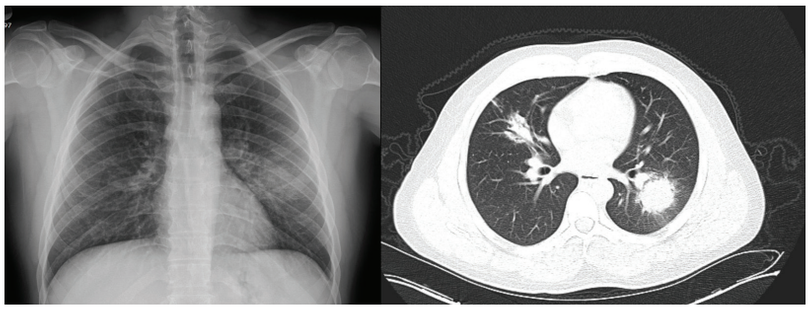

Şekil 3. Tedavi sonu görüntülemesi.

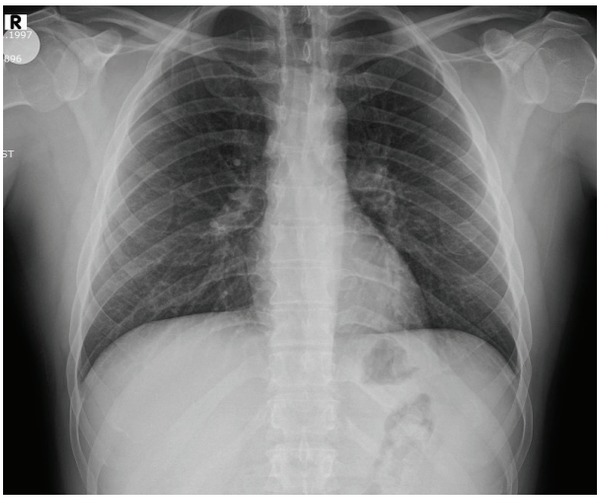

Tartışma-Sonuç: Clamydia pneumoniae , en yaygın hücre içi bakteridir ve öncelikle solunum yolu enfeksiyonlarında rol oynar, nüfusun büyük çoğunluğu yaşamları boyunca bu patojene maruz kalır. 20 yaşında %50, 60-70 yaşlarında ise %80 oranında antikor prevalansına sahiptir, bu da enfeksiyonun genellikle asemptomatik olduğunu ve insanların yaşamları boyunca enfekte olup tekrar enfekte olduklarını göstermektedir. Klamidya pnömonisinde radyolojik olarak çoğunlukla yamalı buzlu cam opasiteleri izlenirken, belirgin segmental veya lobar konsolidasyonların görülme oranı %5–10'dan azdır ve genç hastalarda bu şekilde prezente olması nadirdir. Olgumuzda, ustekinumab kullanan genç bir hastada sol alt lob yerleşimli belirgin parankimal tutulum saptanmış ve enfeksiyon persistan hıçkırık ile prezente olmuştur; bu durumun alt lob tutulumuna bağlı diyafragmatik irritasyon ile ilişkili olabileceği düşünülmüştür. Bu olgu, biyolojik ajan kullanan hastalarda atipik semptomlarla başvuran pnömonilerde klamidya pnömonisinin ayırıcı tanıda akılda tutulması gerektiğini vurgulamaktadır.

Anahtar Kelimeler: Klamidya pnömonisi, ustekinumab (IL-12/23 inhibitörü), Atipik pnömoni, Persistan hıçkırık

PS-015 Akciğerin Nekrotizan Pnömonisi: Mukormikozis Olabilir mi?

Esra Şentürk[1], Hilal Boyacı[1], Yasemin Arı Yılmaz[1], Büşra Durak[1]

[1]Hitit Üniversitesi Erol Olçok Eğitim Araştırma Hastanesi Göğüs Hastalıkları Ana Bilim Dalı

Giriş-Amaç: Nekrotizan pnömoni, enfeksiyon nedeniyle akciğer parankiminde nekroz ile karakterize, toplum kökenli pnömoninin nadir, ciddi bir komplikasyonudur. Progresif ve sinsi ilerler, immünsüprese bireylerde daha sıktır, gecikmiş tanı ve kompleks tedavi yaklaşımları yüksek morbidite ve mortaliteye sebep olur. Etmenler sıklıkla bakteriler, nadiren viral ve fungal nedenlerdir. Bu olgu üzerinden nekrotizan pnömoni yönetimini özetlemeyi amaçladık.

Olgu: 74 yaş erkek hasta, iki yıldır ileri evre sol akciğer santral skuamöz hücreli karsinomu tanısı mevcut, komorbiditelerinden dolayı kemoterapi alamamış, nivolumab ipilimumab tedavisi almaktaydı. Bir yıl önce sol akciğere radyoterapi almıştı. Genel durumda kötüleşme, ateş, öksürük, kilo kaybı, solunum sıkıntısı gelişmesi akciğer görüntülemelerinde (resim 1) sol akciğerde yaygın infiltrasyon, yaygın parankimal fibrozis (olası RT ye sekonder) görülmesi üzerine geniş spektrumlu antibiyoterapi (moksifloksasin teikoplanin, meropenem) başlanmış. Afr regresyonu, klinik iyileşme olmaması, solunum yetmezliği artması ile tarafımıza yönlendirilmişti. Hastanın solunum sesleri kaba, ağız içi muayenesinde üst damakta koyu gri, siyah yaralar mevcuttu. Yinelenen toraks bt sinde (resim 2) önceki görüntülemesinde olmayan sol akciğer üst lob periferinde nekroz, içerisinde kuş yuvası görünümünde duvarı kalın kaviter lezyon, yaygın nodüller, infiltrasyon, konsolidasyon, plevral effüzyon izlendi. Nekrotizan pnömoni ön tanısıyla tablo 1 de özetlenen etmenlere yönelik mikrobiyolojik örneklemeler alındı. Radyolojik ve klinik özelliklerinden dolayı mukormikoz ön tanısı ile kaspofungin tedaviye eklendi. Septik şok, solunum yetmezliğinin derinleşmesi nedeni ile hasta 72 saat sonra kaybedildi. Hastanın sadece balgam kültüründe klebsiella pneumoniae üredi.

görsel

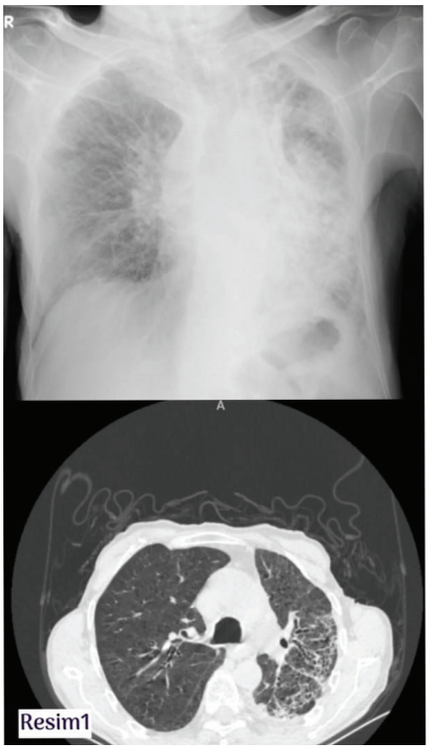

Resim1

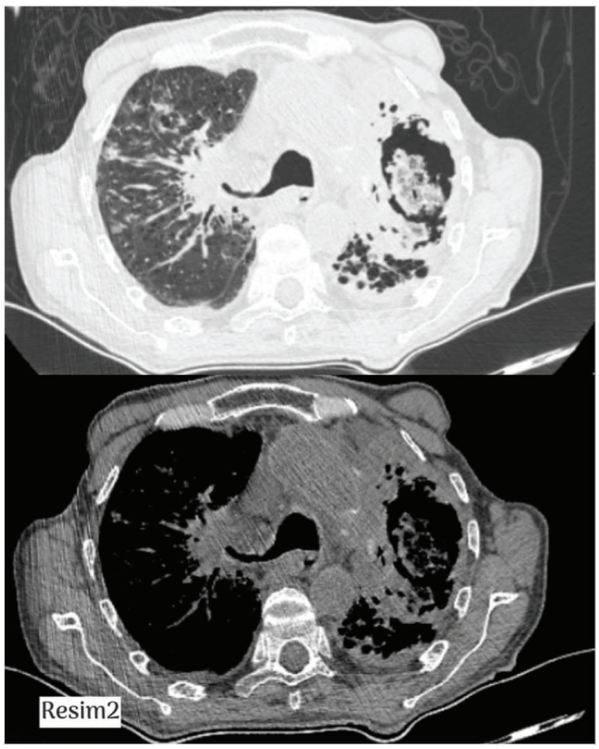
Resim2

Tablo 1: Nekrotizan Pnömoni Etmenleri

Bakteriyel	Staphylococcus aureus (MRSA dâhil)	Grip (influenza) sonrası sık
	Streptococcus pneumoniae	Çocuklar ve ergenlerde
	Klebsiella türleri	Ergenler, erişkinlerde, şiddetli, balgamlı pnömoni
	Pseudomonas	Yoğun bakım, altta yatan hastalığı olanlar
	Anaeroblar	Bacteroides
		Fusobacterium
		Peptostreptococcus
Viral	İnfluenza	En sık A, bakteri eklenirse risk artar.
	Adenovirüs	Çocuklar, ergenlerde ağır pnömoni; nadiren nekrotizan
	SARS-CoV-2 (COVID-19)	Çok nadir,ağır olgularda ve ikincil enfeksiyon ile
	Varicella-Zoster virüsü	Ergenler, bağışıklığı baskılanmış kişiler
	Sitomegalovirüs (CMV)	Bağışıklığı baskılanmış kişiler
Mantar	Aspergillus Türleri	En sık
	Mucorales (Mucor, Rhizopus),Mukormikoz)	Çok agresif
	Histoplasma capsulatum,	Endemik bölgelerde; ağır ve yaygın enfeksiyonlarda nekrotizan seyir
	Coccidioides immitis/posadasii,	Bazı olgularda kavite, nekroz
	Cryptococcus neoformans	Bağışıklığı baskılanmış kişiler

Tartışma-Sonuç: Nekrotizan pnömoni çoğu zaman çok agresif seyreder, erken dönemde BT görüntüleme tanı için çok önemlidir. Damar içi, geniş etkili antibiyotikler gerekir, bazen birden fazla etmen sorumlu olabilir. Mukormikoz, çok agresiftir, damarları tutarak hızlı doku nekrozuna yolaçar. Mukormikoz dahil nekrotizan pnömonilerin; diyabet, lösemi, lenfoma, steroid tedavisi gibi immünsüpresif durumlarda sıklığı artar. Mukormikoz; mantar sepsisi, solunum yetmezliği, hemoptizi ile mortal olabilir. BT'de buzlu cam opasiteleri, ters halo, kuş yuvası işareti, doğru klinik ortamda tanıyı düşündürebilen spesifik bir işaret olarak gösterilmiştir. Görüntülemelerle diğer enfeksiyon etkenlerinden ayırt edilemez. Mukormikozun klinik belirti ve semptomları spesifik olmayıp, mikrobiyolojik değerlendirme genellikle tanıyı koyarken, normal florayla kontaminasyon nedeniyle zorlaşabilir.Duyarlı hastalarda yüksek düzeyde şüphe erken tanı ve tedavi için son derece önemlidir.

Anahtar Kelimeler: mukormikoz, immünsüpresyon, fungal, nekrozitan pnömoni

PS-016 İmmünsuprese Tedavi Alan Hastada Tromboflebite Sekonder Gelişen Septik Pulmoner Emboli

Harun Kezer[1], Önsel Öner[1], Gamze Kırkıl[1]

[1]Fırat Üniversitesi Tıp Fakültesi

Giriş-Amaç: Septik pulmoner emboli, genellikle ekstrapulmoner bir primer enfeksiyon odağındaki fibrine yerleşen mikroorganizmaları içeren enfekte trombüslerin akciğer parankiminde oluşturdukları enfeksiyon ile karakterize, uygun tedavi verilmediğinde mortal seyreden ciddi bir tablodur. Genellikle infektif endokardit, santral venöz kateter, enfekte kateter ile birlikte olan tromboflebit, yara enfeksiyonu, immün suprese, periodental patolojileri olan bireylerde gelişir. Ateş, nefes darlığı, öksürük, plöritik göğüs ağrısı, hemoptiziden septik şoka kadar uzanan nonspesifik klinik bulgular ile prezente olur. Akciğerde multipl bilateral nodüller ve kaviteler şeklindeki infiltratlar şeklinde tutulum yapabilir. Olgumuzu, immünsüprese hastalarda saptanan pulmoner nodüller varlığında septik embolinin akılda tutulması gerektiğini göstermek için sunuyoruz.

Olgu: SLE ve astım tanıları ile takip edilen 55 yaşında hastada Lupus nefriti tanısı ile hastanede yatmakta iken ateş yüksekliği ve sağ kolunda enjeksiyon bölgesinde kızarıklık ve ısı artışı saptanıyor. Almakta olduğu immünsüpresif tedaviye 3. kuşak sefalosporin ekleniyor. Yüzeyel doku USG tetkiki yaptırılan hastada tromboflebit saptanması üzerine tedaviye piperasilin tazobaktam ekleniyor. Anamnezinde 3 ayda 15 kilo verdiği ve ailesinde Tbc enfeksiyonu olduğu öğrenilen hastaya Toraks BT isteniyor. Toraks BT'de bilateral multipl nodüller saptanan (şekil 1) hastaya FOB yapılıyor. Kan kültürlerinde MSSA üremesi olan, bronş lavajı örneklerinde ARB(-) ve Tbc PCR(-) olan hastada tedavinin beşinci gününde tekrar ateş, akut faz reaktanlarında yükseklik saptanıyor ve tedaviye TM-SMX ekleniyor. Multipl nodül etyolojisinde septik emboli düşünülerek EKO tetkiki istenen hastada herhangi bir kapak patolojisi saptanmıyor, vejetasyon görülmüyor. Takiplerinde nefes darlığı gelişen hastanın 2. kez çekilen Toraks BT'sinde ilk BT'de izlenen nodüllerde kavitasyon geliştiği saptanıyor (şekil 2). Tromboflebit öyküsü, kan kültüründe MSSA üremesi ve mevcut radyolojik bulgular ile hasta septik pulmoner emboli olarak kabul ediliyor. İki hafta süresince geniş spektrumlu antibiyoterapiye devam edilen hastada akut faz reaktanlarında anlamlı düşüş, klinik bulgularda düzelme sağlanıyor.

Şekil 1. Taraks BT'de gözlenen multipl nodüller

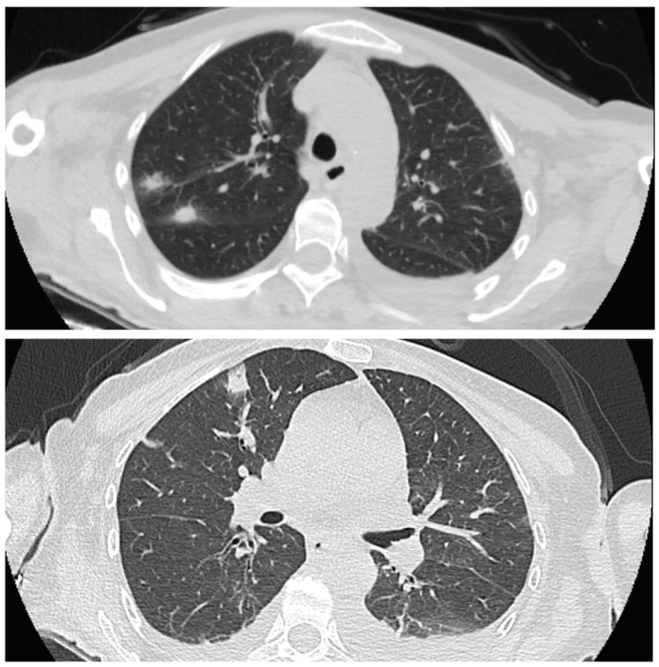

Şekil 2. Toraks BT'de kavite içeren multipl nodüller.

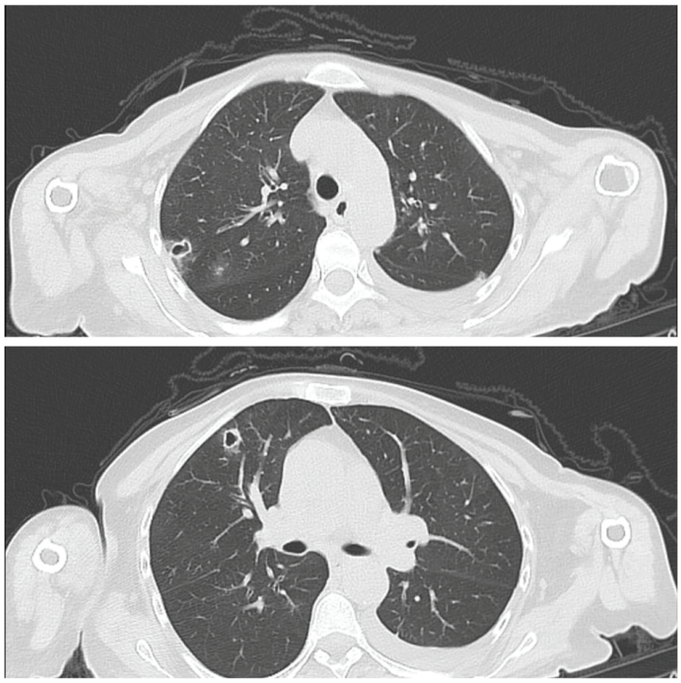

Tartışma-Sonuç: Bu olgu, immünsüprese hastalarda pulmoner nodüller saptandığında septik pulmoner embolinin ayırıcı tanıda mutlaka göz önünde bulundurulması gerektiğini ve erken tanı ile uygun antibiyotik tedavisinin klinik bulguları hızla düzelttiğini göstermektedir.

Anahtar Kelimeler: septik pulmoner emboli, tromboflebit, mssa

PS-017 S. aureus İlişkili Nekrotizan Pnömoni: Kaviter Akciğer Tutulumu Olan Bir Olgu Sunumu

Fatma Betül Onar[1], Büşra Kulaksız Durak[1], Hilal Boyacı[1], Yasemin Arı Yılmaz[1]

[1]Hitit Üniversitesi Erol Olçok Eğitim ve Araştırma Hastanesi

Giriş-Amaç: Nekrotizan pnömoni, akciğer parankiminde belirgin doku nekrozu, kaviteleşme ve destrüksiyonla karakterize, ağır seyirli bir pnömoni formudur. Çoğunlukla toksin üreten Staphylococcus aureus gibi yüksek virülanslı bakteriyel etkenlerle ilişkilidir ve hızlı klinik kötüleşme potansiyeli taşır. Kaviter akciğer lezyonlarının ayırıcı tanısı geniş olup enfeksiyöz, malign ve otoimmün hastalıkları içerdiğinden doğru tanı multidisipliner yaklaşım gerektirir. Bu bildiride, yurt dışı seyahati sonrası kaviter akciğer infiltrasyonları gelişen bir olgunun tanısal değerlendirme süreci ve tedavi yaklaşımları sunulmaktadır.

Olgu: Elli yaşında kadın hasta, seyahat sonrası başlayan öksürük, balgam, ateş ve plöretik ağrı yakınmalarıyla başvurdu. Komorbiditesi veya immünsüpresyon öyküsü olmayan hastanın fizik muayenesinde sağ hemitoraksta solunum sesleri azalmış, yaygın krepitan raller saptandı. Oda havası SpO2 %91 idi. Laboratuvar testlerinde CRP 168 mg/L, hipoalbüminemi ile birlikte nötropeni ve lenfopeni mevcuttu. Toraks BT'de heterojen dansitede konsolidasyon ve kaviteleşme alanlarıyla uyumlu infiltrasyonlar izlendi (resim 1). Geniş spektrumlu ampirik antibiyotik tedavisi başlandı ve hasta izole odada yatırıldı. Kaviter akciğer hastalıklarına yönelik balgam kültürü, mantar kültürü, üç gün ARB incelemesi, viral panel, galaktomannan, Legionella idrar antijeni, vaskülit ve kollajen doku belirteçleri değerlendirildi. Balgam kültüründe Staphylococcus aureus üremesi dışında tüm testler negatifti. Görüntüleme, klinik ve mikrobiyolojik bulgular bir arada değerlendirildiğinde S. aureus ilişkili nekrotizan pnömoni düşünüldü. Tedavinin 24. gününde yapılan kontrol BT'de bilateral plevral efüzyon ve kaviter lezyon çevresindeki infiltrasyonların gerilediği görüldü (resim 2).

Resim 1. Başvurudaki radyolojik görüntülemeler.

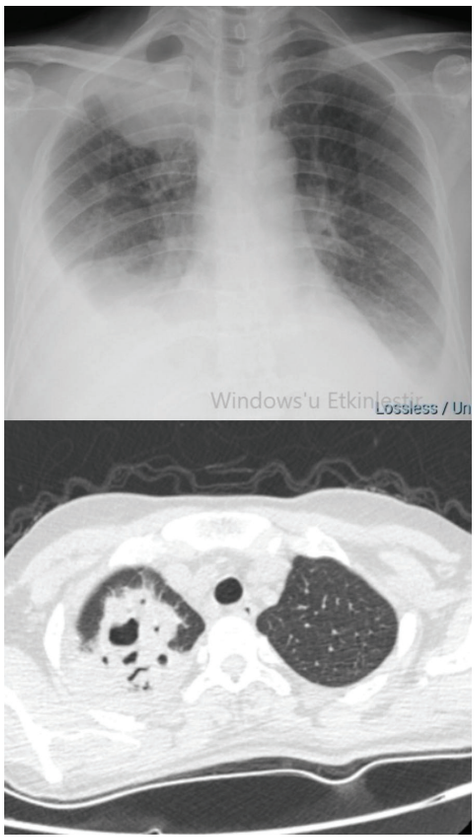

Resim 2. Tedavinin 24. günündeki radyolojik görüntülemeler.

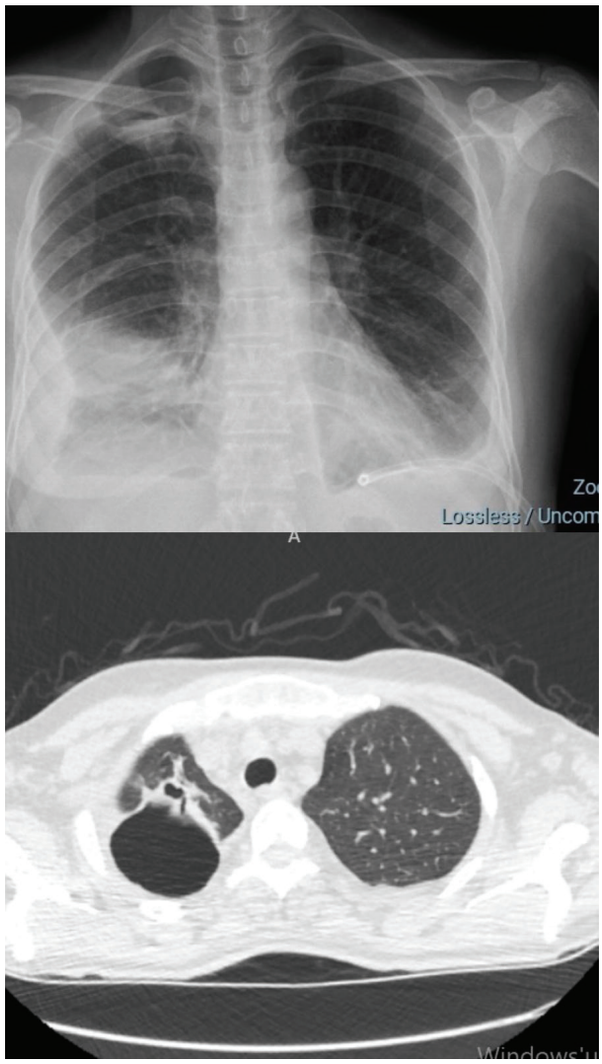

Tartışma-Sonuç: Staphylococcus aureus suşlarının ürettiği Panton–Valentine lökosidin (PVL), lökosit membranında por oluşturarak hücre lizisine neden olan potent bir ekzotoksindir. PVL'ye bağlı lökosit yıkımı sonucu açığa çıkan proteolitik enzimler ve inflamatuvar mediatörler yoğun lokal inflamasyon, parankimal destrüksiyon ve kaviteleşmeye yol açar. Bu mekanizma nekrotizan pnömoninin hızlı ilerleyen ve mortalitesi yüksek klinik tablosunu açıklamaktadır. Literatürde PVL pozitif olgularda yoğun bakım gereksinimi ve kötü prognoz daha belirgindir. Olgumuzda erken dönemde başlanan geniş spektrumlu tedavi, izolasyon ve yakın radyolojik izlem ile klinik iyileşme sağlanmıştır. Bu vaka, kaviter infiltrasyonla başvuran hastalarda PVL pozitif S. aureus pnömonisinin akılda tutulması gerektiğini; hızlı tanı, agresif antibiyotik tedavisi ve multidisipliner izlemin komplikasyonları azaltarak prognozu olumlu etkileyebileceğini göstermektedir (tablo 1).

Tablo-1. Kaviter Akciğer Hastalıklarında Ayırıcı Tanı

	Hastalık	Kavite Özelliği	Kavite Sayısı	Dağılım	Eşlik Eden Bulgular
1.Enfeksiyöz Nedenler					
	Primer/reaktive Tüberküloz	Kalın, düzensiz duvar, Etrafında infiltrasyon görülür, Hava-sıvı seviyesi nadir görülür	Çoklu	Üst lob, apikal-posterior segmentler	Tomurcuklanmış ağaç, nodüller, LAP, hemoptizi
	Nekrotizan pnömoni (S. aureus, Klebsiella, Pseudomonas)	Orta-kalın duvar, düzensiz	Çoklu	Segmental/lober	Şiddetli sistemik yanıt, plevral efüzyon
	Akciğer apsesi	Kalın duvar, hava-sıvı seviyesi	Genellikle tek	Aspirasyona bağlı genellikle sağ lob, posterior segmentler	Ateş, kötü kokulu balgam, aspirasyon risk faktörleri
	Septik emboli	İnce/orta duvar; periferik nodül-kavite	Çoklu	Periferik, özellikle alt lob	Besleyici damar işareti, endokardit, IV ilaç kullanımı
	Nekrotizan fungal enfeksiyonlar (Aspergillus, Mucor, Histoplasma)	Değişken duvar kalınlığı	Tek/çoklu	Üst lob ağırlıklı	Halo işareti, hava hilal işareti, immünsüpresyon
	Pnömatosel (özellikle çocuklarda S. aureus)	İnce duvarlı, düzgün sınırlı	Tek/çoklu	Diffüz	Akut pnömoni sonrası
2.Neoplastik Nedenler					
	Skuamöz hücreli akciğer kanseri	Kalın duvar, Etrafında temiz akciğer dokusu, eksantrik kavitasyon, hava-sıvı seviyesi sık görülür	Genellikle tek	Üst loblar	Kitle + kavite birlikteliği, hiler LAP
	Kaviteleşebilen pulmoner metastazlar (örn. skuamöz, uterin karsinom)	Kalın duvarlı kaviteleşen nodüller	Çoklu	Hematojen dağılım	Bilateral nodüller, bilinen primer tümör öyküsü
	Lenfoma (nadiren)	Düzensiz, ince duvar	Çoklu	Diffüz	Mediastinal LAP
3. Vasküler ve İmmünolojik Nedenler					
	Granülomatoz polianjitis (Wegener)	İnce–kalın değişken, düzensiz duvar	Çoklu	Diffüz	c-ANCA pozitifliği, böbrek tutulumu
	Pulmoner enfarkt sonrası kavite	Genellikle ince duvar	Tek	Alt lob perifer	Hampton hörgücü, derin ven trombozu
	Romatoid nodüller	İnce duvarlı	Çoklu	Üst lob baskın	Subkutan nodüller, romatoid artrit öyküsü
4.Kistik Yapılar ve Diğerleri					
	Bronşektazi (kistik tip)	İnce duvarlı kistik genişlemeler	Çoklu	Alt loblar	Tramvay hattı işareti, taşlı yüzük bulgusu
	Büller / blebler	Çok ince duvar	Tek/çoklu	Üst loblar	Amfizem bulguları

Anahtar Kelimeler: Nekrotizan pnömoni, Kaviter akciğer lezyonu, Staphylococcus aureus, Panton–Valentine lökosidin (PVL)

PS-018 Maligniteyi Taklit Eden Pulmoner Aktinomikoz

Ataa Ummuhan Ebrahım[1], Eda Karaman[1], Tarık Buğra Tapar[1], Zehra Dilek Kanmaz[1]

[1]Yedikule Göğüs Hastalıkları ve Göğüs Cerrahisi Hastenesi.İstanbul/ Türkiye

Giriş-Amaç: Pulmoner aktinomikoz, nadir görülen ve özgül klinik ya da radyolojik bulguları olmayan kronik bir enfeksiyondur. Malignite, tüberküloz ve pnömoni ile sıklıkla karışabilmekte; özellikle PET/BT'de yüksek FDG tutulumu göstermesi tanısal güçlük yaratmaktadır. Bu bildiride, hemoptizi ile başvuran ve malignite şüphesi nedeniyle cerrahi girişim uygulanan bir pulmoner aktinomikoz olgusu sunulmaktadır.

Olgu: 55 yaşında, larenks karsinomu öyküsü bulunan 120 p/yıl erkek hasta yaklaşık 150 cc hemoptizi şikayeti ile başvurdu. Göğüs ağrısı, dispne ve gece terlemesi yoktu. Fizik muayenede sol alt zonda raller saptandı. Akciğer grafisinde sol alt zonda infiltrasyon izlendi. Toraks Bilgisayar tomografisinde sol alt lobda kitle şüpheli alan ve hiperplazik bronşiyal arter saptandı.Hastaya bronkoskopi yapıldı.patolojisi endobronşiyal lezyon saptanmadı ardından Bilgisayar tomografisi eşliğinde Transtoasik iğne aspirasyon yapıldı.Non-diagnostik olarak sonuçlandırıldı. Pozitron Emisyon Tomografisi – Bilgisayarlı Tomografi:Sol akciğer alt lob posterobazal segmentte, plevral yüzeye oturan, spiküle konturlu 53×48 mm hipermetabolik kitle izlendi.(SUVmax: 6.66)Bulgular malignite lehine değerlendirildi.Diğer sistemlerde patolojik FDG tutulumu saptanmadı.Tanısal girişimlerin yetersizliği ve malignite şüphesinin devam etmesi nedeniyle cerrahi tanı planlandı.Hastaya sol video yardımlı torakoskopik cerrahi ve sol alt lobektomi uygulandı. Makroskopide kavite içeren, sarı-yeşil materyal içeren lezyon izlendi. Mikroskopik incelemede; kronik non-nekrotizan granülomatöz inflamasyon, mikroapse odakları ve kavite içinde ince filamentöz bakteri kolonileri saptandı. Bulgular pulmoner aktinomikoz ile uyumlu bulundu. Mikobakteri kültüründe üreme olmadı.Hastaya intravenöz ampisilin-sulbaktam tedavisi başlandı. Piperasilin-tazobaktam tedavisine rağmen inflamatuvar belirteçlerde gerileme izlenmemesi üzerine meropenem tedavisine geçildi ve klinik yanıt alındı. Ardından oral amoksisilin 2×2 g ile uzun süreli (6–12 ay) tedavi planlandı. Hastanın tedavisi halen devam etmektedir.

TORAKS BT

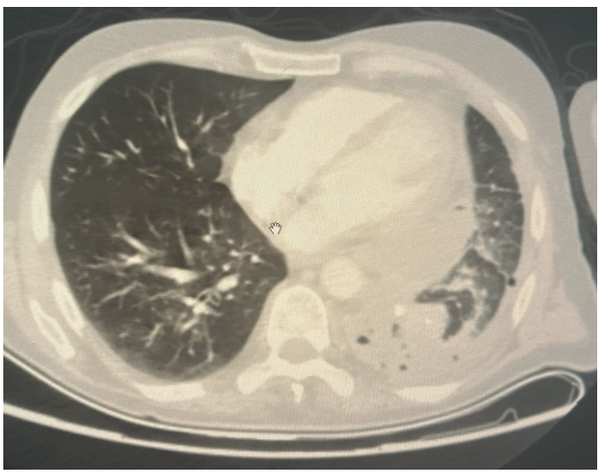

1

2

Tartışma-Sonuç: Pulmoner aktinomikoz, Pozitron Emisyon TomografisiBilgisayarlı Tomografi de yüksek FDG tutulumu gösterebilmesi nedeniyle maligniteyi güçlü biçimde taklit edebilmektedir. Özellikle periferik yerleşimli olgularda bronkoskopi ve biyopsiler tanısal açıdan yetersiz kalabilir ve cerrahi tanı kaçınılmaz olabilir. Bu olgu, pulmoner aktinomikozun önemli bir klinik tuzak olduğunu göstermektedir.Hemoptizi ve PET/BT'de malignite lehine bulgularla seyreden olgularda, pulmoner aktinomikoz ayırıcı tanıda mutlaka akılda tutulmalıdır. Erken tanı, gereksiz cerrahi girişimlerin önlenmesi açısından önemlidir.

Anahtar Kelimeler: hemoptizi, video yardımlı torakoskopik cerrahi, aktinmiyozis

PS-019 Genç Hastada Beklenmeyen Bir Tanı: Pulmoner Aktinomikoz

Abdullah OĞUR[1], Merve ŞAHİN YÜKSEKYAYLA[1], Esma KUTLU[1], Cengizhan SEZGİ[1], Maruf ŞANLI[2]

[1]Gaziantep Üniversitesi Tıp Fakültesi, Göğüs Hastalıkları Anabilim Dalı, Gaziantep
[2]Gaziantep Üniversitesi Tıp Fakültesi, Göğüs Cerrahisi Anabilim Dalı, Gaziantep

Giriş-Amaç: Pulmoner aktinomikoz, Actinomyces türlerinin neden olduğu nadir, kronik ve yavaş seyirli, süpüratif ve granülomatöz inflamasyonla karakterize bir bakteriyel enfeksiyondur. Sağlıklı bireylerde ağız boşluğunda, bağırsaklarda ve kadın genital mikroflorasında bulunur. Yaşlılık, kötü ağız hijyeni, yüksek aspirasyon riski, immünsüpresyon ve altta yatan akciğer hastalıkları önemli risk faktörleridir. Bu sunumda genç ve risk faktörleri bulunmayan bireyde saptanan, aspergilloma ve maligniteyi klinik-radyolojik olarak taklit eden bir Pulmoner aktinomikoz olgusu sunulmuştur.

Olgu: On dokuz yaşında erkek hasta üç yıldır devam eden hemoptizi ve öksürük şikayeti ile başvurdu. Ek pulmoner şikayeti yoktu. Bilinen hastalık, devamlı kullandığı ilaç ve sigara öyküsü yoktu. Geçirilmiş tüberküloz veya COVİD-19 enfeksiyonu öyküsü yoktu. Vitalleri normaldi. Oskültasyonda sol üst zonda lokal kaba raller duyuldu. Laboratuvar incelemelerinde akut faz reaktanlarında hafif artış, candidomannan pozitif ve galaktomannan negatif saptandı. p-ANCA ve c-ANCA testleri negatif saptandı. Çekilen toraks bilgisayarlı tomografi (BT) 'Sol üst lob anterior segmentte kavite içine yerleşmiş fungus topu' şeklinde raporlandı. Bronkoalveolar lavaj sıvısından yapılan tüberküloz ve mantar kültürlerinde üreme izlenmedi. Pulmoner aspergillozis ön tanısı ile enfeksiyon tarafından hastaya vorikonazol tedavisi başlandı. İki aylık vorikonazol tedavisi sonrası çekilen toraks BT'de anlamlı regresyon saptanmaması üzerine, Pozitron Emisyon Tomografisi–Bilgisayarlı Tomografi (PET-BT) çekildi. 'Sol üst lob anterior segmentte ortası anmetabolik (nekroz?) periferi hipermetabolik kitlesel lezyon?' şeklinde raporlandı.Tanısal amaçlı açık akciğer biyopsisi planlandı. Wedge rezeksiyonun uygun olmaması nedeniyle sol üst lobektomi yapıldı. Histopatolojide actinomyces ile uyumlu sülfür granülleri görüldü. Amoksisilin/Klavulanik asit tedavisi başlandı.

Tartışma-Sonuç: Pulmoner aktinomikoz çoğunlukla predispozan faktörleri olan orta-ileri yaş hastalarda görülürken, olgumuzda bu faktörlerin bulunmaması tanısal güçlük yaratmıştır. Genç ve aktinomikozis için risk faktörleri bulunmayan bireylerde saptanan, aspergilloma ve maligniteyi klinik-radyolojik olarak düşündüren hastalarda Actinomyces enfeksiyonu ayırıcı tanıda düşünülmelidir.

GÖRÜNTÜ

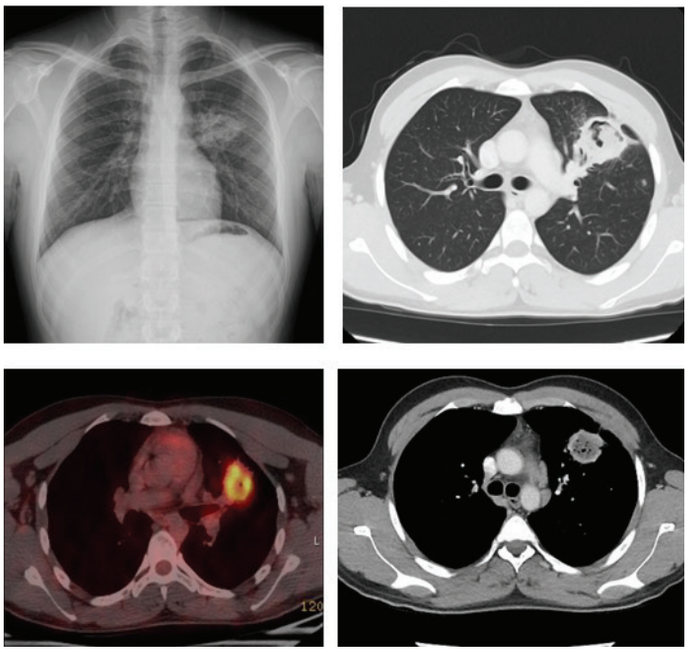

Anahtar Kelimeler: Pulmoner aktinomikoz, Aspergilloma, Sülfür granülleri

PS-021 Nadir Bir Torasik Hidatik Kist Olgusunda Uzun Dönem Takibin Önemi

Mehmet Sait Yalçın[1], Mahmut Ülger[1], Şerif Kurtuluş[1], Atalay Şahin[2]

[1]Harran Üniversitesi Göğüs Hastalıkları
[2]Harran Üniversitesi Göğüs Cerrahisi

Giriş-Amaç: 52 yaşında kadın hasta, son 10 gündür devam eden öksürük ve sarı renkli, acı-tuzlu balgam çıkarma şikâyetiyle başvurdu. Akciğer grafisinde sağ üst-orta zonda hava-sıvı seviyesi içeren, iyi sınırlı bir lezyon ve sağ altıncı kostada postoperatif değişiklikler izlendi. Toraks bilgisayarlı tomografisinde (BT), sağ üst lobda germinatif membran ile uyumlu 86×85 mm boyutlarında kistik-kaviter lezyon saptandı.Hastanın altı yıl önce sağ altıncı kosta yerleşimli kistik ekinokokkozis (CE) nedeniyle opere edildiği ve tıbbi önerilere rağmen takip kontrollerine gelmediği öğrenildi. Perfore pulmoner hidatik kist tanısı konulan hasta göğüs cerrahisine yönlendirildi, yeniden opere edildi ve sağlıklı şekilde taburcu edildi.Bu olgu, hidatik hastalıkta nüksün önlenmesi için uzun dönem takibin gerekliliğini vurgulamaktadır.

Olgu: Elli iki yaşında kadın hasta, son 10 gündür devam eden öksürük ve sarı renkli, acı-tuzlu balgam çıkarma şikâyetiyle kliniğimize başvurdu. Fizik muayenede genel durumu orta, koopere ve oryanteydi. Solunum sesleri doğal olup ral veya ronküs saptanmadı. Sağ anterolateral göğüs duvarında postoperatif insizyon skarı mevcuttu.Laboratuvar incelemelerinde C-reaktif protein (CRP) düzeyinin 10,7 mg/L ile yüksek olduğu, hidatik kist için indirekt hemaglütinasyon (IHA) testinin pozitif olduğu ve eozinofili (0,8) bulunduğu görüldü. Akciğer grafisinde sağ üst-orta zonda hava-sıvı seviyesi içeren iyi sınırlı lezyon ve sağ altıncı kostada postoperatif değişiklikler izlendi (Şekil 1). Toraks bilgisayarlı tomografisinde (BT), sağ üst lobda germinatif membran ile uyumlu 86×85 mm boyutlarında kistik-kaviter lezyon saptandı (Şekil 2).Hastanın altı yıl önce sağ altıncı kosta yerleşimli kistik ekinokokkozis (CE) nedeniyle cerrahi geçirdiği ve tıbbi önerilere rağmen düzenli takiplerine gelmediği öğrenildi (Şekil 3 ve 4). Perfore pulmoner hidatik kist tanısıyla göğüs cerrahisine yönlendirilen hasta yeniden opere edildi ve sağlıklı şekilde taburcu edildi.

ŞEKİL-1 VE ŞEKİL-4

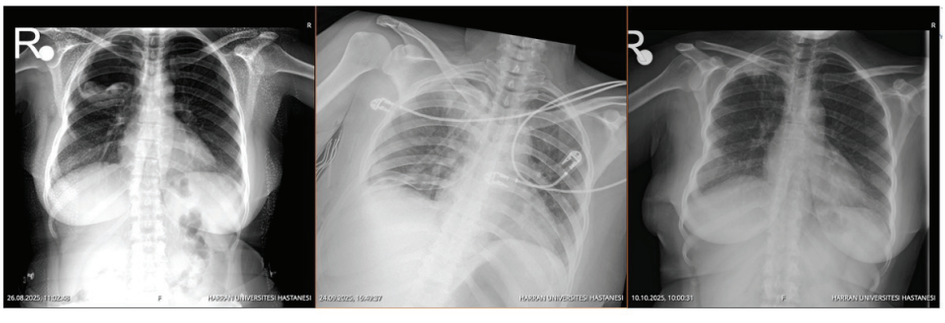

Şekil 1

Şekil 4

Şekil 1: Hastanın preoperatif ve postoperatif posteroanterior akciğer grafileri. (26.08.2025-24.09.2025-10.10.2025)
Şekil 4: Cerrahi öncesi ve sonrası kostal hidatik kist. (22.05.2019-03.07.2019)

ŞEKİL-2 VE ŞEKİL-3

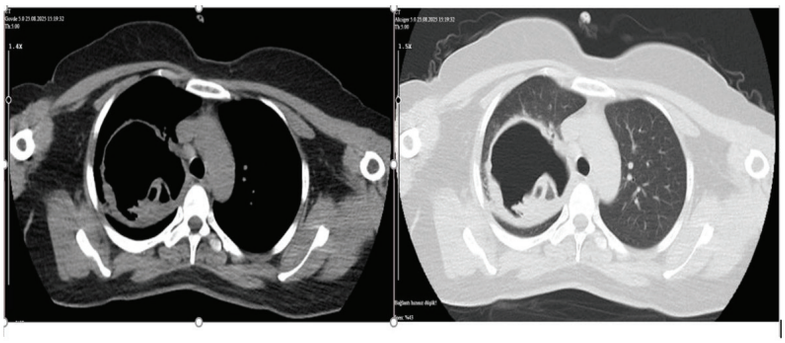

Şekil 2:

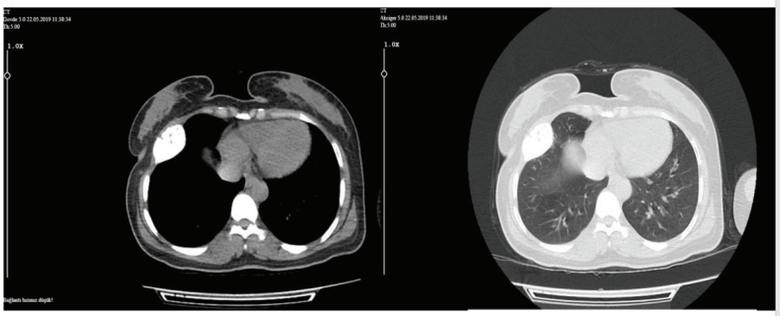

Şekil 3:

Şekil 2: Hastanın preoperatif toraks BT görüntüsü. Toraks bilgisayarlı tomografide (BT) sağ üst lobda germinatif membran ile uyumlu 86×85 mm boyutlarında kistik-kaviter lezyon izlendi. (25.08.2025) Şekil 3: Hastanın kostal hidatik kistine ait toraks BT mediastinal kesit görünümü. Sağ 6. kostanın anterolateral bölümünde 22×32 mm boyutlarında ekspansil kalsifik kitle lezyonu mevcuttur. (22.05.2019)

Tartışma-Sonuç: Bu olgu sunumunda, pulmoner ve kostal hidatik kist tanısı alan hastalarda uzun dönem takibin önemini vurgulamayı amaçladık. Olgumuzda, kostal cerrahiden altı yıl sonra aynı tarafta akciğer parankiminde hidatik kist saptandı. Bu süre zarfında hastanın düzenli kontrol muayenelerine gelmediği belirlendi.Sonuç olarak; nüks riskini azaltmak için uzun dönem radyolojik izlem ve hasta eğitimi esastır. Cerrahi veya medikal tedavi sonrası taburcu edilen hidatik hastalık olguları hem kısa hem de uzun dönemde izlenmelidir. Düzenli klinik değerlendirmeler, yalnızca olası postoperatif komplikasyonların saptanması için değil, aynı zamanda diğer doku ve organlarda gelişebilecek yeni kistik lezyonların erken tanısı için de gereklidir.

Anahtar Kelimeler: HİDATİK KİST, EKİNOKOKKOZİS, AKCİĞER, KOSTA, NÜKS

Poster Bildiri Oturumu 2: Akciğer Enfeksiyonları ve Tüberküloz

PS-023 Daptomisin İlişkili Eozinofilik Pnömoni: Klinik ve Radyolojik Bulgular Eşliğinde Nadir Bir Olgu

Ebru Koyuncu Önal[1], Müberra Ayşe Yazgan[2], Berivan Şanlı[2], Talha Kozak[2], İrem Ece Ersarı[2], Ayşe Özlem Mete[2], Nazan Bayram[1]

[1]Gaziantep Üniversitesi Tıp Fakültesi, Göğüs Hastalıkları Anabilim Dalı
[2]Gaziantep Üniversitesi Tıp Fakültesi, Enfeksiyon Hastalıkları Anabilim Dalı

Giriş-Amaç: Daptomisin, dirençli gram pozitif enfeksiyonların tedavisinde kullanılan bir lipopeptid antibiyotiktir. Nadir ancak ciddi pulmoner yan etkilerinden biri eozinofilik pnömonidir. Klinik tablo ateş, dispne, hipoksemi ve akciğer infiltratları ile karakterizedir ve enfeksiyöz veya interstisyel pnömonilerle ayırıcı tanı güçlüğüne yol açabilir. Bu olguda, akut faz reaktanı yüksekliği etyolojisi araştırılırken uzun süreli daptomisin kullanımı sırasında gelişen eozinofili ve tipik toraks bilgisayarlı tomografi (BT) bulguları ile tanı konulan daptomisin ilişkili eozinofilik pnömoni sunulmaktadır.

Olgu: Elli dokuz yaşında erkek hasta, sağ yan ağrısı ve ateş şikâyetleriyle acil servise başvurdu. Özgeçmişinde tip 2 diabetes mellitus, hiperlipidemi, kalp yetmezliği, koroner arter hastalığı, koroner arter bypass greft ve 2 ay önce ICD implantasyonu öyküsü mevcuttu. Hasta 40 paket/yıl sigara öyküsü olan aktif içici olup, plastik üretimi ve doğal gaz tesisatı gibi mesleki predispozanlara maruziyeti bulunmaktaydı. Acil serviste CRP düzeyinin 250 mg/L saptanması üzerine pacemaker enfeksiyonu ve infektif endokardit ön tanıları ile enfeksiyon hastalıkları kliniğine yatırıldı. PET/CT'de pace lead ucunda inflamasyon izlenen hastanın kardiyoloji konsültasyonunda; ekokardiyografide majör vejetasyon izlenmedi (EF%30). Acilde başlanan intravenöz (IV) seftriakson tedavisine yanıt alınamaması ve CRP'nin 460 mg/L'ye yükselmesi üzerine IV meropenem ve daptomisin başlandı. Mevcut antibiyotik tedavisine yanıt alınınca (CRP:5), IV antibiyotik tedavisinin en az üç haftaya tamamlanmasına karar verildi. Fakat tedavinin 20.gününde hastada dispne, öksürük, balgam şikayetleri ortaya çıktı. Fizik muayenede inspiryumda kaba solunum sesleri duyuldu. Vücut ısısı 36,8°C, oda havasında SpO_2 %87 iken, 4 L/dk nazal oksijen ile %95 di. Solunum panelinde rinovirüs saptanırken balgam kültüründe Acinetobacter baumannii üredi. Candidomannan 250 pg/mL ile pozitif, galaktomannan negatifti. Daptomisin tedavisinin 21. gününde eozinofil sayısının 1,3 $\times 10^3$/µL'ye yükseldi. Akciğer grafisinde bilateral interstisyel infiltrasyonlar ve Toraks BT'de apikal buzlu cam dansiteleri ve bazal subplevral mikronodüler infiltrasyonlar mevcuttu (Şekil-1). Eozinofilik pnömoni şüphesi üzerine daptomisin kesildi ve kortikosteroid başlandı, Vankomisin ve oseltamavir tedavisine eklendi. Eozinofil sayısı (0,04$\times 10^3$/µL) ve CRP hızla geriledi (Tablo-1) ve radyolojik bulgular düzeldi (Şekil-1). Hasta şifa ile taburcu edildi.

Şekil-1

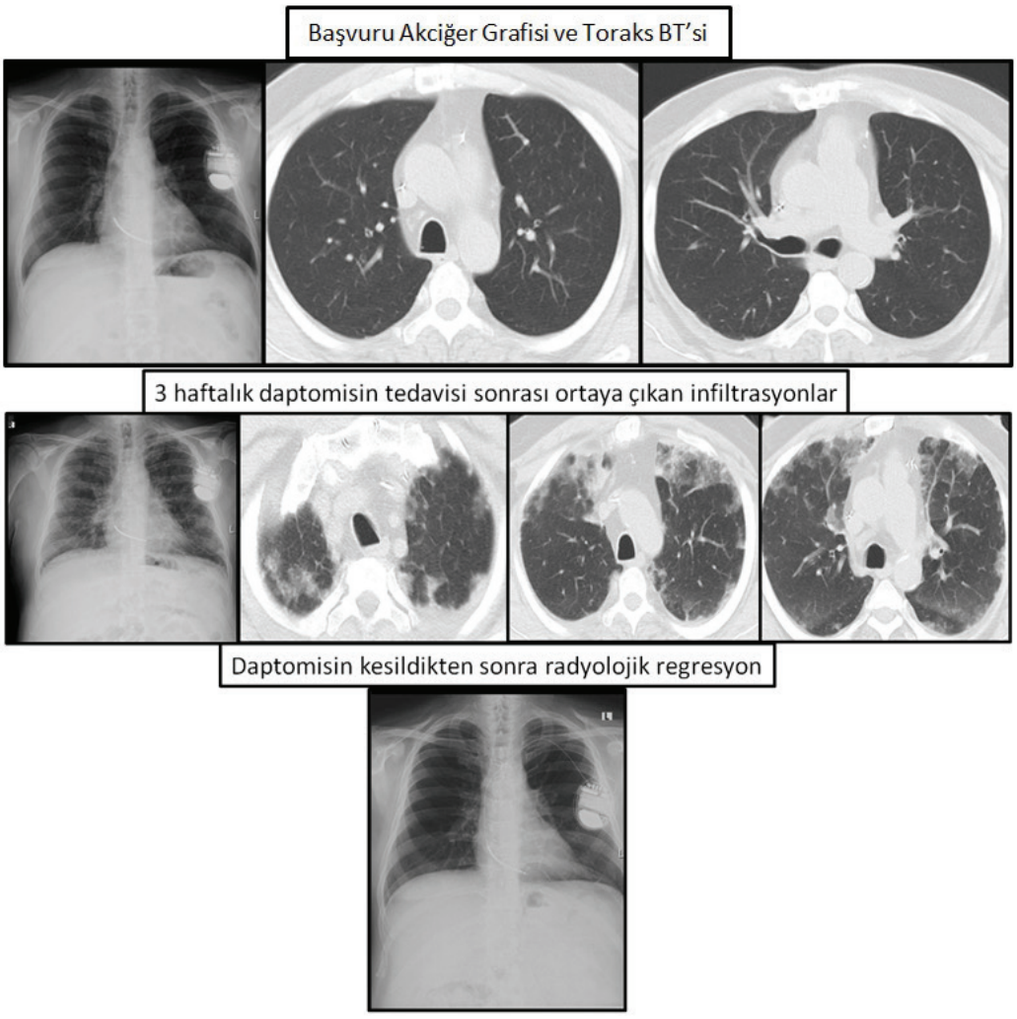

Tablo-1: Laboratuvar Parametreleri

	Tarih	Eozinofil ($\times 10^3/\mu L$)	Lökosit ($\times 10^3/\mu L$)	Lenfosit ($\times 10^3/\mu L$)	CRP (mg/L)	Sedimantasyon (mm/sa)	Prokalsitonin (ug/L)
Meropenem başlandı	25.10.2025	0	19,2	1,54	250		
	26.10.2025				460	117	92
Daptomisin başlandı	27.10.2025	0,01	11,0	0,63			
	28.10.2025	0,29			88	28	
	29.10.2025	0,04	10,3	1,41	260		17
	30.10.2025					124	
	31.10.2025	0,08	10,7	1,5	126		3,5
	01.11.2025				57		
	02.11.2025	0,17	11,0	2,3			0.94
	04.11.2025				18	117	
	05.11.2025	0,14	9,1	2			0,19
	07.11.2025	0,12	5,6	2,4	7		0,07
	10.11.2025				5	75	
	11.11.2025	0,13	7,5	2,4			0,05
	13.11.2025				8	64	
	14.11.2025	0,35	8,1	1,89			0,04
	16.11.2025				**226**	111	
Daptomisin kesildi Steroid başlandı	17.11.2025	**1,30**	10,7	1,53	**228**		0,13
	18.11.2025				**281**	117	0,18
Oseltamavir eklendi	19.11.2025	0,04	8,3	1,09			
	20.11.2025	0	9,1	1,28	77		
	21.11.2025						0,08
	23.11.2025	0,01	12,5	2,1	16	47	0,03
	01.12.2025	0	17,4	1,5	1	15	

Tartışma-Sonuç: Daptomisin ilişkili eozinofilik pnömoni nadir görülmekle birlikte tanı gecikmesi ciddi klinik sonuçlara yol açabilir. Enfeksiyöz pnömonilerle benzer klinik ve radyolojik bulgular göstermesi ayırıcı tanıyı güçleştirir. Uzun süreli daptomisin kullanımı sırasında gelişen periferik eozinofili, tipik toraks BT bulguları ve ilacın kesilmesini takiben steroid tedavisine hızlı yanıt tanıyı desteklemektedir.

Anahtar Kelimeler: Daptomisin, Eozinofilik pnömoni, Pulmoner eozinofili

PS-024 Maligniteyi Taklit Eden Kitlesel Görünümlü Pnömoni: Bir Olgu Sunumu

Elif Ava[1], Hanifi Yıldız[1]

[1]Van Yüzüncü Yıl Üniversitesi Dursun Odabaş Tıp Merkezi

Giriş-Amaç: Pnömoni akciğer parankiminin enfeksiyöz ajanlara bağlı gelişen inflamasyonu olup, klinik ve radyolojik olarak farklı tablolarla karşımıza çıkabilen önemli bir hastalıktır. Klinik spektrumu geniş olup, radyolojik bulguları bazen malignite ile de karışabilmektedir. Bu olguda, malignite şüphesi ile değerlendirilen ancak pnömoni tedavisi sonrası tamamen kaybolan kitlesel spiküle lezyonu olan olgumuzun sunumu planlanmıştır.

Olgu: 81 Yaşında erkek hasta öksürük, balgam, nefes darlığı, kilo kaybı şikayetleri ile tarafımıza başvurdu. Hastanın Diyabetes Mellitus, Kronik Böbrek Hastalığı ve Hodgkin Lenfoma hastalıkları olduğu öğrenildi. Fizik muayenesinde ateş: 36,8°C, tansiyon: 130/75mmHg, nabzı: 95/dk olup oksijen satürasyonu %86 idi. Solunum sistemi muayenesinde her iki akciğer bazalde solunum sesleri azalmış olup komşuluklarında inspiratuar ralleri mevcuttu. Laboratuvar değerlerinde; C-reaktif protein: 20mg/L, lökosit: 9.280/Ul, sedimantasyon: 15mm/h idi. Hastanın alınan balgam kültüründe üreme saptanmadı. Hastanın posteroanterior akciğer grafisinde sağ akciğer orta zonda sınırları düzensiz heterojen opasite artışı(Resim 1A) izlenmesi üzerine Toraks Bilgisayarlı Tomografisi(BT) çekimi yapıldı. BT'de Sağ akciğer üst lobda spiküler uzanımlar bulunan yaklaşık 22 mm çaplı kitle lehine lezyon, çevresinde infiltratif görünüm ve eşlik eden bilateral plevral efüzyon izlendi(Resim 1B). Hasta branşımızca ileri tetkik ihtiyacı açısından yatırıldı. Enfektif hadiseler açısından antibiyoterapi rejimi de içeren tedavi başlandı. Mevcut radyolojik hadisesinde malignite ekarte edilemediği için Pozitron Emisyon Tomografis(PET) planlandı. 2 Haftalık antibiyoterapi sonrası çekilen PET görüntülemesinde patolojik Fluorodeoksiglukoz(FDG) tutulumu izlenmedi(Resim 1C, Resim 1D). Hastada antibiyoterapi sonrası regrese olan lezyon pnömoni lehine değerlendirildi. Antibiyoterapi sonrası klinik ve radyolojik olarak iyileşme hali mevcut olan hasta eksterne edildi.

Resim1

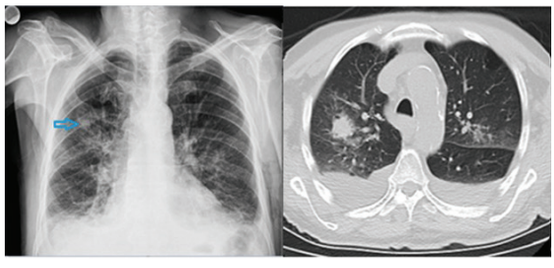

Resim 1A Resim 1B

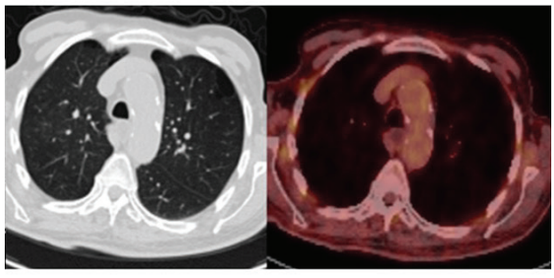

Resim 1C Resim 1D

Tartışma-Sonuç: Akciğerde kitlesel ve spiküle görünüm sıklıkla malign sebeplere bağlı gelişen radyolojik bir hadisedir. Ancak kitlesel ve spiküle akciğer lezyonların etyolojisini oluşturan daha nadir görülen sebepler de bulunmaktadır. Özellikle ileri yaş hastalarda pnömoni gibi enfeksiyöz süreçler maligniteyi taklide edebilir, uygun antibiyotik tedavisi sonrası lezyonun tamamen gerilemesi, enfeksiyöz etyolojiyi düşündürmektedir. Bu nedenle klinik, radyolojik ve PET-BT bulguları birlikte değerlendirilerek, gereksiz girişimsel işlemlerden kaçınılması önemlidir.

Anahtar Kelimeler: Pnömoni, Regrese Kitlesel Görünüm, Malignite

PS-025 Adrenal Yetmezliğin Nedeni Vorikonazol mu?

Ayşegül Karalezli[2], Hülya Ergüden[2], Nur Hançeroğlu[1]

[1]Ankara Bilkent Şehir Hastanesi
[2]Yıldırım Beyazıt Üniversitesi

Giriş-Amaç: Primer adrenal yetmezlik, adrenal bezi ilgilendiren enfeksiyon, kanser, inflamatuar durumlargibi hastalıklarla ortaya çıkabilir. Opere skuamöz hücreli akciğer karsinomu nedeniyle takipliyken,kemoradyoterapi sonrası radyasyon pnömonitisi gelişen olguya, uzun süreli ve yüksek doz steroidbaşlanmış. Buna bağlı mantar enfeksiyonu tanısı ile tedavi altına alınan olgu, gelişen adrenalyetmezlik nedeniyle sunuldu. Yüksek dozla uzun süreli steroid tedavisinin komplikasyonlarına vevorikanazolle steroid tedavisinin etkileşimine dikkat çekilmek istendi.

Olgu: Sağ lobektomi sonrası kemoradyoterapi alan 70 yaş erkek hastaya, radyasyon pnömonitisi tanısı ile 1ay 60 mg prednol tedavisi planlanmış. Ancak tedavinin üçüncü haftasında dispnede artış yakınması iletarafımıza başvurduğundaki Toraks BT'de kaviter lezyon görünümü ile mantar enfeksiyonu ön tanısıile yapılan BAL'da galaktomannan antijeni pozitif olarak sonuçlandı. Vorikonazol tedavisi başlandı.Kullandığı steroid dozu azaltılarak kesilirken tedavinin birinci haftası sonunda dizde, yüzde belirginhiperpigmentasyon izlendi. Hastada hipotansiyon, replasman ihtiyacı olan hipokalemi ortaya çıktı.Adrenal yetmezlik düşünülerek bakılan ACTH:162 pg/mL (N < 46 pg/ml),düzeyi yüksek, Kortizol:16.9µg/dL(N 5.2-22.4) düzeyleri normal bulundu. Yapılan tetkiklerde sürrenal bezde ve hipofizde patolojiizlenmedi. Hidrokortizon tedavisi sonrası görülen ACTH ve Kortizol değerleri; ACTH 132,0 pg/mLKortizol: 28,4 µg/dL olarak sonuçlandı. Endokrin bölümünce adrenal yetmezlik konusunda kararsızkalındı. Ancak solunum yetmezliği ve yaygın enfeksiyon durumunda adrenal yetmezliklerde kortizolseviyelerinin beklenenin üstünde olabileceği bilinmektedir. Hiperpigmentasyon, hipotansiyon,hipokalemi, ACTH yüksekliği ile de klinik olarak primer adrenal yetmezlik olarak değerlendirildi.

(Mantar enfeksiyonu nedenli vorikonazol tedavisi başlandı)

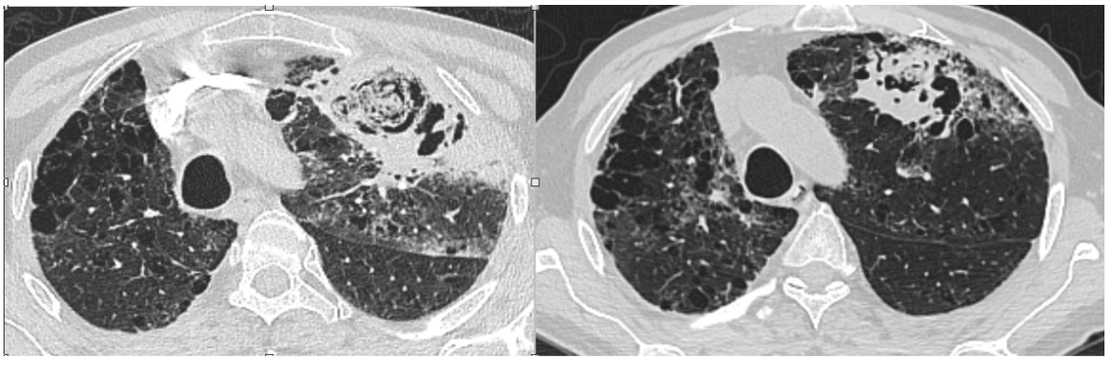

Cilt renginde koyulaşma ve her iki dizde hiperpigmentasyon, vasküler belirginleşme izlendi

Tartışma-Sonuç: Bu olguda azol tedavisinin steroid tedavisi ile etkileşimi sonucu primer adrenal yetmezlik geliştiği düşünüldü. Literatürde benzer durumda primer adrenal yetmezlik olguları görüldü. Adrenal yetmezlikte hiperpigmentasyon, $_2$ -melanosit uyarıcı hormon ($_2$ MSH) üretiminin artmasıyla oluşur. Hem $_2$ MSH hem de ACTH, pro-hormon peptit pro-opiomelanokortin (POMC)'den kaynaklanır. POMC üretimi, $_2$ MSH'nin eş zamanlı salınımıyla birlikte kortizol seviyelerindeki düşüşe yanıt olarak güçlü bir şekilde artar ve bronz bir hiperpigmentasyona neden olur. Risk altındaki hastaların çoğu genellikle birden fazla ilaç aldığından, hekimler antifungal ajanın neden olabileceğini göz önünde bulundurmalıdırlar.

Anahtar Kelimeler: vorikonazol, hiperpigmentasyon, adrenal yetmezlik

PS-026 Tüberküloz Lenfadenite Eşlik Eden İlaç İlişkili Sarkoid Benzeri Reaksiyon Olgusu

Hamza Ogun[1], Deniz Akyol Yaşar[1]

[1]Bezmialem Vakıf Üniversitesi

Giriş-Amaç: Sarkoid benzeri reaksiyon sistemik sarkoidoz bulguları olmaksızın dokularda nonkazeifiye epiteloid hücre granülomlarının bulunması olarak tanımlanmaktadır. Maligniteler, immun check-point inhibitörleri ve anti-TNF ajanlara bağlı gelişebileceği düşünülmektedir. Bu olguda nadir görülen sarkoid benzeri reaksiyon ve ayırıcı tanıda yaşanılan güçlükleri paylaşmayı amaçladık.

Olgu: 55 yaş erkek hasta tekrarlayan ateş nedeniyle göğüs hastalıkları polikliniğine başvurdu. Özgeçmişinde psöriazis tanısı olan hasta 6 yıldır anti-TNF tedavi almaktaydı. Yakın tarihte testiste ağrı ve şişlik nedeniyle epididimit düşünülmüş üroloji tarafından takibe alınmıştı. 30 p-y sigara öyküsü mevcuttu. Aktif tüberküloz öyküsü olmayan hastaya 6 yıl önce Quantiferon pozitifliği nedeniyle İNH proflaksisi planlanmış ancak serum AST-ALT artışı olması üzerine 3 ay sonra klinisyen kararıyla kesilmişti. Muayenede solunum sesleri her iki hemitoraksta doğal saptanan hastanın çekilen akciğer grafisinde sol hiler bölgede dolgunluk görülerek BT çekildi. Mediastende sağ paratrakeal alanda 28x16.5mm, subkarinal alanda 28x17.5mm boyutlarında, sol hilusta 29x15.5mm boyutunda multıpl lenf nodları izlendi. Sağ alt lobda ve sol üst lobda belirgin olmak üzere santral kesimlerde buzlucam dansiteleri, peribronşial duvarda kalınlık artışları görüldü. (ŞEKİL 1) Aynı tarihli laboratuvar tetkiklerinde WBC 11,44 10*3/uL, serum kalsiyum 10,0 mg/dL CRP 102,40 mg/L, sedimentasyon 49 mm/sa, ACE 57 U/L saptandı. Bunun üzerine hasta göğüs hastalıkları servisine interne edilerek antibiyoterapi başlandı. Ayırıcı tanı açısından EBUS planlandı. 4R, 7 ve 10 numaralı lenf nodlarından yapılan örneklemede granülomatöz lenfadenit bulguları görüldü, nekroz izlenmedi. Tb ve sarkoidoz ayırıcı tanısı açısından Göğüs Hastalıkları-Cerrahi konseyinde değerlendirilerek mediastinoskopi yapılması kararlaştırıldı. 1-2-3-4R-4L ve 7 numaralı lenf nodları çıkarıldı. Patoloji örneklerinde yer yer santral nekroz içeren, Langhans tipi dev hücreler ve epiteloid histiyositlerin belirgin olduğu granülom alanları görüldü. Neoplazm düşünülmedi. Sarkoid benzeri reaksiyonla uyumlu değerlendirildi. ARB görülmedi. Antibiyoterapiyle anlamlı klinik/radyolojik yanıt alınamayan, balgam kültüründe üreme saptanmayan hastaya sarkoid benzeri reaksiyon tanısıyla 32 mg/gün prednizolon başlandı. Klinik ve radyolojik yanıt alındı (ŞEKİL2-3), tedricen doz azaltıldı. Tedavinin 30. gününde lenf bezlerinden gönderilen mikobakteri kültüründe Mycobacterium Tuberculosis üremesi görülerek prednizolon tedavisi kesildi. Anti tüberküloz tedavi başlanarak hasta takibe alındı.

Şekil 1

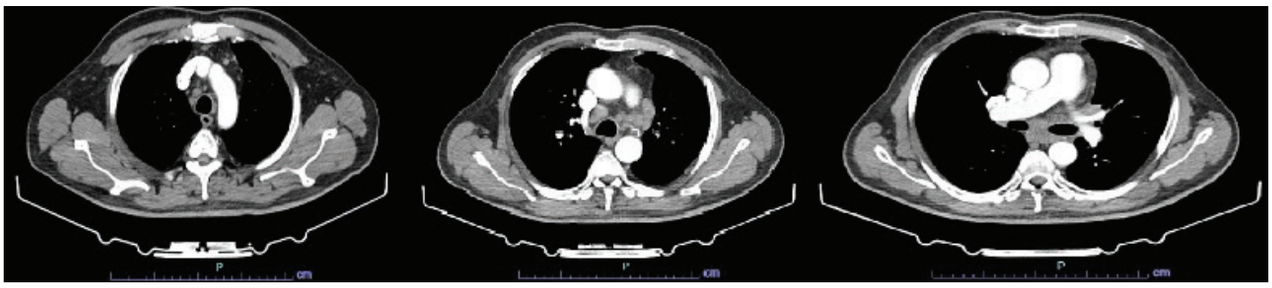

Şekil 2-3

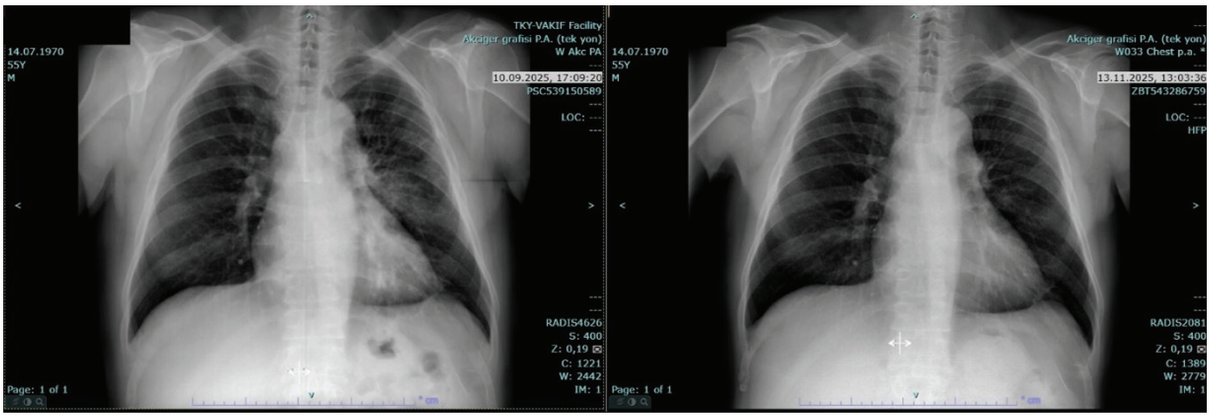

Şekil 2-3: 1 aylık kortikosteroid tedavi öncesi ve sonrası çekilen akciğer grafileri

Tartışma-Sonuç: Sarkoid benzeri reaksiyon tıpkı sarkoidoz gibi hiler ve mediastinal lenf bezi büyümelerine, pulmoner nodüllere, buzlu cam görünümüne veya hava bronkogramlarına sebep olabilmekte, bu durum ayırıcı tanıda zorluklara yol açabilmektedir. Tanısı sadece histopatolojik olarak konulabilen bu durum lenfadenopatilerin ayırıcı tanısında akılda tutulmalıdır.

Anahtar Kelimeler: sarkoid benzeri reaksiyon, sarkoidoz, tüberküloz, granülomatöz lenfadenit

PS-027 Erişkinde Stafilokok Pnömonisi ile Konulan Gecikmiş Bir Tanı: Kronik Granülomatöz Hastalık

Fidan Küçükkaya[1], Veysi Tekin[1], Hadice Selimoğlu Şen[1], Süheyla Kaya[1]

[1]Dicle Üniversitesi Tıp Fakültesi, Göğüs Hastalıkları A.D, Diyarbakır, Türkiye

Giriş-Amaç: Kronik granülomatöz hastalık (KGH), NADPH oksidaz kompleksindeki kalıtsal defekt sonucu fagositlerin reaktif oksijen ürünleri oluşturamamasıyla gelişen bir primer immün yetmezliktir. Tekrarlayan ve ağır pnömoniler, akciğer apseleri görülebilir. X'e bağlı resesif form genellikle erken çocuklukta tanınırken, otozomal resesif formlar daha hafif olabildiğinden erişkin yaşta tanı alabilir. Tanı, klinik öyküyle birlikte dihidrorodamin akım sitometrisi ile nötrofil oksidatif patlama kusurunun gösterilmesiyle konur. Solunum sistemi komplikasyonları ile başvuran erişkin bir kadın hastada KGH tanısına giden süreç sunulmaktadır.

Olgu: 19 yaş kadın hasta ağır nekrotizan pnömoni, apse ön tanıları ile ile refere edildi. CRP ve beyaz küre değerlerinin çok yüksek, ciddi solunum sıkıntısı olması ve radyolojik olarak nekroz alanlarının görülmesi (Resim 1), nedenleri ile, meroponem+ vankomisin+metranidazol tedavisi başlandı. Kan ve balgam kültürleri alındı. Balgamda Stafilococcus Aereus üredi. Tedavinin 4. Gününde ateş sıklığı azaldı ancak CRP ve beyaz küre yanıtı yoktu. Ekokardiografide vejetasyon saptanmadı. Anamnezinde 2 defa cilt apsesi nedeni ile hastaneye yatış öyküsü mevcuttu.14. günde radyolojik yanıt olmayınca, bronkoalveoler lavaj yapıldı ve mikrobiyolojik ve sitolojik incelemeye gönderildi. Kan immünglobulin seviyeleri normal olarak ölçüldü. ARB saptanmadı ve nonspesik ve fungal kültürlerde üreme olmadı. 21 gün tedavi sonrası CRP yanıtı vardı ancak hala yüksek seyrediyordu ve radyolojik düzelme yoktu. Tedaviye Varikonazol eklendi. Anamneze dayalı olarak hastanın KGH olabileceği düşünüldü. Genetik inceleme için kan alındı. 5 hafta sonunda radyolojik düzelme olmayınca transtorasik biyopsi yapıldı. Patoloji :'non-kazeifiye granülomlar ve kronik inflamatuvar hücre infiltrasyonu' olarak raporlandı. Dış merkezde yapılan nötrofil oksidatif patlama fonksiyon testi anormal saptandı. 8 hafta tedavi sonunda radyolojik düzelme sağlandı.

Resim 1. Stafilokok Pnömonisi Toraks BT görüntüsü

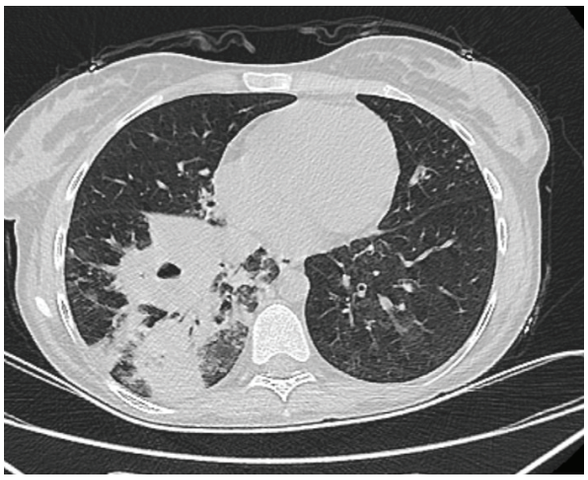

Tartışma-Sonuç: KGH'ta, enfeksiyonların tedavisinde genel yaklaşım, klinik, radyolojik ve mikrobiyolojik yanıt alınana kadar tedavinin sürdürülmesidir (6-12 hafta). Erişkin yaşta gelişen ağır ve tedaviye yavaş yanıtlı Staphylococcus aureus pnömonisi, altta yatan primer immün yetmezliklerin önemli bir ipucu olabilir. KGH'ta Staphylococcus aureus'a bağlı tekrarlayan cilt apseleri ve suppüratif lenfadenit sık görülen klinik bulgular arasındadır. Hastamızda da tekrarlayan cilt apseleri ve apse materyallerinde stafilok üremesi mevcuttu. Bu olgu ışığında KGH'nin nadir de olsa erişkin yaşta da tanı alabileceği akılda tutulmalıdır. Olgunun kadın hasta olması ve erişkin yaşta tanı alması, hastalığın otozomal resesif formunu ön plana çıkarmaktadır. Bu formlar genellikle daha hafif ve atipik klinik seyir gösterebildiğinden tanı erişkin yaşa kadar gecikebilmektedir.

Anahtar Kelimeler: stafilokok pnömonisi, granülomatöz enfeksiyon, kronik granülomatöz hastalık

PS-028 Silikozis Zemininde Gelişen 15 Yıllık Kronik Mycobacterium Kansasii Enfeksiyonu

Ahmet Nizam[1], Onur Fevzi Erer[1]

[1]SBÜ Dr. Suat Seren Göğüs Hastalıkları Ve Cerrahisi Eğitim Ve Araştırma Hastanesi

Giriş-Amaç: Non-tüberküloz mikobakteriler, özellikle silikozis gibi yapısal akciğer hastalığı bulunan bireylerde kronik ve tedaviye dirençli enfeksiyonlara yol açabilmektedir. Tedavi uyumsuzluğu ve ilaç teminindeki sorunlar nedeniyle 15 yıldır Mycobacterium kansasii enfeksiyonu bulunan silikozisli bir olgu sunulmuştur.

Olgu: Elli iki yaşında erkek hasta, 2003 yılından itibaren diş teknikerliği mesleğini tozlu ortamda, uzun süre maskesiz olarak sürdürmüştür. Hasta, 21.06.2010 tarihinde aktif akciğer tüberkülozu ve silikozis ön tanıları ile yatırılarak anti-tüberküloz tedaviye başlanmıştır. Hastanın üç balgam ARB kültüründe Mycobacterium kansasii üremesi saptanmıştır. Bu doğrultuda hastaya iki ay dörtlü, on ay HR içeren ikili tedavi uygulanmış ve 16.09.2011 tarihinde tedavisi sonlandırılmıştır.Hasta, 05.06.2013 tarihinde kontrole gelmiş olup balgam ARB negatif saptanmıştır. 01.11.2018 tarihli toraks bilgisayarlı tomografisinde sağ akciğer üst lobda yaklaşık 6 cm çapında kaviter lezyon izlenmiştir; ancak hastaya bu dönemde bakteriyolojik tetkik yapılmamıştır.Hasta, 2018–2022 yılları arasında kontrollerine düzenli olarak başvurmamıştır.20.12.2022 tarihinde yapılan değerlendirmede balgam ARB pozitif ve tüberküloz kültürü pozitif bulunmuş, alt tiplendirmede Mycobacterium kansasii üremesi saptanmıştır. Ocak 2023–Kasım 2023 tarihleri arasında HRE başlanmış; bu dönemde izoniazid ve etambutol temin edilemediği, hastanın tek başına rifampisin kullandığı öğrenilmiştir. Takiplerine düzenli gelmeyen hastanın Mart 2025 tarihinde balgam ARB pozitif ve kültürü pozitif bulunmuştur. Radyolojik olarak kavite ve infiltrasyonlarda progresyon izlenmiştir. Kültür alt tiplendirmesinde M. kansasii saptanmış olup ilaç duyarlılık testlerinde rifampisin, etambutol ve klaritromisin duyarlı bulunmuştur.Hastaya 21.03.2025 tarihinde rifampisin, etambutol ve klaritromisin içeren üçlü rejimle tedavi başlanmıştır. Tedavi sonrası üçlü rejimle taburcu edilmiş ve ilaçlarına ayaktan devam etmiştir. 22.04.2025 ve 07.07.2025 tarihli PA akciğer grafileri karşılaştırmalı olarak değerlendirilmiş olup, mevcut kaviter lezyonda kısmi regresyon izlenmiştir. 04.07.2025 tarihinde alınan balgam ARB ve kültür örneklerinde üreme saptanmamıştır. Hasta halen tedavisine devam etmekte olup dönem dönem ilaç temininde hâlen sıkıntılar yaşamaktadır.

Alınan tedaviler ve süreleri,mikrobiyolojik takipleri

Tarih	ARB Sonucu	Balgam Kültürü	Alınan Tedavi	Tedavi Süresi
06/2010	ARB (-)	Atipik mikobakteri (alt tiplendirme yok)	4'lü anti-TB tedavi	2 ay
09/2011	ARB (–)	Kültür negatif	Tedavi tamamlandı	Toplam ~12 ay
12/2022	ARB (+)	M. kansasii	HRE planlandı ancak ilaç temin edemedi.	-
01–11/2023	ARB (+)	M. kansasii	3'lü tedavi (HRE)	~10 ay
12/05/2025	ARB (+)	M. kansasii	RIF + EMB + Klaritromisin	53 gün
04/07/2025	ARB (–)	Kültür negatif	3'lü tedavi HE,KLARİTROMİSİN	Devam ediyor

Tartışma-Sonuç: Bu olgu, silikozis zemininde gelişen Mycobacterium kansasii enfeksiyonunun uzun süreli, dalgalı ve tedavi sürekliliği gerektiren seyrini ortaya koymaktadır. Mesleki maruziyet, düzensiz takip ve tedavi kesintileri ile ilaç temininde yaşanan sorunlar hastalığın kronikleşmesine katkıda bulunmuştur. Kültür negatifliği sağlanmış olmakla birlikte, bu hasta grubunda uzun dönem izlem ve tedaviye uyum büyük önem taşımaktadır.

Anahtar Kelimeler: Silikozis, Mycobacterium kansasii, Non-tüberküloz mikobakteri enfeksiyonu, Kronik akciğer enfeksiyonu, Mesleki silika maruziyeti

PS-029 Tipik Bir Etkenin Atipik Pnömonisi: Klebsiella Pnömonisi

Aslı Sümbül[1], Emine Özsarı[1], Emine Afşin[1]

[1]Abant İzzet Baysal Üniversitesi Eğitim ve Araştırma Hastanesi

Giriş-Amaç: Klebsiella pneumoniae, dış çevrede bulunan ve alkolizmli veya kontrolsüz diyabet mellituslu hastalarda pnömoni ile ilişkilendirilen gram negatif, kapsüllü, hareketsiz bir bakteridir. Bakteri tipik olarak insan vücudunun orofarenks ve gastrointestinal (GI) sisteminin mukoza yüzeylerinde kolonize olur. Bakteri vücuda girdikten sonra, yüksek derecede virülans ve antibiyotik direnci gösterebilir. Klebsiella p. genellikle üst lobları tutan ödemli infiltrasyon ve nekroz ile patoloji oluşturur. Lobar infiltrasyon sıklıkla olup, akciğer apsesi nadir görülür.

Olgu: 64 yaş erkek hasta; bilinen hipertansiyon ve diyabetes mellitus tanılı olup kronik akciğer hastalığı yoktu.30 paket/yıl exsmoker olup alkol kullanımı yokmuş. Tüberküloz geçmişi veya teması bilinen olmayıp 20 sene önce cezaevi öyküsü mevcuttu. Kan şekerleri regüle değildi. Aktif solunumsal şikayeti olmayan hastada menengiom eksizyonu planlanmış olup preoperatif değerlendirme için göğüs hastalıkları polikliniğine başvurdu. Başvurusunda rutin çekilen posterioanterior akciğer grafide sağ akciğer üst ve orta zonda kitlesel görünümde düzgün sınırlı dansite artışları,solda alt zonda heterojen dansite artışı görülmesi üzerine hastaya bilgisayarlı tomografi çekildi.Tomografide bu alanlar yaklaşık 3x3 cm boyutlarında kalın duvarlı santrali nekrotik kitlesel lezyon olarak değerlendirildi.Alınan kanlarında WBC 20,79 K/ul CRP > 300 mg/L HgbA1C 14,5% olup diğer sonuçlar olağan sınırlarda sonuçlandı. Alınan balgam örneğinde ARB negatif olup Klebsiella pneumonia bakteri üremesi oldu.Amoksisilin klavunat duyarlı olup antibiyoterapi başlandı.Malignite şüphesi nedeniyle hastaya bronkoskopi yapıldı. Endobronşial lezyon görülmedi.Hastanın antibiyoterapi sonrası kontrol filminde bu alanlarda belirgin kaviteleşme görüldü.Tedavi süresi uzatıldı.Multidispiliner yaklaşım ile tedavisine trimetoprim-sulfametoksazol eklendi. Tekrarlı alınan balgam kültürlerinde klebsiella p. üremesi üzerine ciprofloksasin tedavisi 21 gün süre ile perioral verildi.Takipte Pet-CT çekilen hastanın mevcut lezyonlarında yüksek FDG tutulumu (SUVmax:12) izlenmesi üzerine hastaya histopatolojik tanı amacıyla transtorasik biyopsi yapıldı.Patoloji sonucu malignite yönünden negatif olup kronik inflamasyon ve antrakozis ile uyumlu doku şeklinde sonuçlandı. Tüberküloz kültürleri negatif olarak sonuçlandı. Hastanın lökositoz ve akut faz reaktanı değerlerinde gerileme oldu. Hastanın son alınan balgam kültüründe bakteri üremesi olmadı.Radyolojik olarak iyileşme takipte gerçekleşti.

Kronik klebsiella pnömonisinin kaviter lezyonları

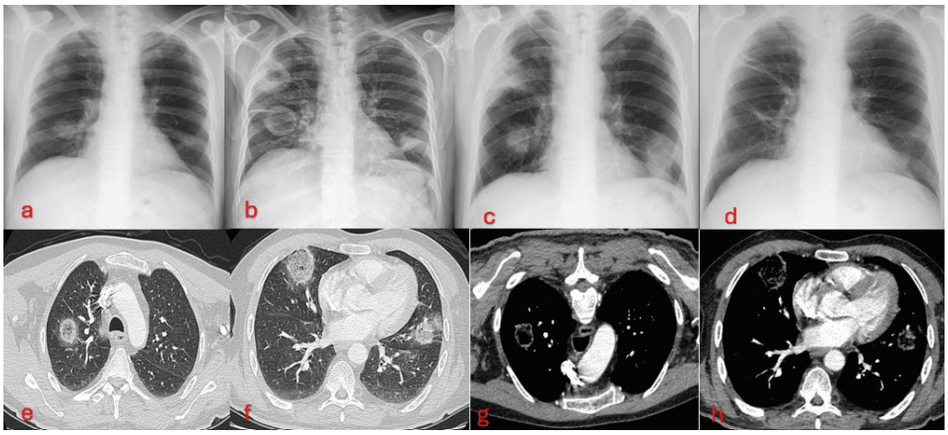

Sırasıyla; takipte kaviter lezyonlar ve uzun süreli antibiyoterapi sonrası iyileşme filmleri (a,b,c,d). BT'de parankim ve mediastende kaviter lezyon görüntüleri (e,g,h,f)

Tartışma-Sonuç: Aslında tipik pnömoni etkeni olan klebsiella pneumoniae; atipik davranarak kaviter lezyonlu, antibiyotik dirençli nekrotik enfeksiyonlara neden olabilmektedir. Kaviter lezyonlu hastalarda malignite, tüberküloz gibi ilk aklımıza gelecek nedenlerle birlikte ayırıcı tanıda tipik pnömoni grubundaki bir etkenin atipik enfeksiyonunun da olabileceğini unutmamalıyız.

Anahtar Kelimeler: klebsiella, kaviter lezyon, nekroz

PS-030 Diyabetik Ketoasidoz ve Kontrolsüz Diabetes Mellitus Zemininde Gelişen Pulmoner Mukormikoz: Olgu Sunumu

Ahmet Zeyneddin[1], Nur Aleyna Yetkin[1], Burcu Baran[1], Bilal Rabahoğlu[1], Nuri Tutar[1], İnci Gülmez[1], Fatma Sema Oymak[1]

[1]Erciyes Üniversitesi, Göğüs Hastalıkları Anabilim Dalı

Giriş-Amaç: Mukormikoz, özellikle kontrolsüz diyabet ve diyabetik ketoasidoz (DKA) zemininde gelişen, hızlı progresyon gösteren ve yüksek mortaliteye sahip invaziv bir fungal enfeksiyondur. Pulmoner tutulum nadir olup, tanı ve tedavide gecikme mortaliteyi belirgin olarak artırmaktadır.

Olgu: Altmış üç yaşında, diyabetes mellitus ve hipertansiyon öyküsü bulunan erkek hasta, Eylül 2025'te dış merkezde DKA tanısıyla 18 gün yoğun bakımda izlenmiştir. Diyabet tedavisine uyumunun kötü olduğu öğrenilen hasta, taburculuk sonrası gelişen solunum sistemi semptomları nedeniyle yapılan değerlendirmede endobronşiyal lezyon saptanması üzerine pulmoner mukormikoz ön tanısıyla merkezimize sevk edilmiştir.Bronkoskopide sağ ana bronş girişinden intermediyer bronşa uzanan, duvara yapışık, beyaz renkli nekrotik plaklar izlendi. Alınan biyopsi ve bronkoalveoler lavaj örneklerinin patolojik incelemesinde non-nekrotizan granülomatöz inflamasyon saptandı. Klinik, radyolojik ve endoskopik bulgular birlikte değerlendirildiğinde pulmoner mukormikoz ön tanısı ön planda düşünüldü. Kulak Burun Boğaz değerlendirmesinde rino-orbital tutulum lehine bulgu izlenmedi.Hastaya intravenöz liposomal amfoterisin B (5 mg/kg/gün) başlandı; tedavi sürecinde böbrek fonksiyonlarında bozulma gelişmesine rağmen antifungal tedavi sürdürüldü. Klinik yanıtın sınırlı olması üzerine seri intrabronşiyal amfoterisin B uygulamaları (toplam 9 seans, her seansta 25 mg) yapıldı ve sistemik posakonazol tedavisi eklendi. Multidisipliner değerlendirme sonrası cerrahi rezeksiyon planlandı; ancak torakotomi sırasında pulmoner arter ve perikard invazyonu saptanması nedeniyle rezeksiyon yapılamadı. Hastanın hastalığının progresif seyri nedeniyle intravenöz antifungal tedavinin devamı önerildi, ancak hasta ve hasta yakını tedaviyi kabul etmeyerek taburculuk talep etti.

SAĞ AC İNVAZİV MUKOR ENFEKSYONU

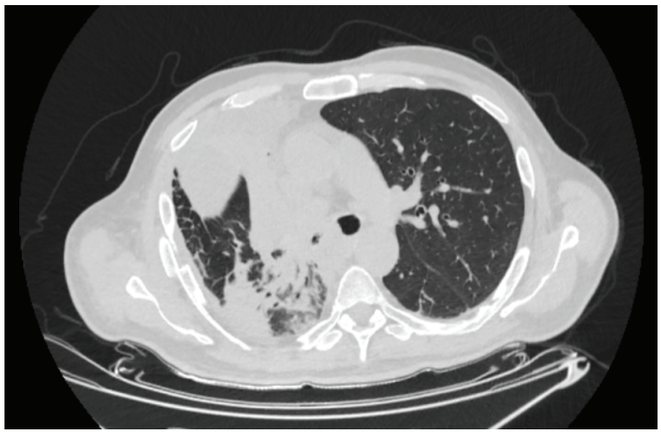

sağ akciğer parankim alanlarındaki postobstüktif pnömopati sebebiyle kontürleri net seçilemeyen kitlesel yumuşak doku görünümü izlenmiştir. Buna sekonder sağ ana bronş yapısında ve lobar - segmental dallarında düzensiz darlıklar ve oklüzyonlar izlenmiştir.

Mukor intra braonşial tutulumu

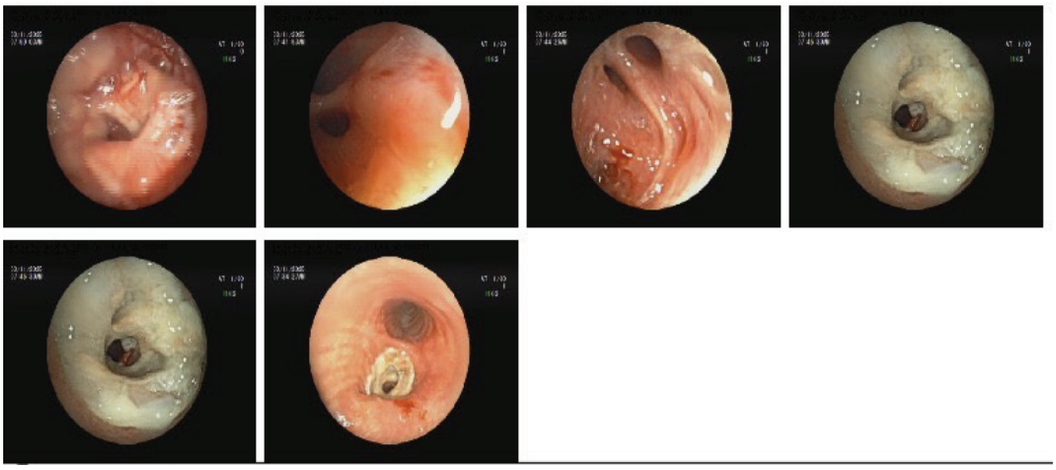

sağ ana bronş girişinden başlayarak intermediyer bronşa ve orta lob girişine kadar uzanan, duvara yapışık, beyaz renkli, nekrotik görünümlü plaklar izlendi, lezyonlardan çok sayıda biyopsi ve bronchoalveolar lavaj örneği alındı, patolojik incelemede non-nekrotizan granülomatöz inflamasyon saptandı,

Tartışma-Sonuç: Bu olgu, kontrolsüz diyabet ve özellikle DKA hastalarında gelişen pulmoner mukormikozun agresif seyrini, erken ve yoğun antifungal tedaviye rağmen vasküler invazyon gelişebileceğini ve cerrahi tedavinin her zaman mümkün olmayabileceğini göstermesi açısından dikkat çekicidir.

Anahtar Kelimeler: Pulmoner mukormikoz, Diyabetik ketoasidoz, Kontrolsüz diyabet, Endobronşiyal tutulum, İnvaziv fungal enfeksiyon

PS-031 Akciğer Kanserini Taklit Eden ve Post-Lobektomi Şilöz Efüzyonla Seyreden Tüberküloz Olgusu

Ece Yasemin Demirkol[1], Barış Demirkol[2], İnanç Yazıcı[1], Hasan Akın[1]

[1]Başakşehir Çam ve Sakura Şehir Hastanesi Göğüs Cerrahisi Kliniği
[2]Başakşehir Çam ve Sakura Şehir Hastanesi Göğüs Hastalıkları Kliniği

Giriş-Amaç: Tüberküloz klinik, radyolojik ve sitolojik olarak maligniteyi taklit edebilir.Cerrahi girişimler sırasında, özellikle mediastinal lenf nodu diseksiyonu (MLND) yapıldığında, lenfatik yapıların zedelenmesi sonucu postoperatif komplikasyonlar, özellikle şilotoraks gelişebilir. Bu olguda hem tanısal zorluk hem de cerrahi komplikasyon perspektifi açısından değerlendirmenin önemini sunmayı amaçladık.

Olgu: 45 Y erkek hasta,bilinen ek hastalığı yok.Tekrarlayan hemoptizi şikâyetiyle acil servise başvurdu. Son üç yılda 20 kg kilo kaybı olmuş.Hastanın çekilen toraks BT sinde parankim penceresinde sağ akciğer alt lobda yaklaşık 3,5 cm boyutunda kaviter kitle lezyonu izlendi.Lezyon komşuluğunda 12 mm civarında birkaç adet nodüler formasyon vardı.Radyolog raporu: Akciğer CA? Histopatoloji önerilir.Bunun üzerine hastaya FDG-PET/BT çekildi. FDG-PET/BT raporunda Sağ akciğer alt lob süperior segment bronşu boyunca 2 adet nodüler lezyon izlendi; bunlardan biri 13 mm (SUVmax 1.8), 30×22 mm (SUVmax 2.3) ölçülmüştür. Lezyonlarının antibiyoterapi sonrası BT ile girilememesi durumunda, "primer akciğer Ca" açısından sitolojik doğrulama önerilmiştir.Hastaya Bronkoskopi yapıldı ve patolojik bulgu izlenmedi, Bronkoalveolar lavaj kültürü, mikobakteri kültürleri alındı.BAL kültürü :Staphylococcus aureus üredi.ARB negatif olan hastaya Malignite ön tanısı ile TTİA yapıldı ,patoloji raporunda :atipik mezotel hücre proliferasyonu olarak raporlandı.Malignite kuşkusu devam ediyor ise cerrahi tanı önerildi. Bu süreçlerde antibiyoterapisini alan hastada lezyonda gerileme izlenmedi.Hasta göğüs cerrahisine konsulte edildi.VATS Sağ Alt Lobektomi+MLND (4R,7,11) yapıldı. Postoperatif 2. gün, plevral drenajında açık renkli süt benzeri sıvı izlendi. Plevra sıvısı laboratuvar değerleri total kolesterol 74 mg/dL ve trigliserid 73 mg/dL olarak ölçüldü. Bu değerler klasik şilotoraks kriterlerini (TG > 110 mg/dL) sağlamamakta ve psödoşilotoraks için tipik kolesterol > 200 mg/dL şartını da karşılamamaktaydı. Ancak klinik görünüm ve cerrahi geçmiş nedeniyle postoperatif düşük debili lenfatik effüzyon olarak değerlendirildi.Konservatif yönetimle başarıyla kontrol altına alındı.Hastanın nihai patoloji sonucunda kaviter tüberküloz ve mediastinal lenf nodlarında granülomatöz inflamasyon saptandı. Hastaya TBC tedavisi başlandı.

Şekil 1. Toraks BT

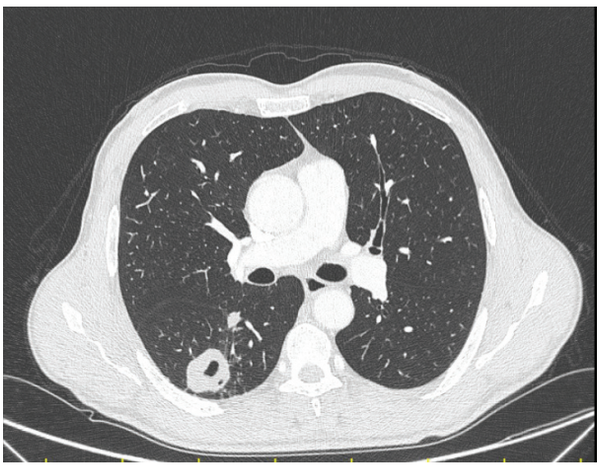

parankim penceresinde sağ akciğer alt lobda yaklaşık 3,5 cm boyutunda kaviter kitle lezyonu izlendi. Lezyon komşuluğunda 12 mm civarında birkaç adet nodüler formasyon

Şekil 2. Toraks BT

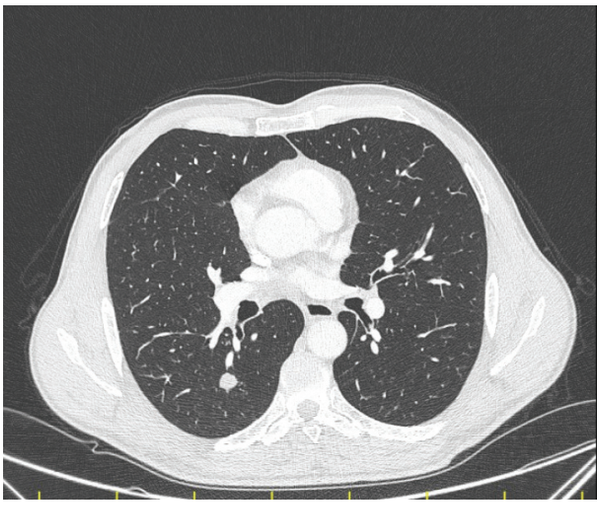

Sağ akciğer alt lob süperior segment bronşu boyunca heterojen FDG tutulumu gösteren nodüler lezyonlardan biri 13 mm (SUVmax 1.8), diğeri perifere doğru büyüyen 30×22 mm (SUVmax 2.3) ölçülmüştür.

Tartışma-Sonuç: Olgumuz tüberkülozun klinik, radyolojik ve sitolojik olarak maligniteyi taklit edebileceğini ve preoperatif tanıdaki belirsizliğin cerrahi müdahaleyi gerektirebileceğini göstermektedir.Postoperatif dönemde izlenen şiloz efüzyondaki düşük trigliserit seviyesi,ameliyat öncesi açlık veya yetersiz beslenmeye bağlanabilir ve bu nedenle bu grup hastalarda trigliserit kriterlerine güvenmek,şilotoraks tanısının atlanmasına yol açabilir.Bu grup hastalarda konservatif tedavi çoğu durumda yeterlidir. Bu nedenle TBC şüpheli olgularda postoperatif şilotoraks geliştiğinde, hem cerrahi travma hem de lenf nodu tutulumu etkileri birlikte değerlendirilmeli ve tedavi stratejisi planlanmalıdır.

Anahtar Kelimeler: tüberküloz, akciğer kanseri, hemoptizi, şilotoraks

PS-033 Tüberküloz Hastasıyla Aile Teması Olan Çocuklarda ve Ergenlerde Tüberkülozun Erken Teşhisi

Rafiq Bayramov[1], Ceyhun Ismayilzade[1], Arzu Irzayeva[1]

[1]Azerbaycan Tıp Üniversitesi, Göğüs Hastalıkları Anabilim Dalı

Giriş-Amaç: Hastalığın teşhis ve tedavisindeki ilerlemelere rağmen, tüberküloz enfeksiyonu önemini korumaktadır. Epidemiyolojik açıdan en tehlikeli odak noktaları, bakteri salgılayan tüberküloz hastalarının yaşadığı dairelerdir. Resmi istatistiklere göre, bakteri salgılayan bir tüberküloz hastasıyla temas eden çocuk ve ergenlerdeki görülme oranı, çocuk popülasyonundaki görülme oranından on kat daha yüksektir. Tüberkülin testleri (Mantoux testi), çocuk ve ergenlerde tüberkülozun erken teşhisi için yaygın olarak kullanılmaktadır, ancak bu testin pozitif sonucunun tüberküloz aşısından mı yoksa tüberküloz mikobakterileri ile enfeksiyondan mı kaynaklandığını ayırt etmek kolay değildir.Çalışmanın amacı: Risk altındaki çocuklarda (aile teması) tüberküloz enfeksiyonunun erken teşhisini sağlamak ve M. tuberculosis kompleksinin hücre duvarına özgü proteinler (ESAT 6, CFP 10, TB 7.7) içeren diaskin kullanımının etkinliğini incelemektir.

Gereç ve Yöntem: Bakü şehrindeki 4 numaralı Tüberkülozla Mücadele Dispanseri polikliniğinin verilerine dayanarak, gözetimimiz altında, 50 aktif tüberküloz hastasının aile üyelerinin (1-18 yaş arası grup) muayenesi incelenmiştir. Risk grubuna ait toplam kişi sayısı 120'dir. Çalışmaya seçilen çocukların 70'i (%58) erkek, 50'si (%42) kızdır. Tüberküloz enfeksiyonu ocağındaki kişilerin (temaslıların) muayenesi iki tür deri testi kullanılarak yapılmıştır: Mantoux testi ve Diaskin testi.

Bulgular: İncelenen çocuklar, tüberküloz ocağında enfeksiyon kaynağı olan ve VMB salgılayan bir hasta ile aynı dairede yaşıyorlardı. İncelenen tüm çocuklara hem Mantoux testi hem de Diaskintest uygulandı. Çalışmalarımız sırasında, incelenen grubun 36'sında (%30) her iki testin sonucu da "negatif"ti. Mantoux testinin sonucu çocukların 84'ünde (%70) "pozitif"ti. Diaskintest sonucu ise 32'sinde (%26,7) pozitifti. Diaskintest sonucu pozitif olan 12 çocukta (%10,0) muayene sırasında şikayetler ve klinik belirtiler tespit edildi. Bu nedenle radyolojik ve bakteriyolojik incelemeler yapıldı ve aktif tüberküloz saptandı. Diaskintest sonucu "pozitif" olan kalan 20 (%16,7) çocukta ise, muayeneler sonucunda aktif tüberkülozun reddedilmesinin ardından profilaktik kemoterapi uygulandı. Ancak, Mantoux testi sonucu "pozitif" olan 52 (43,3%) kişide aktif tüberküloz tespit edilmedi.

Tartışma-Sonuç: Bu nedenle, ailede aktif tüberküloz hastalarıyla temas halinde olan çocuk ve ergenlerde tüberkülozun erken teşhisi için Diaskintest kullanımı uygundur.

Anahtar Kelimeler: tüberküloz, enfeksiyon, teşhis

PS-034 EBUS-TBİA ile Tüberküloz Tanısı Alan Non-Nekrotizan Granülomatöz Lenfadenit: Bir Olgu Sunumu

Niğmet Özova[1], Özlem Erçen Diken[1]

[1]SBÜ, Adana Tıp Fakültesi,Göğüs Hastalıkları Anabilim Dalı
[2]Adana Şehir Eğitim ve Araştırma Hastanesi, Göğüs Hastalıkları Kliniği

Giriş-Amaç: Mediastinal Lenfadenopatilerde granülomatöz inflamasyon, tüberküloz, sarkoidoz ve malignite gibi tanıları düşündürür. EBUS-TBİA, mediastinal lenf nodlarının değerlendirilmesinde minimal invaziv ve yüksek tanısal değere sahip bir yöntemdir. EBUS-TBİA ile saptanan granülomatöz lenfadenit olgularının önemli bir kısmında etiyoloji tüberkülozdur. Granülomatöz lenfadenitte nekroz görülmesi tüberküloza yönlendirirken non nekrotizan patolojilerde öncelikle tüberküloz düşünülmemektedir. EBUS-TBİA ile non-nekrotizan granülomatöz lenfadenit saptanan hastalarda, patoloji tüberkülozu düşündürmese dahi belirli olgularda ayırıcı tanının ileri incelemelerle sürdürülmesi gerektiğini vurgulamak.

Olgu: 75 yaşında kadın hasta.Ek hastalıklar: DM, HT, KBY mevcut.Sigara öyküsü yok.Şikayeti: Non-prodüktif öksürük.Gece terlemesi, kilo kaybı mevcut.Fizik muayene: bilateral raller , SpO_2 %95.Toraks BT : Bilateral yaygın nodüler dansite artışı, tomurcuklanmış ağaç görünümü mevcut.PET-BT : Subkarinal (SUV maks: 6.50) seviyelerinde ölçülen mediastinal ve hiler multipl lenf nodları mevcut.EBUS-TBİA Subkarinal LN patolojisi: Granülomatöz lenfadenit, Nekroz izlenmedi, malignite saptanmadı.Klinik ve radyolojik bulgular tüberküloz ile uyumlu olması nedeniyle Mikobakteri doku PCR istendi.

Radyoloji ve EBUS-TBİA doku örneği

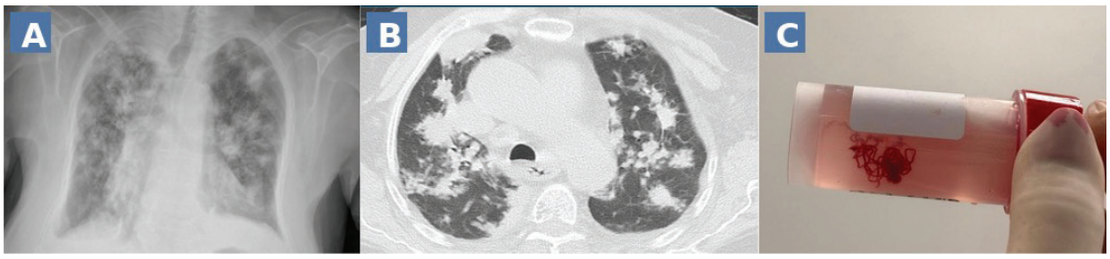

A) PA akciğer grafisinde bilateral yaygın opasite artışı B) Toraks BT'de bilateral yaygın nodüler dansite artışı, tomurcuklanmış ağaç görünümü (tree-in-bud) C) EBUS-TBİA ile elde edilen doku örneği

Doku PCR

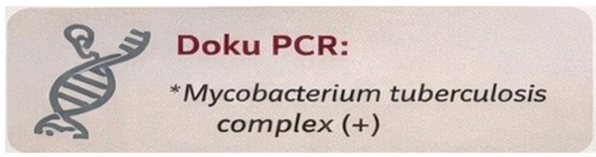

Tartışma-Sonuç: EBUS-TBİA'nın histopatolojik ve mikrobiyolojik yöntemlerle birlikte kullanımı, granülomatöz hastalıkların tanısında değerlidir.Alınan doku örneği, semptom ve bulgular bize tüberküloz düşündürüyorsa mikrobiyolojk inceleme için değerlendirilmelidir.EBUS-TBİA patolojik değerlendirme dışında mikrobiyolojik değerlendirme açısından da değerlidir.Non-nekrotizan granülom saptanan olgularda aspirasyon materyalinde nekroz örneklenmemiş olabileceği göz önünde bulundurulmalı; tüberküloz şüphesinde doku PCR incelemesi mutlaka yapılmalıdır.

Anahtar Kelimeler: EBUS-TBİA, Non Nekrotizan Granülomatöz Lenfadenit, Doku PCR, Tüberküloz

PS-035 İmmünsüpressif Hastada Aktinomiçez ve Aspergillus Ko-enfeksiyonu

Emine Argüder[1], Nurettin Karaoğlanoğlu[2], Mahmut Subaşı[2], Ecenur Ceylan Kafa[1]

[1]Bilkent Şehir Hastanesi Göğüs Hastalıkları Kliniği
[2]Bilkent Şehir Hastanesi Göğüs Cerrahisi Kliniği

Giriş-Amaç: İmmünsüpresif tedaviler nedeniyle pulmoner enfeksiyonlar sık görülmekte olup, nadiren birden fazla enfeksiyöz etkenin birlikte veya ardışık olarak izlenmesi tanısal güçlük yaratmaktadır. Özellikle fırsatçı enfeksiyonlar gibi farklı tedavi yaklaşımları gerektiren enfeksiyonların ayırıcı tanısında gecikme, hastalığın progresyonuna yol açabilmektedir. Bu olguda, aynı pulmoner lezyonda aspergillus ve aktinomices birlikteliği ile seyreden ve aynı zamanda malignite şüphesi olan bir vakayı sunmayı amaçladık.

Olgu: Kırk üç yaşında kadın hasta yaklaşık bir yıldır devam eden öksürük, balgam ve göğüs ağrısı şikayetleri ile başvurdu. Özgeçmişinde romatoid artrit için metotreksat ve leflunomid kullanma öyküsü mevcut. Bir yıl önce çekilen toraks BT'de sağ üst lobda konsolidasyon ve kitle benzeri kaviter lezyon saptanması üzerine etyoloji araştırılması amacıyla fleksibl bronkoskopi yapıldı. Bronkoalveoler lavajda kültürler negatif ve BAL galaktomannanı pozitif sonuçlanması üzerine antifungal tedavi (vorikanozol) başlandı. Ancak tedavinin 4. ayında klinik ve radyolojik düzelme izlenmemesi üzerine ikinci kez yapılan bronkoskopide sağ üst lob girişinde düzensizlik izlendi ve buradan alınan biyopsi sonucunda "yoğun eksüda içerisinde alveolar histiyositler, eozinofil ve nötrofil lökositlerden zengin eksuda içerisinde küçük agregatlar halinde aktinomiçez ile uyumlu mikroorganizmalar gözlenmektedir" şeklinde yorumlandı. Hastaya uzun süreli yüksek doz ampisilin tedavisi uygulandı. Ancak izlemde kaviter lezyonda yeterli regresyon izlenmemesi nedeniyle Göğüs Cerrahisi tarafından sağ üst lobektomi uygulandı. Rezeksiyon materyalinin histopatolojik incelemesinde aspergilloz ile uyumlu bulgular saptandı ve hastaya tekrar vorikanazol tedavisi başlandı.

Ampisilin sonrası

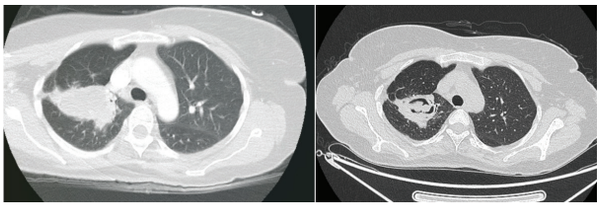

Aktinomiçes tanısı alan hasta ampisilin tedavisi öncesi ve sonrası

Postop takip

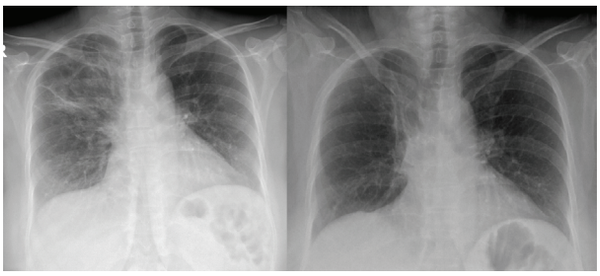

Sağ üst lobektomi sonrası postoperatif takipte kontrol grafi

Tartışma-Sonuç: İmmünsüpressif hastalarda antibiyotik tedavisine yanıt vermeyen pulmoner lezyonlarda fungal enfeksiyon olasılığı erken dönemde değerlendirilmelidir. Klinik, radyolojik ve histopatolojik verilerin birlikte yorumlanması tanısal gecikmenin önüne geçebilir. Aspergillus ve aktinomices gibi farklı patojenlerin bir arada veya ardışık olarak bulunabileceğini göstermektedir. Negatif noninvaziv testler ve çelişkili patoloji sonuçları tanısal gecikmeye yol açabilmektedir. Persistan ve tedaviye dirençli lezyonlarda cerrahi yaklaşım, hem tanısal kesinlik hem de tedavi açısından kritik öneme sahiptir. İmmünsüpressif vakalarda ko-enfeksiyon olasılığının göz önünde bulundurulması gerektiğini göstermeyi amaçladık.

Anahtar Kelimeler: Fungal, Aspergillus, Aktinomiçes, İmmunsupresyon

PS-036 Kronik Kaviter Pulmoner Aspergilloz: İmmünsüpresyon Olmaksızın Kaviter Akciğer Lezyonunun Ayırıcı Tanısında Önemli Bir Olgu

Aylin KEÇELİ BULUT[1], Özlem ERÇEN DİKEN[2], Sibel KARA[2], Sinem BERİK SAFÇİ[2], Oya YILDIZ İLHAN[3]

[1]Adana Şehir Eğitim ve Araştırma Hastanesi, Göğüs Hastalıkları Kliniği
[2]SBÜ, Adana Tıp Fakültesi, Göğüs Hastalıkları Anabilim Dalı
[3]Adana Şehir Eğitim ve Araştırma Hastanesi, Göğüs Cerrahisi

Giriş-Amaç: Kronik pulmoner aspergilloz (KPA), birçok solunum yolu hastalığını komplike edebilen nadir bir akciğer hastalığı olup en sık formu kronik kaviter pulmoner aspergillozdur (KKPA). İmmün sistemi baskılanmamış ancak 3 aydan uzun süren semptomları olan ve toraks BT'de kaviter lezyon saptanan hastalarda ayırıcı tanıda KPA'nın akılda tutulması tanısal gecikmeyi azaltabilir.

Olgu: 46 yaşında kadın hasta; Eylül 2023'te acil serviste karın ağrısı nedeniyle çekilen toraks BT'de sağ üst lobda periferal hava dansitesi içeren şüpheli kaviter lezyon saptanması üzerine değerlendirildi. Hastanın 3 yıldır süren öksürük, nefes darlığı ve halsizlik şikâyetleri mevcuttu. Balgam ARB ve mikobakteri kültürü negatif saptandı. Malignite ayırıcı tanısı için yapılan PET-BT'de lezyon FDG artışı göstermeyen yumuşak doku lezyonu olarak raporlandı. BT eşliğinde tru-cut biyopsi yapıldı ve biyopside mantar hifaları görüldü. Serum galaktomannan 0,11 (< 0,5 negatif), Aspergillus PCR negatif, Aspergillus fumigatus IgE antikoru pozitif, deri prick testi negatif, total IgE 712 IU/mL idi. Enfeksiyon hastalıkları ile vorikonazol (2×400 mg yükleme, 2×300 mg idame) başlandı. İkinci ay kontrol BT'de regresyon izlenmemesi üzerine tedavi 6 aya uzatıldı; klinik semptomlarda gerileme gözlendi. İmmünolojik değerlendirmede immünsüpresif hastalık düşünülmedi. Tedavi bitiminde ve tedavi bitiminden 4 ay sonra BT'de regresyon olmaması üzerine göğüs cerrahisi konsültasyonu yapıldı; olası cerrahi kararda lezyon yerleşimi nedeniyle sağ üst lobektomi önerildi. Multidisipliner konseyde komplikasyon gelişmesi halinde cerrahi planlanmak üzere klinik ve radyolojik izlem kararı alındı.

Resim 1. Sağ akciğer üst lob kaviter lezyon.

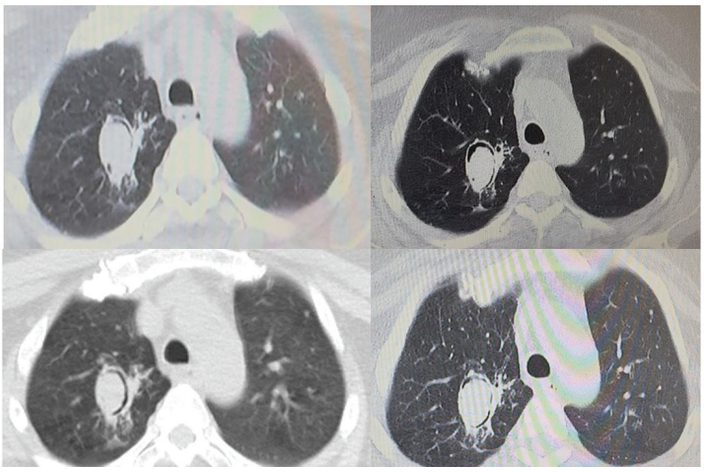

Tartışma-Sonuç: KKPA tanısı; torasik görüntülemede (mantar topu olsun/olmasın) kavite/nodül varlığı, Aspergillus'a doğrudan kanıt veya immünolojik yanıt, alternatif tanıların dışlanması ve bulguların ≥3 ay sürmesi ile konur. Bu olgu, kronik semptom + kaviter lezyon varlığında, immünsüpresyon olmasa bile KKPA'nın ayırıcı tanıda mutlaka düşünülmesi gerektiğini vurgulamaktadır.

Anahtar Kelimeler: Kaviter lezyon, kronik pulmoner aspergilloz, kronik kaviter pulmoner aspergilloz, vorikonazol, fungus topu

PS-037 Tedaviye Bağlı İmmün Trombositopeni Gelişen ve Rekürrens Gösteren Mycobacterium Avium Kompleksi Olgusu

Mervenur Atcı[1], Pınar Çimen[1]

[1]SBÜ Dr. Suat Seren Göğüs Hastalıkları ve Cerrahisi Eğitim ve Araştırma Hastanesi

Giriş-Amaç: Non-tüberküloz mikobakteriler (NTM), özellikle Mycobacterium avium kompleksi (MAC), ileri yaşta ve yapısal akciğer hastalığı olan bireylerde giderek artan sıklıkta izlenen önemli bir enfeksiyon nedenidir. Tanı ve tedavisi uzun süreli olup, tedavi sürecinde ilaçlara bağlı yan etkiler, tedaviye uyum sorunları ve hastalık rekürrensi klinik yönetimi zorlaştırmaktadır. Standart çoklu antibiyotik rejimleri etkili olmakla birlikte, hematolojik toksisiteler gibi ciddi advers etkiler tedavinin kesilmesini gerektirebilir. Bu olgu sunumunda, MAC akciğer hastalığı nedeniyle uzun süre tedavi alan, tedaviye bağlı immün trombositopeni gelişmesi üzerine tedavisi kesilen ve izleminde pnömoni tablosu ile rekürrens saptanan hastanın klinik seyri ve yönetim sürecinin tartışılması amaçlanmıştır.

Olgu: Altmış beş yaşında, hipertansiyon dışında bilinen ek hastalığı olmayan, sigara kullanmayan kadın hasta; Ekim 2022'de yaklaşık iki yıldır devam eden öksürük ve balgam şikayeti nedeniyle dış merkezde değerlendirilmiş, yapılan bronkoskopi kültürlerinde MAC üremesi saptanması üzerine kliniğimize yönlendirilmiştir. Antibiyotik direnci saptanmayan hastaya rutin değerlendirmeler sonrası rifampisin, etambutol ve azitromisin tedavisi başlanmıştır. Tedavisinin birinci yılını tamamlayan hasta, Eylül 2023'te artan öksürük şikayetiyle başvurmuş; yapılan tetkiklerde lenfopeni ve trombositopeni saptanması üzerine yatırılarak izlenmiştir. Hematoloji değerlendirmesi sonucunda ilaca bağlı immün trombositopeni düşünülmüş ve MAC tedavisi sonlandırılmıştır. Radyolojik regresyon ve klinik iyilik hali nedeniyle yeni bir tedavi rejimi başlanmamıştır. Hasta taburculuk sonrası hematoloji takibiyle bir süre sistemik kortikosteroid tedavisi almıştır. Aralık 2025'te öksürük, nefes darlığı, halsizlik ve ateş şikâyetleriyle yeniden başvuran hasta pnömoni ön tanısıyla yatırılmıştır. Akciğer görüntülemesinde bilateral konsolidasyon alanları ve sağ orta zonda kaviter lezyon izlenmiştir. Başlanan ampirik antifungal ve antibakteriyel tedaviye rağmen klinik progresyon gelişmesi üzerine amikasin eklenmiştir. Yapılan bronkoskopi sonrası pnömotoraks gelişmiş, konservatif izlem uygulanmıştır. Hastaya TTİ-İAB yapılmış ve patolojisinde granülomatöz inflamasyon saptanmış, bronkoskopi kültürlerinde tekrar MAC üremesi gösterilmiştir. Hasta, tedavisinin 21. gününde alt tiplendirme ve antibiyotik duyarlılık sonuçları ile kontrol önerilerek taburcu edilmiştir.

HASTANIN PAAG TAKİBİ

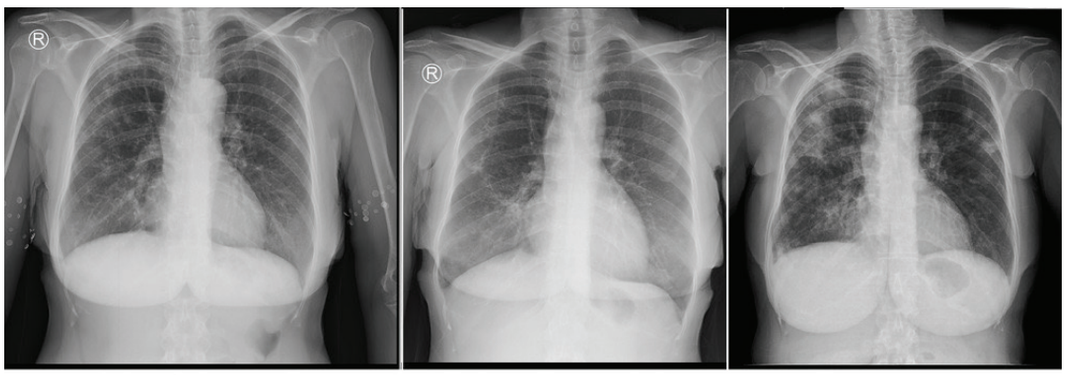

16/08/2025 (İLK BAŞVURU) 26/09/2023 (MAC TEDAVİSİ SONRASI) 08/12/2025 (REKÜRRENS)

Tartışma-Sonuç: MAC akciğer hastalığında uzun süreli tedaviye rağmen, ilaçlara bağlı ciddi yan etkiler tedavi kesintilerine ve hastalık kontrolünün bozulmasına yol açabilmektedir. Bu olguda, immün trombositopeni nedeniyle tedavinin sonlandırılması sonrası geç dönemde MAC rekürrensi gelişmiş, kaviter pnömoni tablosu ile yeniden başvuru olmuştur. Granülomatöz inflamasyon ve tekrar kültür pozitifliği, hastalığın persistan doğasını desteklemiştir. Bu olgu, MAC enfeksiyonlarında uzun dönem yakın izlemin, tedaviye bağlı yan etkilerin erken tanınmasının ve multidisipliner yaklaşımın rekürrens riskini azaltmadaki önemini vurgulamaktadır.

Anahtar Kelimeler: Atipik Tüberküloz, Mycobacterium avium kompleks, İlaca bağlı immun trombositopeni

PS-038 Folfox Rejiminin Komplikasyonu: Akciğer Toksisitesi Nadir Bir Olgu

Arslan Akargül[1], Emine Bahar Kurt[1]

[1]Etlik Şehir Hastanesi

Giriş-Amaç: Mide adenokarsinomu tedavisi, cerrahi ve kemoterapi gibi farklı yaklaşımlarla yönetilmektedir.Ancak ileri evre mide kanserinde kemoterapiye bağlı immünsupresyon, enfeksiyonlar ve tedavi toksisitelerihastanin morbidite ve mortalitesini artırmaktadır. Özellikle kemoterapide kullanılan FOLFOX rejimi (5-Fluorourasil, Oksaliplatin, Lökovorin) gibi ajanlarin toksisitesi, birçok organ sistemini etkileyebildiği gibihastalarda ciddi pulmoner komplikasyonlara da yol açabilir. Burada mide adenokarsinom tanısı ile kemoterapialan sonrasında enfeksiyon ve ilaç toksisitesi komplikasyonları sonucu yaşamını yitiren bir hastanın klinik seyripaylaşıldı.

Olgu: Altmış yaşındaki erkek hasta, daha önce pulmoner tromboemboli tanısı ile kliniğimize yatırılmış olan,larinks kanseri öyküsü bulunan, bir ay önce de mide adenokarsinom tanısı almıştı. Öyküsünde kemoterapiolarak FOLFOX rejimin başlandığı öğrenildi. İlk doz kemoterapi dozundan bir hafta sonra hastanın oksijenihtiyacı artmış ve solunum yetmezliği nedeniyle yoğun bakım ünitesine yatırılmıştı. Çekilen bilgisayarlıtomografide bilateral akciğerlerde birleşme eğilimi gösteren konsolidasyon alanları oluşturan crazy pavingpaterni, yaygın peribronşial buzlu cam dansitesi ve retiküler nodüler dansite artışları saptandı. Hastanın günde200 cc boza kıvamında sekresyonları mevcuttu. Flexible bronkoskopide sekresyonlarından sitoloji ve kültürörnekleri gönderildi. Bronkoalvelar lavajda ve kanda CMV PCR pozitifliği saptandı. Antibiyotik tedavisigenişletildi. Gansiklovir ve steroid tedavisine başlandı. Pneumocystis jirovecii pnömonisi, Aspergillus, Varicella-zoster virüs gibi immunsupresif hastalarda olası enfeksiyonlar dışlandı. Hastanın klinik durum düzelmedi ve biray içinde yaşamını yitirdi.

Kemoterapi Öncesi ve Sonrası Toraks Bilgisayarlı Tomografi (BT) Bulguları ile Balgam Numunesi

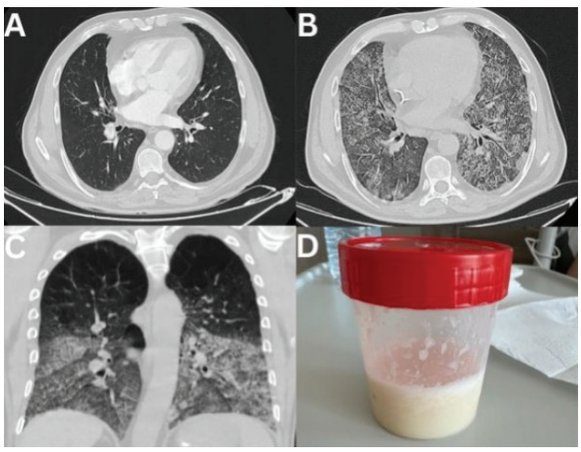

A. Kemoterapi öncesi toraks BT kesitinde normal akciğer parankimi. B-C. Kemoterapi sonrası toraks BT'de bilateral konsolidasyon, crazy paving paterni ve yaygın buzlu cam opasiteleri izlenmekte. D. Hastanın yoğun kıvamlı, boza şeklinde sekresyon içeren balgam numunesi.

Tartışma-Sonuç: Oksaliplatin içeren rejimler, ileri evre gastrointestinal maligniteleri olan hastalarda adjuvantedavi için standart bir tedavi olarak kullanılır ve FOLFOX rejiminde pulmoner yan etkilere sahip olduğu bilinentek ajandır; 5-florourasil ve lökovorinin tek başına pulmoner toksisitelerin gelişiminde rol oynadığıgösterilememiştir. Oksaliplatinle ilişkili akut pulmoner toksisite insidansı %1'den azdır ancak son 10 yılda,literatürde bildirilen bu advers reaksiyon vakalarının sayısı artmış ve kortikosteroidlerle geleneksel tedaviyerağmen %76,9'luk bir ölüm oranı bildirilmiştir. Olgumuzda, kemoterapi sonrası gelişen diffüz alveolar hasar veenfeksiyonların birlikte seyretmesi ayrıca ek komorbiditeleri hastanın klinik seyrini olumsuz etkilemiştir.

Anahtar Kelimeler: Akciğer Toksisitesi, Oksaliplatin, Kemoterapi

PS-039 Astım Tanısı ile İzlenen Genç Kadında Endobronşiyal Tüberküloz: Maligniteyi Taklit Eden Bir Olgu

Hilal Bozkurt[1], Nur Aleyna Yetkin[1], Bilal Rabahoğlu[1], Burcu Baran[1], Nuri Tutar[1], İnci Gülmez[1], Fatma Sema Oymak[1]

[1]Erciyes Üniversitesi

Giriş-Amaç: Endobronşiyal tüberküloz (EBT), akciğer tüberkülozunun nadir görülen bir formu olup nonspesifik semptomlar nedeniyle sıklıkla yanlış tanı almakta ve tanıda gecikmeye yol açabilmektedir. Astım düşünülen olgularda tedavi rağmen yanıt alınamıyorsa hastada malignite ve diğer endobronşiyal patolojiler düşünülmelidir.

Radyoloji

Atelektazi, Malignite?, EBL?

Olgu: Bilinen kronik hastalığı olmayan yirmi beş yaşında kadın hasta, yaklaşık üç aydır devam eden öksürük ve hırıltı şikâyetleri ile başvurdu. Hastanın sık sık dispneik şikayetler ile göğüs hastalıkları poliklinik başvurusu mevcut. Başvurusunda astım tanısı ile inhale kortikosteroid ve uzun etkili beta-agonist tedavisi başlanmış ancak şikâyetlerinde düzelme olmaması sebepli tarafımıza başvurdu. Hastanın sigara ve biyomas maruziyeti yoktu. Fizik muayenede hırıltılı solunum ve yer yer ronküsler mevcuttu. Solunum fonksiyon testlerinde belirgin bronkodilatör yanıt izlenmedi. Akciğer grafisinde eski grafiler ile kıyaslamalı değerlendirildiğinde sol akciğerde infiltrasyon artışı saptandı. Hastaya kontrastlı toraks bilgisayarlı tomografi çekildiğinde sol ana bronşta orta-ileri derecede daralma, mediastinal ve hiler lenf nodlarında hafif büyüme izlendi. Yapılan fiberoptik bronkoskopide, ana karinadan itibaren sol ana bronşta distale geçişi belirgin şekilde engelleyen, mukozal ve submukozal düzensizlik ile totale yakın obstrüksiyon oluşturan nekrotik görünümlü lezyon izlendi. Tıkayıcı görünümde olan lezyon ön planda malign lezyon düşünüldü. Endobronşiyal biyopsi alındı. Lavaj örnekleri mikrobiyoloji ve patolojiye gönderildi. Balgam örneklerinde aside dirençli basil (ARB) pozitifliği +++ ve Mycobacterium tuberculosis PCR pozitifliği saptandı. Hasta endobronşiyal lehine değerlendirilerek hastaya dörtlü antitüberküloz tedavi başlandı.

Bronkopik Görünüm

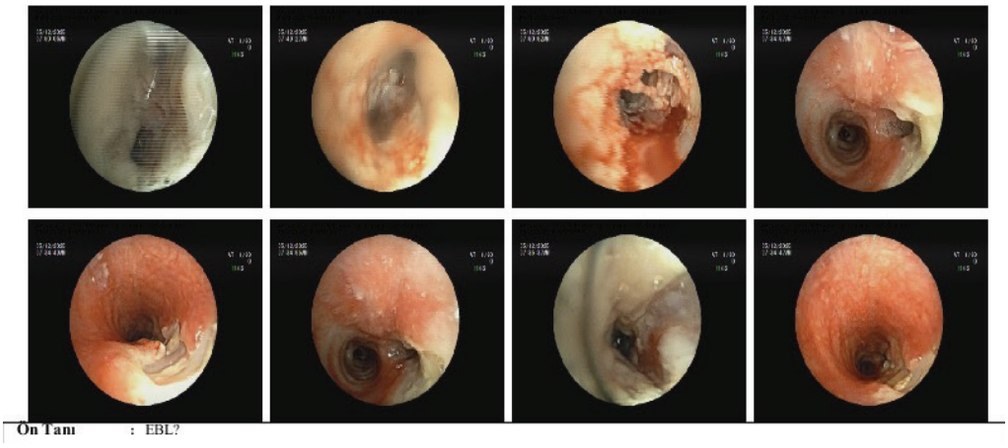

Trakeada solanterolateral bölgede destruksiyon yapan lezyon. Ana karinadan itibaren sol ana bronşta distale geçişi engelleyen düzensilik görünümü mevcut. Sol ana bronşa zor girildi. Distalde mukozal sekresyon artışı ve ve duvarı totale yakın kapamış lezyon görüldü.

Tartışma-Sonuç: Endobronşiyal tüberküloz, özellikle genç kadınlarda astım veya endobronşiyal maligniteyi taklit edebilir. Tedaviye dirençli öksürük ve hırıltı varlığında, radyolojik bulgular minimal olsa bile bronkoskopi erken dönemde düşünülmelidir. Erken tanı, bronş stenozu gibi geri dönüşümsüz komplikasyonların önlenmesi açısından kritik öneme sahiptir.

Anahtar Kelimeler: astım, endobronşiyal tüberküloz, malignite, genç kadın

PS-040 Akciğer Aktinomikozu Zemininde Bronşektazili Hastada Lobektomi Sonrası Gelişen Bronkoplevral Fistül Olgusu

Zeynep Güney[1], Umut İlhan[1], Bahar Aydoğar[1], Halit Çınarka[1], Erdoğan Çetinkaya[1], Mustafa Çörtük[1]

[1]SBÜ Yedikule Göğüs Hastalıkları Ve Göğüs Cerrahisi Eğitim Araştırma Hastanesi

Giriş-Amaç: Bronşektazi, tekrarlayan alt solunum yolu enfeksiyonları ve kronik inflamasyon ile seyreden, zamanla ciddi morbiditeye yol açabilen bir hastalıktır. Enfeksiyon etkenleri sıklıkla iyi bilinen bakteriler olmakla birlikte, nadir patojenler tanısal gecikmelere ve tedavi güçlüklerine neden olabilmektedir. Akciğer aktinomikozu; kronik, invaziv seyri ve radyolojik olarak malignite, tüberküloz veya komplike bronşektaziyi taklit edebilmesi nedeniyle tanısı zor bir enfeksiyondur. Özellikle post-tüberküloz sekel zeminde geliştiğinde, cerrahi karar sürecini ve postoperatif sonuçları olumsuz etkileyebilmektedir.Bu olgu sunumunda, bronşektazi tanısı ile izlenen bir hastada akciğer aktinomikozunun tanısal süreçteki rolünü, cerrahi öncesi bronkoskopinin önemini ve aktinomikoz tedavisi sonrası uygulanan cerrahinin postoperatif komplikasyonlara etkisini vurgulamayı amaçladık.

Olgu: 48 yaşında kadın hasta, tekrarlayan öksürük, balgam çıkarma ve sık alt solunum yolu enfeksiyonu öyküsü ile başvurdu. Fizik muayenesinde ateşi normaldi, spo2:%96 olup her iki akciğer arka alt zonlarda kaba raller saptandı.Özgeçmişinde beş yıl önce pulmoner tüberküloz nedeniyle altı ay süreyle antitüberküloz tedavi aldığı öğrenildi. Akciğer grafisinde sağ alt zon parakardiyak alanda dansite artışı izlendi.Laboratuvar incelemelerinde CRP yüksekliği saptanırken eozinofil sayısı ve diğer immünoglobulin düzeyleri normaldi. Toraks BT'de her iki akciğer apekste sekel fibrotik değişiklikler, sol alt lob superior segmentte yaygın kistik ve tübüler bronşektazik alanlar ile peribronşial kalınlaşmalar izlendi. Sağ orta lobda hafif derecede bronşektazi mevcuttu.Balgam kültüründe siprofloksasine duyarlı Pseudomonas aeruginosa üremesi saptandı. Antibiyotik tedavisi sonrası tekrarlayan üreme klinik bulgular eşliğinde kolonizasyon olarak değerlendirildi. Sık enfeksiyon öyküsü ve yaygın bronşektazi nedeniyle cerrahi planlandı.Cerrahi öncesi bronkoskopide alınan bronkoalveoler lavaj örneğinde filamentöz bakteriler saptandı; AFB negatifliği ile Nocardia dışlandı ve bulgular akciğer aktinomikozu ile uyumlu bulundu.Uzun süreli antibiyotik tedavisi sonrası bronşektazi nedeniyle sol alt lobektomi uygulanan hastada postoperatif dönemde bronkoplevral fistül gelişti. Hasta ileri cerrahi yönetim amacıyla göğüs cerrahisi kliniğine devredildi.Bu olgu, bronşektazili hastalarda persistan enfeksiyon varlığında nadir etkenlerin araştırılmasının ve cerrahi öncesi tanının postoperatif sonuçlar üzerindeki önemini vurgulamaktadır.

Resim 1,2.

Resim1 Resim2

Resim 3.

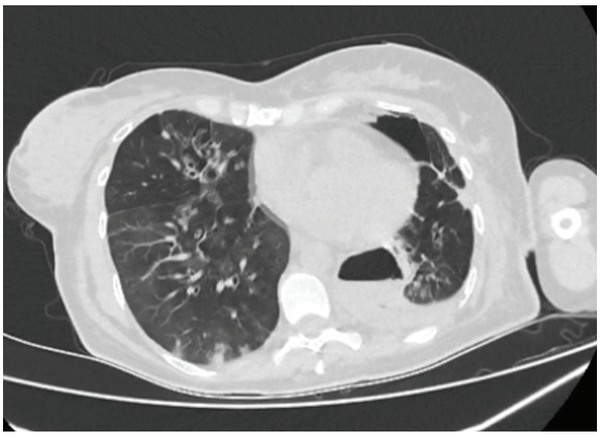

Tartışma-Sonuç: Aktinomikozda, uzun süreli antibiyotik tedavisine rağmen, enfeksiyonun neden olduğu doku destrüksiyonu ve fibrozis, cerrahi sonrası komplikasyon riskini artırmaktadır. Özellikle post-tüberküloz sekel zemininde yapılan rezeksiyonlarda bronkoplevral fistül gelişimi, literatürde de bildirilen ciddi ve yönetimi güç bir komplikasyondur.Sonuç olarak bu olgu, bronşektazili hastalarda persistan enfeksiyon varlığında nadir etkenlerin araştırılmasının, cerrahi öncesi tanının öneminin ve aktinomikoz zemininde yapılan cerrahilerde postoperatif komplikasyon riskinin göz önünde bulundurulması gerektiğinin altını çizmektedir.

Anahtar Kelimeler: bronşiektazi, aktinomikoz, aktinomiçes, bronkoplevral fistül

PS-041 Mediastinal Lenfadenopatide Tanı Tuzağı: Silikozis ve MAC Akciğer Hastalığı Birlikteliği

Mervenur Atcı[1], Enver Yalnız[1], Ömer Selim Unat[1]

[1]SBÜ Dr. Suat Seren Göğüs Hastalıkları ve Cerrahisi Eğitim Araştırma Hastanesi

Giriş-Amaç: Granülomatöz akciğer hastalıkları; sarkoidoz, pnömokonyozlar ve non-tüberküloz mikobakteriyel enfeksiyonları gibi farklı etiyolojilere sahip olup klinik ve radyolojik olarak önemli ölçüde benzerlik gösterebilmektedir. Özellikle mediastinal lenfadenopati, üst lob ağırlıklı nodüler tutulum ve kalsifikasyon varlığında ayırıcı tanı zorlaşmaktadır. Anamnez, özellikle mesleksel maruziyet öyküsünün ayrıntılı sorgulanması ayırıcı tanıdan önem taşır. Bu olgu sunumunda, sarkoidoz ön tanısı ile izlenen, meslek öyküsünde silika maruziyeti olması nedeniyle pnömokonyoz tanısı alan ve takipte Mycobacterium avium kompleks enfeksiyonu saptanan bir hasta üzerinden tanısal sürecin güçlükleri tartışılmıştır.

Olgu: Kırk yaşında erkek hasta, Mart 2025'te uzun süredir devam eden öksürük ve eforla nefes darlığı yakınmaları ile başvurdu. Hastanın bilinen ek hastalığı yoktu, aktif sigara içicisiydi (30 paket/yıl). Mesleği şöför idi. Solunum fonksiyon testlerinde obstrüktif patern saptanması üzerine inhaler tedavi başlandı. Yüksek çözünürlüklü toraks BT'de mediastinal kalsifik lenf nodları, bilateral apikal sekel plöro-parankimal değişiklikler, paraseptal amfizem ve birkaç adet milimetrik nodül izlendi. Sarkoidoz ön tanısı ile yapılan bronkoskopide kültürlerde üreme olmadı, sitoloji benign olup epitel kontaminasyonu nedeniyle hücresel değerlendirme yapılamadı. Ayrıca geçirilmiş üveit öyküsü olan hasta, göz tutulumu açısından değerlendirildi ve aktif sarkoidoz bulgusu saptanmadı. Takip sürecinde farklı merkezlerde 2 kez EBUS yapıldı. Patolojisi benign sonuçlandı, nekrotik hücreler izlendi. Kültürde arb negatif idi. Ekim 2025'te mevcut şikâyetleri artan, kilo kaybı, halsizlik şikayetleri eklenen ve inhaler tedaviden fayda görmediğini belirten hastanın anamnezi derinleştirildiğinde, geçmişte avize üretiminde çalıştığı, uzun süre kumlama yaptığı ve yeterli koruyucu ekipman kullanmadığı öğrenildi. Meslek hastalıkları polikliniğine yönlendirilen hastaya yapılan değerlendirme sonucunda kronik basit pnömokonyoz tanısı konuldu. Takiplerinde sebat eden lenfadenomegalileri için PET-CT çekildi. Mediastende ve batında multiple lenf nodlarında ve iliak ve pelvis kemiklerinde kemik iliği düzeyinde artmış FDG tutulumu izlendi. Hematolojiye yönlendirilen hastaya lenf nodundan eksizyonel biyopsi yapıldı ve hematolojik malignite ekarte edildi. İzlem sırasında EBUS kültüründe Mycobacterium avium kompleks üremesi saptanması üzerine MAC enfeksiyonu tanısı ile tedavi başlandı.

HASTANIN PET-CT GÖRÜNTÜSÜ

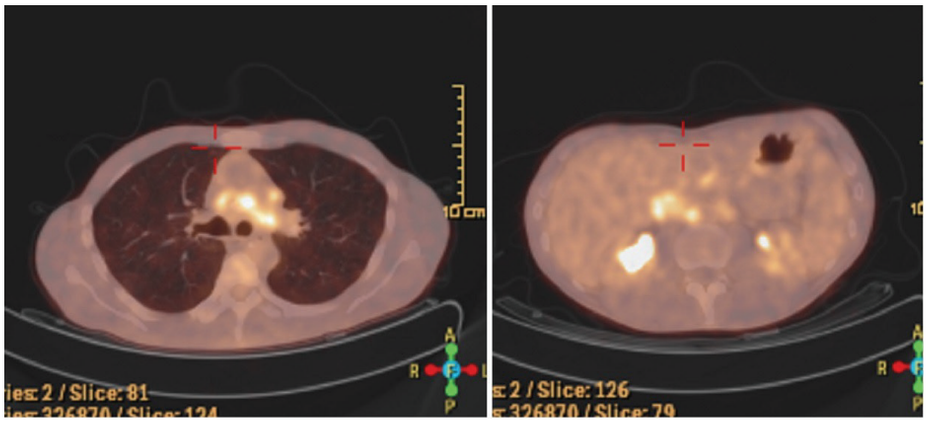

PET-CT'DE MEDİASTENDE VE BATINDA MULTİPLE FDG TUTULUMU OLAN LENF NODLARI

HRCT KESİTİ

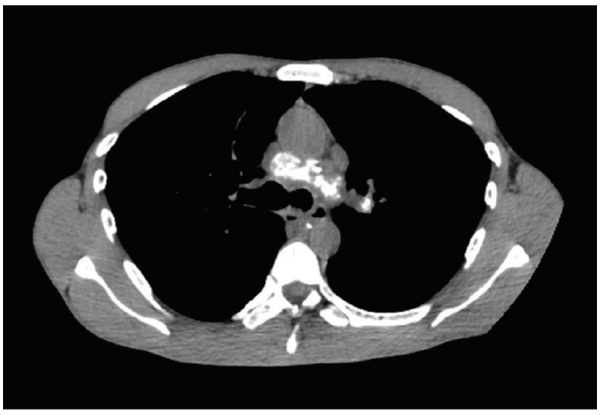

HRCT'DE KALSİFİK LENF NODLARI

Başvuru anındaki HRCTsinin mediasten kesiti

Tartışma-Sonuç: Bu olgu, sarkoidoz ile silikozisin ayırıcı tanısında mesleksel maruziyet öyküsünün vazgeçilmez olduğunu göstermektedir. Ayrıca yapısal akciğer hastalığı zemininde MAC enfeksiyonunun gelişebileceği akılda tutulmalıdır. Negatif başlangıç kültürlerine rağmen uzun süreli takip ve tekrar örnekleme, doğru tanıya ulaşmada belirleyici olmuştur. Sonuç olarak, granülomatöz akciğer hastalıklarının ayırıcı tanısında ayrıntılı meslek öyküsü, multidisipliner yaklaşım ve dikkatli takip vazgeçilmezdir.

Anahtar Kelimeler: atipik mikobakteri enfeksiyonu, silikozis, sarkoidoz, mycobacterium avium kompleks

PS-042 Atipik Seyirli Bir Miliyer Tüberküloz Olgusu: Akciğer, Renal ve Serebral Tutulum

Merve Çamdevirmez[1], Fatmanur Bağcı[1], H.Canan Hasanoğlu[2]

[1]Ankara Bilkent Şehir Hastanesi, Göğüs Hastalıkları Kliniği, Ankara, Türkiye
[2]Ankara Yıldırım Beyazıt Üniversitesi, Tıp Fakültesi, Göğüs Hastalıkları AD, Ankara, Türkiye

Giriş-Amaç: Miliyer tüberküloz (MTB), Mycobacterium tuberculosis basillerinin hematojen yayılımı sonucu oluşan ve birden fazla organ sistemini tutabilen hayatı tehdit edici bir klinik tablodur. Klasik akciğer bulgularının ötesinde, dissemine formunda merkezi sinir sistemi ve ürogenital tutulumlar tanısal zorluklara yol açabilir. Bu sunumda, atipik semptomlarla başvurup yaygın organ tutulumu saptanan seksen yaşındaki bir olguyu literatür eşliğinde tartışmayı amaçladık.

Olgu: Seksen yaşında kadın hasta, son 6 ayda 12 kg ağırlık kaybı, iştahsızlık ve halsizlik şikayetleriyle başvurdu. Anamnezinde belirgin solunum semptomu saptanmayan hastanın soy geçmişinin ayrıntılı sorgulanması ile geçmişte tüberküloz öyküsü olan bir yakın akrabası ile teması olduğu öğrenildi. Süreç, Temmuz ayında tekrarlayan idrar yolu enfeksiyonu ve Eylül'de sağ böbrekteki hidronefroz nedeniyle takılan üreter stent ile başlamıştı. Ekim ayında çekilen abdominal BT de akciğer kesitlerine giren miliyer nodüllerin fark edilmesi üzerine Göğüs Hastalıkları kliniğine yönlendirilmiştir. Yapılan tetkiklerde, Toraks BT de:Her iki akciğerde apekslerde yoğunlaşmak üzere skatrizan kalsifikasyon da içeren plevral kalınlaşma ve çekintiler,kalsifiye nodüller, eşlik eden parankimal fibrozis ayrıca miliyer patern ve diffüz mikronodüler infiltrasyon ve tamamı kalsifiye lenf nodları izlendi.Kontrastlı beyin MRG de: Sol orta serebellar pedinkül, sağda talamusta, sağ temporal lobda, her iki frontal lobda periferinde kontrastlanma gösteren lezyonların ayırıcı tanısında akla metastaz gelmiştir. Ancak MTB ön tanısı bulunan hastada TBC de ekarte edilemez, denmiştir. IGRA testi pozitif gelen hastada tam idrar tahlilinde lökosit 814 ve lökosit esteraz +++, idrar kültüründe üreme olmayıp steril piyüri gözlenmiştir.Mikobakteri tbc PCR balgam ve idrar sonucu ile tanı ve renal tutulum kesinleşmiştir. Hastaya INH, RIF, PZA, EMB'den oluşan dörtlü antitüberküloz tedavisi başlanmıştır. Periferik nöropatiyi önlemek için B6 vitamin desteği sağlanmıştır.

Kontraslı Beyin MRG

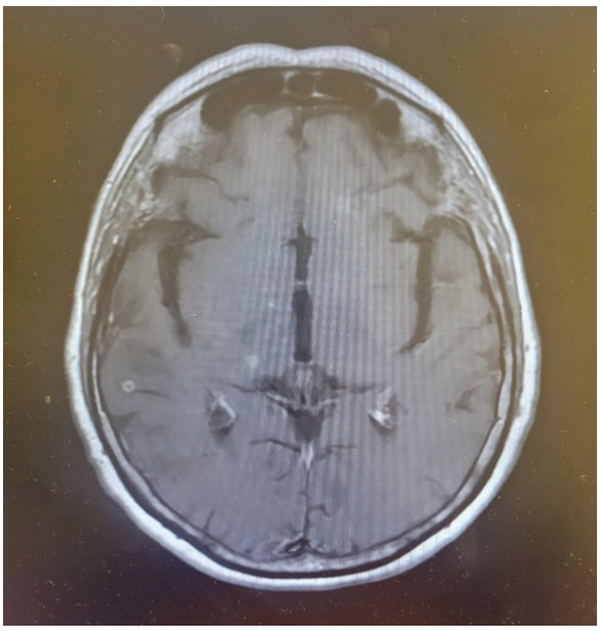

IVKM sonrası multiple kontrastlanma gösteren lezyonlar

Toraks BT

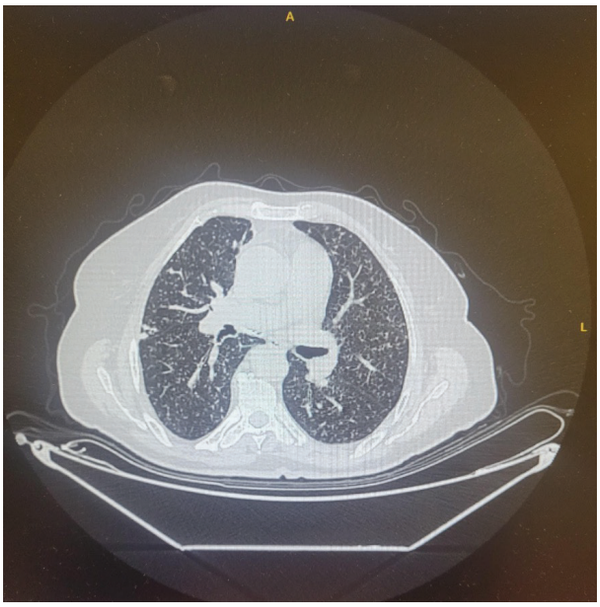

Bilateral diffüz mikronodüler miliyer infiltrasyon.

Tartışma-Sonuç: Miliyer tüberküloz, geriatrik populasyonda atipik seyrederek tanıda gecikmelere neden olabilir. Bu olguda ilk klinik sinyaller ürogenital sistemden gelmiş; ancak sistemik yayılımın bir parçası olarak serebral ve pulmoner tutulum kanıtlanmıştır. Beyin MRG bulguları, basillerin hematojen yolla kan-beyin bariyerini aştığını göstermektedir. Sonuç olarak, dirençli idrar yolu enfeksiyonu, steril piyüri, açıklanamayan kilo kaybı olan ileri yaştaki hastalarda, tüberküloz ayırıcı tanıda mutlaka dışlanmalıdır. Çoklu organ tutulumuna yönelik multidisipliner yaklaşım ve çocukluk dönemine kadar detaylı bir şekilde sorgulanan tüberküloz temas öyküsünü tespit etmek erken dönemde mortaliteyi azaltmak ve toplumsal yayılımın kontrol altına alınmasında en temel belirleyicidir.

Anahtar Kelimeler: Miliyer tüberküloz, Renal tüberküloz, Serebral tüberküloz, Dissemine tüberküloz

Poster Bildiri Oturumu 3: Akciğer Enfeksiyonları ve Tüberküloz

PS-043 Bronşektazi Zemininde Pulmoner Tüberküloz ile Karışabilen Nadir Pnömoni Etkeni Pulmoner Nokardiyozis

Enver Yalnız[1], Begüm Özkaya[1], Tuba Tatlı Kış[1]

[1]Dr. Suat Seren Göğüs Hastalıkları ve Cerrahisi Eğitim ve Araştırma Hastanesi

Giriş-Amaç: Nocardia türleri,özellikle hücresel bağışıklığın baskılandığı durumlarda ve bronşektazi gibi yapısal akciğer hastalıkları zemininde gelişebilen nadir ancak mortalitesi yüksek fırsatçı enfeksiyon etkenleridir.Her ne kadar pulmoner nokardiyozs sıklıkla immunsuprese hastalarda görülse de yapısal akciğer hastalıkları tek başına önemli bir risk faktörü oluşturabilmektedir.Pulmoner nokardiyozis klinik ve radyolojik olarak pulmoner tüberkülozu taklit edebilmesi ve direkt bakıda asid-fast basil pozitifliği gösterebilmesi nedeniyle tanısal güçlük yaratabilir.Tüberküloz prevalansının yüksek olduğu bölgelerde bu durum yanlış tanı ve gecikmiş tedaviye yol açabilmektedir.Bu olgu sunumunda bronşektazi zemininde gelişen ve başlangıçta pulmoner tüberküloz ön tanısı alan ancak ileri incelemeler sonucunda etkeni Nocardia Species olarak saptanan olgumuzu tanısal farkındalık oluşturması amacıyla sunmayı amaçladık.

Olgu: Bilinen bronşektazi tanısı olan 65 yaş kadın hasta,son 6 aydır tekrarlayan ateş,öksürük ve balgam şikayetleri ile polikliniğimize başvurdu.Özgeçmişinde sık pnömoni atakları,4 yıl önce geçirilmiş hemoptizi,alerjik rinit,astım ve koroner arter hastalığı mevcuttu.Bir kere geçirilmiş anjio öyküsü ile beraber vankomisin alerjisi bulunmaktaydı.Sigara kullanımı bulunmayan hasta 15 yıl fırında çalışmıştı.Hastanın fizik muayenesinde solunum sesleri bilateral azalmış duyuldu.Ateş:36°C,nabız:94,solunum sayısı:16,spo2:%96,tansiyon:126/88mmHg.Hemogramında anormal değer görülmedi. SFT'de FVC 2.18(%80) ,FEV1 1.74 (%76), FEV1/FVC %80 görüldü.Hastanın Yüksek Rezolüsyonlu Toraks BT'sinde her iki akciğer üst zonlarda sekel plöroparankimal değişiklikler ve yaygın buzlu cam dansiteleri izlenmiştir.Sağ üst ve orta lobda,sol üst lobda tübüler bronşektaziler izlenmiştir.Hastanın bronkoskopisinde bronş lavajından yapılan tüberküloz direkt bakısında asid-fast basil pozitifliği görülmüştür.Hastaya pulmoner tüberküloz ön tanısıyla izlem planlandı ancak kültür ve moleküler testlerde Mycobacterium Tuberculosis saptanmadı.Bronş lavaj kültüründe Nocardia Species üremesi tespit edilmesi üzerine Pulmoner Nokardiyoz tanısı konuldu.Hasta enfeksiyon hastalıklarına danışıldı ve önerisi üzerine Amikasin ve Trimetoprim+Sülfametoksazol antibiyoterapisine başlanıldı.Servis yatışında genel durum ve kan kontrollerinde patoloji görülmeyen hasta Bactrim ile taburcu edildi.Tedavinin 15.gününde serum sodyum değeri 128 mmol/L gözlendi.Hastanın hiponatremisi Bactrim kullanıma bağlandı.Enfeksiyon hastalıkları uzmanı görüşü ile Bactrim kullanılmaması kararı alındı ve Linezolid oral formuna geçilmesi uygun görüldü.Klinik ve radyolojik regresyon izlenen hastanın tedavisine devam edilmektedir.

Tartışma-Sonuç: Pulmoner nokardiyoz,bronşektazi zemininde gelişebilen ve direkt bakıda asid-fast basil pozitifliği ile pulmoner tüberkülozu taklit edebilen nadir bir enfeksiyondur.Özellikle tüberküloz prevalansının yüksek olduğu bölgelerde,bronşektazili hastalarda ARB pozitifliği saptandığında Nocardia enfeksiyonu ayırıcı tanıda mutlaka akılda tutulmalıdır.Bu yaklaşım yanlış tanı ve gereksiz antitüberküloz tedavinin önlenmesi açısından klinik olarak önemlidir.

Anahtar Kelimeler: pulmoner nokardiyozis, bronşektazi, tüberküloz, pnömoni

PS-044 İmmünsupresif Hastada Pnömoniye Yaklaşım: CMV ve Pneumocystis Jirovecii Birlikteliği

Yeşim Polat[1], Elif İrem Hızalan[1], Beyda Çam[1], Hilal Kaplan[1], Deniz Doğan Mülazımoğlu[1], Miraç Öz Kahya[1], Aslıhan Gürün Kaya[1], Serhat Erol[1], Fatma Arslan[1], Akın Kaya[1]

[1]Ankara Üniversitesi Tıp Fakültesi

Giriş-Amaç: Glukokortikoidler anti-inflamatuvar etkileri sebebi ile alerjik, otoimmün ve kronik inflamasyon ile seyreden hastalıkların tedavisinde sıklıkla kullanılırlar. Sistemik glukokortikoid tedavisi doz bağımlı olarak yaygın bakteriyel, viral ve fungal patojenler ile enfeksiyon riskinde artış ile ilişkilidir. Bu enfeksiyonlar içerisinde en mortal seyirli olanı pnömonilerdir. Biz de bu olgu ile immünsupresif hastada pnömoni yönetimini hatırlatmak istedik.

Olgu: Kırk beş yaşında erkek hasta, bilinen myastenia gravis, ülseratif kolit, hipertansiyon, diyabet ve astım tanıları mevcuttu. Ülseratif kolit alevlenmesi nedeniyle 96 mg metilprednizolonun azaltma şeması ile reçetelendiği öğrenildi. Steroid tedavisi devam ederken gelişen bulanık görme şikâyeti ile göz hastalıkları kliniğine başvuran hasta CMV retiniti ön tanısı ile gansiklovir ve ampisilin-sulbaktam tedavileri başlanarak servise yatırıldı. Yatışında gönderilen CMV DNA PCR testi 126.192 kopya/mL pozitif saptandı.Takiplerinde 39°C'ye varan ateşi, genel durum bozukluğu, öksürük ve balgam şikayetleri eklenmesi, 6 L/dk basit maske ile oksijen ihtiyacı gelişmesi ve arter kan gazında laktat düzeyinin 6 mmol/L'ye yükselmesi üzerine sepsis tanısı ile yoğun bakıma alınarak piperasilin-tazobaktam ve klaritromisin tedavileri başlandı. Çekilen akciğer grafisinde bilateral yaygın retiküler opasiteleri (Şekil A) olan hastada gansiklovire yanıt alınmamış olması nedeni ile PJP ön tanısı ile trimetoprim-sulfametoksazol tedavi dozu ve metilprednizolon 2×40 mg başlandı. Hastaya yüksek akımlı oksijen tedavisi (akım: 60 L/dk, FiO_2 : %95) uygulandı. Pneomocystis jirovecii PCR testi ile PJP doğrulandı (155.607 pozitif kopya/mL). Klinik durumu düzelen, oksijen ihtiyacı kalmayan, radyolojik yanıt alınan (Şekil B) hasta şifa ile taburcu edildi.

Resim A. Bilateral orta ve alt zonlarda baskın retiküler opasite artışı mevcut.

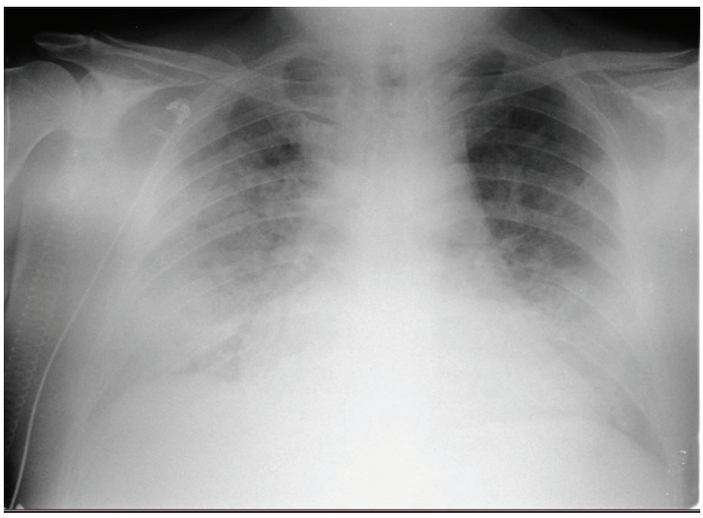

Resim B. Tedavi sonrası retiküler opasitelerde gerileme mevcut.

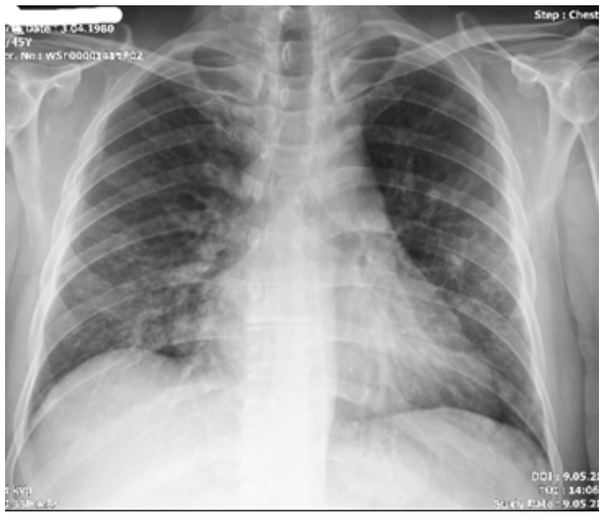

Tartışma-Sonuç: Yüksek doz glukokortikoid tedavisi alan hastalarda gelişen ateş ve solunumsal semptomlarda Pneumocystis jirovecii başta olmak üzere fırsatçı enfeksiyon etkenleri mutlaka akılda tutulmalı, birden fazla etkenin bir arada bulunabileceği de unutulmamalıdır. Erken tanı, geniş etken yaklaşımı ve multidisipliner yönetim yaşam kurtarıcıdır.

Anahtar Kelimeler: İmmünsupresif Pnömoni, Glukokortikoid Tedavi, Pneumocystis jirovecii

PS-045 Maligniteyi Taklit Eden ve Cerrahi Sonrası Tanı Alan Tüberküloz Olgusu

Abdullah OĞUR[1], Ömer BAYRAM[1], Esma KUTLU[1], Cengizhan SEZGİ[1], Ahmet Ferudun IŞIK[2]

[1]Gaziantep Üniversitesi Tıp Fakültesi, Göğüs Hastalıkları Anabilim Dalı, Gaziantep
[2]Gaziantep Üniversitesi Tıp Fakültesi, Göğüs Cerrahisi Anabilim Dalı, Gaziantep

Giriş-Amaç: Tüberküloz, Mycobacterium tuberculosis kompleksinin neden olduğu, solunum yoluyla bulaşan ve en sık akciğerleri tutan bir enfeksiyondur. Tanı; klinik, mikrobiyolojik, histopatolojik ve radyolojik verilerin birlikte değerlendirilmesini gerektirir. Ancak plevral efüzyon ve pulmoner nodüllerle seyreden olgularda, klinik ve radyolojik bulgular maligniteyi taklit edebilmektedir. Bu bildiride, maligniteyi taklit eden pulmoner ve plevral tutulumlu tüberküloz olgusu, tanısal güçlükler vurgulanarak sunulmuştur.

Olgu: Kırk sekiz yaşında erkek hasta, bir ay önce başlayan batıcı vasıfta sol göğüs ağrısı ve iştahsızlık şikâyetleri ile kliniğimize başvurdu. Hastanın nefes darlığı, öksürük, balgam çıkarma veya hemoptizi öyküsü bulunmamaktaydı. Özgeçmişinde ek hastalık, düzenli ilaç kullanımı, geçirilmiş tüberküloz veya COVID-19 enfeksiyonu öyküsü yoktu. Otuz paket/yıl sigara öyküsü mevcuttu. Vital bulguları ve sistemik fizik muayenesi normal sınırlardaydı.Laboratuvar incelemelerinde akut faz reaktanlarında hafif artış saptanırken; galaktomannan, Echinococcus indirekt hemaglütinasyon (İHA), Brucella tüp aglütinasyon ve Brucella blokan antikor testleri negatifti. Balgam örneklerinde tüberküloz açısından yapılan ARB yayması (üç örnek), PCR ve kültür incelemeleri negatif sonuçlandı.Kontrastlı toraks bilgisayarlı tomografide; sol üst lob apikal segmentte en büyüğü 21 mm olan iki adet nodül, sol üst lob lingula segmentinde kollaps ve konsolide alanlar ile en derin yerinde 50 mm ölçülen plevral efüzyon saptandı(Şekil-1). Yapılan torasentezde plevral sıvı, Light kriterlerine göre eksüdatif özellikte olup hücresel analizi ve adenozin deaminaz (ADA) düzeyi normal sınırlardaydı.Pozitron emisyon tomografisi–bilgisayarlı tomografi (PET-BT) incelemesinde, sol üst lob apikal segmentte yer alan her iki nodülde hafif derecede artmış FDG tutulumu ve plevrada fokal alanlarda artmış FDG tutulumu izlenmiştir(Şekil-2). Hasta konsey kararı ile göğüs cerrahisine devredildi. İntraoperatif frozen kesitlerinde granülomatöz inflamasyon saptanması üzerine hastaya sol üst lob apikal segmentektomi uygulandı. Postoperatif dönemde cerrahi materyalden tüberküloz açısından yapılan ARB, PCR ve kültür incelemelerinde üç örnekte de Mycobacterium tuberculosis saptandı. Bunun üzerine hastaya antitüberküloz tedavi başlandı.

Tartışma-Sonuç: Tüberküloz tanısı her ne kadar mikrobiyolojik ve laboratuvar tetkikleri (ADA gibi) ile konulsa da, bazı olgularda bu testler negatif olabilmektedir. Bu olguda olduğu gibi, klinik ve radyolojik olarak maligniteyi düşündüren plevral ve pulmoner tutulum varlığında, tanıya cerrahi materyalin histopatolojik ve mikrobiyolojik incelemesi ile ulaşılabilmektedir. Bu durum, tanısal belirsizlik varlığında tüberkülozun ayırıcı tanıda mutlaka yer alması gereken bir hastalık olduğunu göstermektedir.

ŞEKİL-1

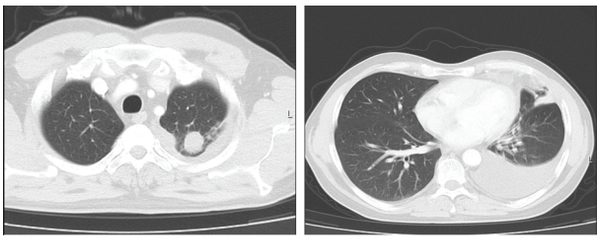

ŞEKİL-2

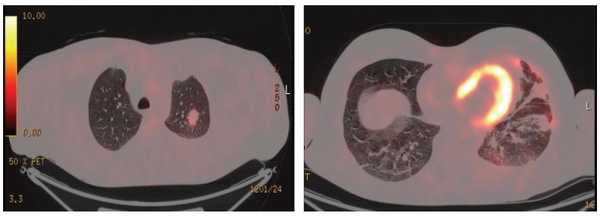

Anahtar Kelimeler: Tüberküloz, Plevral efüzyon, Pulmoner nodül

PS-046 İmmünsupresyon Zemininde Akciğerde Kaviter Lezyonlarla Seyreden Candida ve Acinetobacter baumannii Koenfeksiyonu

Dijvar Alpaslan[1], Hülya Şahin[1]

[1]SBÜ Dr. Suat Seren Göğüs Hastalıkları ve Cerrahisi EAH

Giriş-Amaç: Ülseratif kolit gibi kronik inflamatuvar bağırsak hastalıklarında uzun süreli kortikosteroid kullanımı, sistemik immünsüpresyon ve fırsatçı enfeksiyon riskini artırır.Kaviter akciğer lezyonları genellikle tüberküloz ve mantar enfeksiyonlarıyla ilişkilidir;ancak immünsüprese hastalarda Candida gibi nadir mantar patojenleri ve Acinetobacter baumannii gibi dirençli bakteriler de etken olabilir. Literatürde,Candida albicans'ın nadiren kaviter akciğer lezyonlarına yol açtığı ve Acinetobacter baumannii'nin de özellikle immünsüprese hastalarda bu tabloya neden olabileceği bildirilmiştir.Ayrıca deneysel çalışmalarda,Candida kolonizasyonunun Acinetobacter pnömonisi riskini artırabileceği gösterilmiştir. Bu bulgular,mantar-bakteri etkileşiminin ve immün yanıtın koinfeksiyonlarda önemli rol oynayabileceğini düşündürmektedir.

Olgu: 61 yaşında erkek hasta, nefes darlığı, öksürük şikayetleriyle acil servise başvurdu. Özgeçmişinde ülseratif kolit dışında hastalığı olmayan hastanın,uzun süredir oral 32mg metilprednizolon ve mesalazin kullandığı öğrenildi.Sigara öyküsü 40 paket-yıl olup,çevresel maruziyet öyküsü ve soygeçmişinde özellik saptanmadı.Başvuru anında vital bulguları:kan basıncı 90/60 mmHg,parmak ucu SpO2%85,nabız 90/dakika(ritmik),ateş 36,7°C olarak ölçüldü.Fizik muayenede bilateral yer yer raller,belirgin kaşeksi ve düşkünlük dikkati çekmekteydi.Akciğer grafisi ve toraks BT'de, sağ ve sol akciğerde en büyüğü 54x51 mm boyutlarında,kavitasyon içeren çok sayıda kitle lezyonu saptandı. Laboratuvar incelemelerinde hemoglobin 9,7g/dL,lökosit 5,82x10^3/µL,eozinofil 0,01 x10^3/µL,CRP 251 mg/L,prokalsitonin 0,26ng/mL olarak bulundu.Ayırıcı tanı ve etiyolojinin aydınlatılması amacıyla balgam kültürü,balgam ARB direkt bakı,mantar kültürü, serum galaktomannan antijen,kist hidatik hemaglütinasyon (KH-Hg),ELISA paneli ve romatoid belirteçler gönderildi; ampirik olarak seftriakson ve klaritromisin tedavisi başlandı.Balgam ARB direkt bakı,serum galaktomannan antijen,KH-Hg,ELISA ve romatoid belirteçler negatif olarak geldi. Antibiyoterapiye rağmen,hastanın kliniği kötüleşti; akciğer grafisinde kaviter lezyonlarda progresyon ve yeni pnömonik infiltrasyonlar gelişti. Balgam kültüründe Acinetobacter baumannii ve mantar kültüründe Candida species üremesi saptandı.Enfeksiyon Hastalıkları konsültasyonu sonrası,kültür antibiyogramına uygun yüksek doz siprofloksasin ve mantar enfeksiyonu nedeniyle IV vorikonazol başlandı.Bronkoskopi ile sekresyon temizliği ve sağ akciğer orta lobdan BAL örneği alındı.Takipte alınan diğer balgam ve bronkoskopi solunum kültürlerinde de Acinetobacter baumannii ve Candida species üremeleri tekrarladı. Başlanan tedavi ile hastada klinik ve radyolojik yanıt alındı.Antibiyotik ve antifungal tedavinin 2.haftasında kaviter lezyonların belirgin şekilde küçüldüğü,1.ay sonunda ise neredeyse tamamen gerilediği görüldü.Hasta,oral vorikonazol tedavisiyle taburcu edildi.

Görsel 1. Hastanın başvuru anındaki akciğer grafisi.

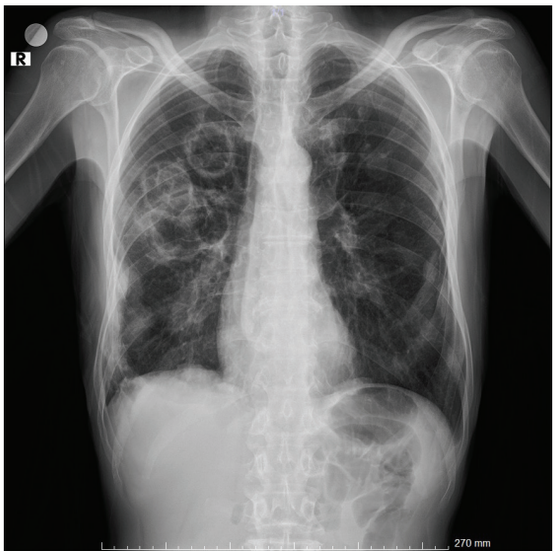

Görsel 2. Hastanın 1 aylık antibiyotik ve antifungal tedavi sonrasındaki akciğer grafisi.

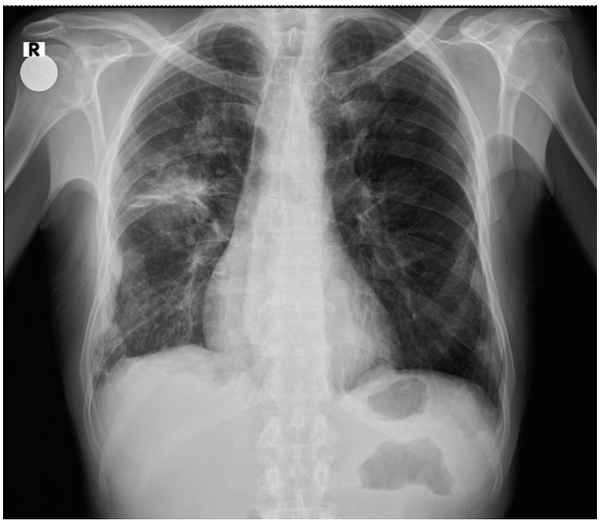

Tartışma-Sonuç: Steroid tedavisine bağlı immünsüpresyonda,akciğerlerde nadir fırsatçı koinfeksiyonlar gelişebilir. Bu olguda,Candida ve Acinetobacter baumannii birlikteliği,kaviter lezyonların ayırıcı tanısında klasik dışı ve dirençli patojenlerin de göz önünde bulundurulması gerektiğini göstermektedir.Literatürde her iki ajanın birlikte izole edildiği az sayıda olgu bildirilmiştir.İmmünsüprese hastalarda kapsamlı mikrobiyolojik inceleme ve hedefe yönelik tedavi oldukça önemlidir

Anahtar Kelimeler: Acinetobacter baumannii, immünsüpresyon, kavite, mantar enfeksiyonu

PS-047 Viral Pnömonilerin Sessiz Etkeni: RSV Olgusu

Füsun Parlakyiğit[1], Serhat Erol[1], Özlem Özdemir Kumbasar[1]

[1]Ankara Üniversitesi Tıp Fakültesi, Göğüs Hastalıkları Anabilim Dalı, Ankara

Giriş-Amaç: Respiratuvar Sinsityal Virüs (RSV), çocukluk çağında akut alt solunum yolu enfeksiyonlarının önde gelen etkeni olup ciddi morbidite ve mortaliteye yol açmaktadır. RSV sadece pediatrik popülasyonda değil; erişkinlerde ,özellikle bağışıklığı baskılanmış kişilerde, de önemli bir patojendir. Klinik spektrum hafif üst solunum yolu semptomlarından ağır pnömoni ve solunum yetmezliğine kadar geniş bir yelpazede seyredebilir. Erişkin pnömonilerinde nadir bir etken olarak kabul edilen RSV'nin, ayırıcı tanıda akılda tutulması klinik açıdan önem taşımaktadır. Rsv enfeksiyonu tanısında nazofarenks örneklerinden yapılan nükleik asit amplifikasyon testleri(pcr) yüksek duyarlılık ve özgüllük nedeniyle tercih edilmektedir. Günümüzde RSV pnömonisine yönelik spesifik bir antiviral tedavi bulunmamakta olup, tedavinin temelini destekleyici bakım oluşturmaktadır. Bu olgu sunumu ile, erişkin popülasyonda nadir görülen bir etken olan RSV pnömonisinin klinik prezentasyonunu paylaşarak, erişkinlerde alt solunum yolu enfeksiyonlarının ayırıcı tanısında RSV'nin de göz önünde bulundurulması gerekliliğine dikkat çekilmesi amaçlanmıştır.

Olgu: Bilinen akciğer hastalığı olmayan, antifosfolipid antikor sendromu tanısı ile takipli 40 yaşında erkek hastanın, antibiyotik kullanımına rağmen sebat eden öksürük, balgam şikayetleri ile poliklinik başvurusunda fizik muayenesinde oskültasyonda bilateral infraskapular ince raller işitildi. Laboratuvar bulgularında ılımlı akut faz reaktan yüksekliği ve lenfopeni mevcut olan hastanın çekilen akciğer grafisinde bilateral perihiler ve alt zonlarda heterojen gölge koyulukları (Resim 1) ; hiler opasite nedeniyle çekilen toraks bilgisayarlı tomografide(BT) her iki akciğerde alt loblarda belirgin olmak üzere, interlobuler septumlarda kalınlaşma, buzlu cam opasiteleri (Resim 2) saptandı. Mevcut bulgularla ön planda viral etkenler düşünüldü, nazofarenks örneğinden gönderilen solunum yolu viral paneli RSV pozitif olarak sonuçlandı. Olgu klinik ve radyolojik bulgular eşliğinde RSV pnömonisi lehine değerlendirildi.

RESİM 1: Bilateral perihiler ve alt zonlarda heterojen gölge koyulukları

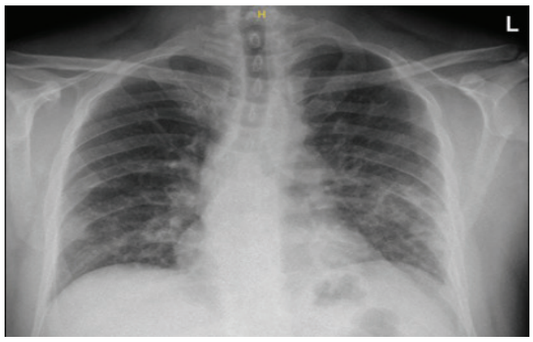

RESİM 2: Her iki akciğerde alt loblarda belirgin olmak üzere, interlobuler septumlarda kalınlaşma, buzlu cam opasiteleri

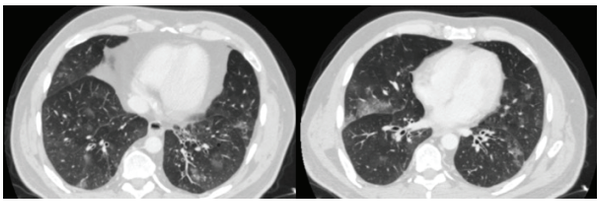

Tartışma-Sonuç: Respiratuvar Sinsityal Virüs (RSV), erişkinlerde nadiren pnömoni etkeni olarak karşımıza çıkmakla birlikte, özellikle altta yatan hastalığı olan bireylerde morbidite riski taşımaktadır. Klinik prezentasyonun nonspesifik olması tanıyı güçleştirebilir; bu nedenle, erişkinlerde gelişen alt solunum yolu enfeksiyonlarının ayırıcı tanısında RSV enfeksiyonu akılda tutulmalı, uygun olgularda moleküler tanı yöntemlerine başvurulmalıdır. Giderek artan farkındalık ve güncel koruyucu stratejiler, RSV'nin erişkin popülasyondaki hastalık yükünü azaltma potansiyeline sahiptir.

Anahtar Kelimeler: Respiratuvar Sinsityal Virüs, pnömoni, nadir, etken

PS-048 Viral Pnömonileri Taklit Eden Bir Atipik Etken: Legionella Pnömonisi Olan İki Olgu

Gülşah Ethemoğlu[1], Hatice Kalaycıoğlu[1]

[1]Harran Üniversitesi Tıp Fakültesi Göğüs Hastalıkları Anabilim Dalı

Giriş-Amaç: Atipik pnömoni etkenleri, viral pnömonilerle klinik ve radyolojik benzerlik göstermeleri nedeniyle tanısal güçlükler oluşturabilmektedir. Özellikle Legionella pneumophila, tanısal gecikme durumunda ağır klinik seyir ve mortalite riski taşıyan önemli bir etkendir. Viral pnömonilerin ön planda değerlendirildiği klinik tablolar, Legionella pnömonisinin gözden kaçmasına yol açabilmektedir. Bu çalışmada, viral pnömoni ile benzer klinik ve radyolojik bulgular sergileyen iki Legionella pnömonisi olgusu sunularak, atipik pnömonilerde ayırıcı tanının önemi vurgulanmıştır.

Olgu: Olgu 1:Kronik hastalık öyküsü bulunmayan 44 yaşındaki erkek hasta halsizlik, öksürük ve nefes darlığı nedeniyle acile başvurdu.Bir hafta önce yurt dışı otel konaklaması öyküsü olan hastanın şikayetleri üç gün önce başlamış. Başvuru anında; genel durum kötü, ateşi 38,5°C, nabzı 114/dk, solunum sayısı 28/dk, SO_2 %89 idi; akciğerlerde yaygın raller mevcuttu. Laboratuvarında WBC 31.800/uL, CRP 27,4 mg/dl idi. Toraks BT'de bilateral buzlu cam ve konsolidasyon alanları görüldü(Resim 1).Hasta YBÜ'ne yatırıldı; viral etkenler dışlandı, balgam örneğinde Legionella pneumophila saptandı.Levofloksasin ve piperasilin-tazobaktam tedavisiyle hızla toparlayan hasta taburcu edildi. Olgu 2:Astım tanılı 63 yaş kadın hasta, Umre dönüşü öksürük, balgam ve nefes darlığı şikayeti ile başvurdu. Ateşi 38,2°C, nabzı 110/dk, solunumu 26/dk, SO_2 %92 idi. Fizik muayenede yaygın ronküsü ve sol alt zonda minimal inspiratuar rali mevcuttu. Laboratuvarında WBC 16.780/uL ve CRP 8,1 mg/dl idi. Toraks BT'de sol alt lobda buzlu cam alanları izlendi. Viral pnömoni dışlandı, pnömoni panelinde Legionella pneumophila pozitif geldi. Levofloksasin, prednizolon ve inhaler tedavi sonrası klinik düzelme sağlandı ve hasta taburcu edildi.

Resim 1. Hastanın yatış esnasında çekilen Toraks BT'sinde her iki akciğerde sağ akciğerde daha belirgin olmak üzere tüm loblarda hava bronkogramları içeren buzlu cam dansitelerinin eşlik ettiği sağ akciğer üst lob ve orta lobda konsolidasyona varan geniş dansite artımları mevcut idi.

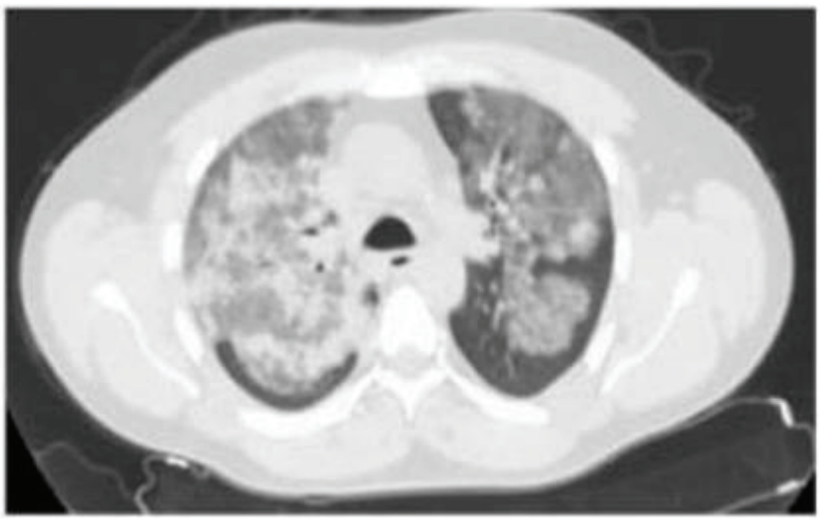

Resim 2. Hastanın yatış esnasında çekilen Toraks BT'sinde sol akciğer alt lobda silik sınırlı buzlu cam sahaları ve retikülonodüler opasiteler mevcut idi.

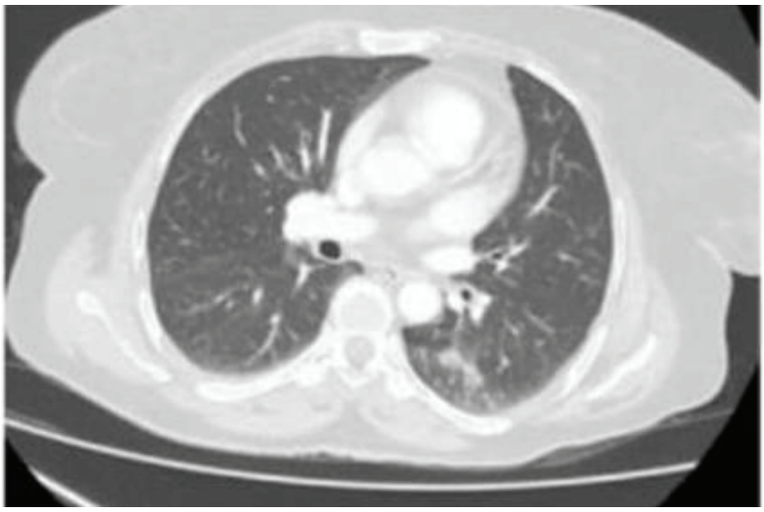

Tartışma-Sonuç: Bu olgular, seyahat ve konaklama öyküsü bulunan hastalarda belirli radyolojik bulguların tanısal açıdan önemli ipuçları sağlayabileceğini göstermektedir. Solunum örnekleriyle mikrobiyolojik doğrulama, hedefe yönelik tedavinin gecikmeden başlanmasını sağlamış ve hızlı klinik iyileşme ile sonuçlanmıştır. Özellikle viral salgınlar sırasında pnömoni olguları değerlendirilirken, atipik etkenlerin gözden kaçmaması için Legionella pnömonisi ayırıcı tanıda mutlaka akılda tutulmalıdır. Bu yaklaşım, tanısal gecikmeyi azaltarak klinik sonuçları iyileştirebilir.

Anahtar Kelimeler: Legionella pneumophila, atipik pnömoni, ayırıcı tanı, viral pnömoni

PS-049 Mounier-Kuhn Sendromlu Gebe Hastada Gelişen Akut Bronşit

Elif İrem Gürbüz[1], Emine Özsarı[1]

[1]Bolu Abant İzzet Baysal Üniversitesi EAH

Giriş-Amaç: Mounier-Kuhn Sendromu nadir görülen, etiyolojisi tam olarak bilinmeyen, trakea ile ana bronşlarda genişlemeyle karakterize klinik bir durumdur. Üst solunum yollarında elastik ve musküler dokudaki defekt sonucu oluştuğu düşünülmektedir. Trakeobronkomegalide trakea genişliği 30 mm, sağ ana bronş genişliği 20 mm, sol ana bronş genişliği 18 mm'nin üzerindedir. Sekresyonların yeterince temizlenememesi sonucunda tekrarlayan alt solunum yolu enfeksiyonları sıklıkla izlenir. Hastalar genellikle enfeksiyon ve bronşiektazi kliniğiyle başvurur.

Olgu: 44 yaş kadın Mouhneir Kuhn Sendromu ve talasemi taşıyıcısı olan 21 hafta gebe hasta, acil servise 2 gündür olan nefes darlığı, öksürük, boğaz ağrısı şikayetleriyle başvurdu. Nefes darlığı ara ara mevcut olup 2 gündür artmış, göğüs ağrısı ve hemoptizi yok. Sigara kullanmıyor, toz-koku hassasiyeti yok. Ailede akciğer hastalığı yok. Solunum muayenesinde bilateral wheezingi ve ronküsleri mevcut, pretibial ödemi yok. Oda havası saturasyonu (spo2) 85, 2 lt o2 ile spo2: 94 tansiyonu 129/82 mm/hg, nabız 110 /dk ölçüldü. Kan gazında ph:7.49, co2:26, hco3:19, lac:0.88, laboratuvar tetkiklerinde crp:49, gfr:127, kre:0.44, wbc:17.76, plt:364, lym:0.58, hb:8.5. Akciğer grafisinde infiltrasyon izlenmedi. Akut bronşit ve hipoksik solunum yetmezliği ön tanıları ile göğüs hastalıkları servisine yatırıldı. Tedavisine pantoprazol, prednol 40 mg ıv , ipratom 4*1, cortair 2*1, seftriakson 2*1 ve hidrasyon başlandı. Takibinde oksijen ihtiyacında artış olup 15 lt/dk rezervuarlı maske ile spo2:89-90 seyreden hasta, göğüs hastalıkları yoğun bakım ünitesine alındı. Kan, idrar ve balgam kültürü alındı. Solunum yolu pcr'ında human rhino/enterovirus saptandı. Kültür sonuçlarında üreme olmadı. Akut faz reaktanlarında progresyonu ve oksijen ihtiyacı artması nedeniyle akciğer grafisi çekildi. Sağda daha belirgin bilateral efüzyon izlendi. Enfeksiyon hastalıkları önerisiyle piperacilin-tazobaktam iv tedavi başlandı. Prednol 80 mg'a yükseltildi. Diüretik tedavi başlandı. Takiplerinde oksijen ihtiyacı gerileyen, solunum sesleri normale dönen ve klinik iyileşme izlenen hasta taburcu edildi.

Figüre 1. Yatış Grafisi / YBÜ Grafisi / Taburculuk Sonrası Grafisi

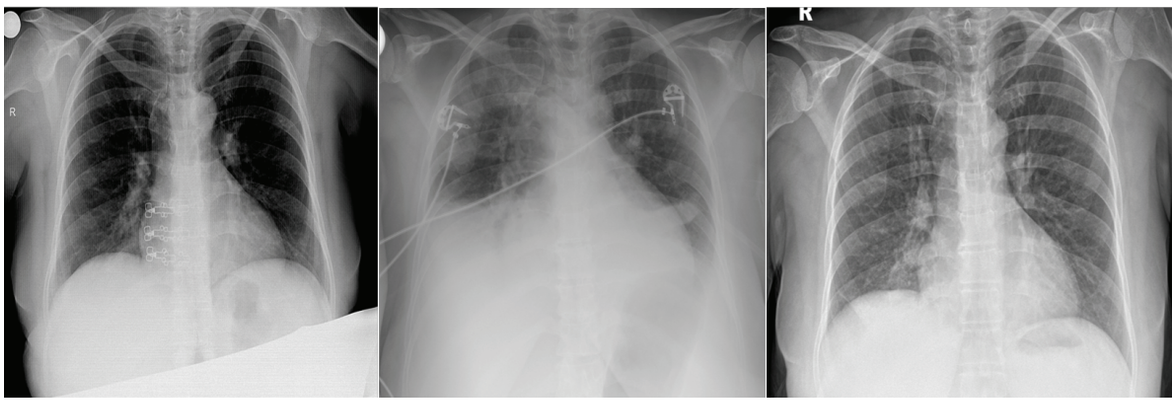

Figüre 2. Toraks BT Görüntüleri

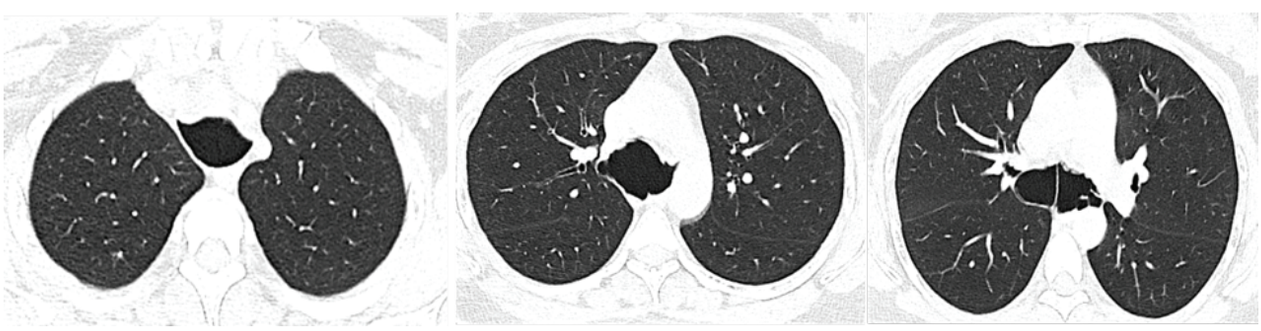

Tartışma-Sonuç: Mouhneir Kuhn sendromu nadir görülmekle birlikte, özellikle tekrarlayan akciğer enfeksiyonlarında akılda tutulması gereken bir klinik durumdur. Genellikle 3. veya 4. dekadlarda görülmektedir. Semptomlar, kronik öksürükten, mekanik ventilasyon gerektiren ağır solunum yetmezliğine kadar değişebileceği gibi bazı hastalar asemptomatik de olabilir. Tanı karakteristik bilgisayarlı tomografi bulgularına dayanır. Tedavi, enfeksiyon atağı esnasında antibiyotikler ve solunum fizyoterapisi gibi destekleyici yöntemlerle sınırlıdır. Olgumuzda Mouhneir Kuhn Sendromu ve gebeliğe bağlı ağır klinikle seyreden YBÜ takibi gerektiren akut viral bronşit olgusunu sunmak istedik.

Anahtar Kelimeler: Mouhneir-Kuhn sendromu, Gebelik, Akut bronşit, Viral Enfeksiyon

PS-050 Travmanın Gölgesinde Unutulan Tanı: Dirençli Tüberküloz

Gülşah Ethemoğlu[1], Hatice Kalaycıoğlu[1]

[1]Harran Üniversitesi Tıp Fakültesi Göğüs Hastalıkları Anabilim Dalı

Giriş-Amaç: Tüberküloz, ülkemizde halen önemli bir sağlık sorunudur ve farklı hastalıklarla karışabilmektedir. Travma öyküsü varlığında akciğer bulgularının yanlış yorumlanması tanıda gecikmeye yol açabilir. Ayrıca uygunsuz antibiyotik kullanımı, hastalığın geçici olarak baskılanmasına ve direnç gelişimine neden olabilmektedir. Bu olguda, kot kırığı öyküsü ve florokinolon kullanımı nedeniyle tanısı geciken dirençli akciğer tüberkülozu vakası sunulmaktadır.

Olgu: 42 yaşında astım tanısı olan kadın hasta halsizlik ve kilo kaybı ile dış merkeze başvurmuş, vitamin eksikliği düşünülerek destek tedavi başlanmıştır. Bir hafta sonra şikayetlerine öksürüğün de eklenmesi nedeniyle tekrar doktor başvurusunda bulunmuş. Kısa süre önce sandalyeden düşme sonrası kot kırığı öyküsü bulunan hastanın toraks BT'sinde izlenen parankimal lezyonlar travmaya sekonder olarak değerlendirilmiş ve antibiyotik–analjezik tedavi verilmiştir. Şikâyetlerinde düzelme olmaması üzerine sonraki başvurularında pnömoni ve astım ön tanılarıyla levofloksasin ve steroid tedavisi başlanmıştır. Klinik yakınmaları kısmen gerilemiş ancak tam düzelme sağlanamamıştır. Yaklaşık iki haftalık süreçte öksürük ve hırıltısı yeniden artan hasta, altı gün süreyle hastanede yatırılarak tedavi edilmiştir. Taburculuk sonrası akciğerde saptanan persistan lezyonlar nedeniyle ileri tetkik amacıyla merkezimize yönlendirilmiştir. Başvuru anında laboratuvar değerleri sedimentasyon 54 mm/saat, WBC 11.100/mm^3 ve CRP 5,27 mg/L idi. Balgam çıkaramaması nedeniyle yapılan bronkoskopide bronkoalveoler lavaj örneğinde ARB +4 pozitifliği saptandı. Hastaya dörtlü anti-tüberküloz tedavi başlandı. İlaç duyarlılık testinde pirazinamid ve streptomisin direnci saptanması üzerine tedavi izoniazid, rifampisin, etambutol ve moksifloksasin içerecek şekilde düzenlendi. Hastaya iki ay dörtlü tedavi, ardından yedi ay ikili idame tedavisi planlandı. Tedavinin sekizinci ayında klinik, laboratuvar ve radyolojik yanıt elde edilmiş olup tedavisi devam etmektedir. Temaslı taramasında PPD pozitifliği saptanan iki kişiye profilaktik tedavi başlanmıştır.

Resim 1. Başvuru anındaki Toraks Bt görüntüsü.

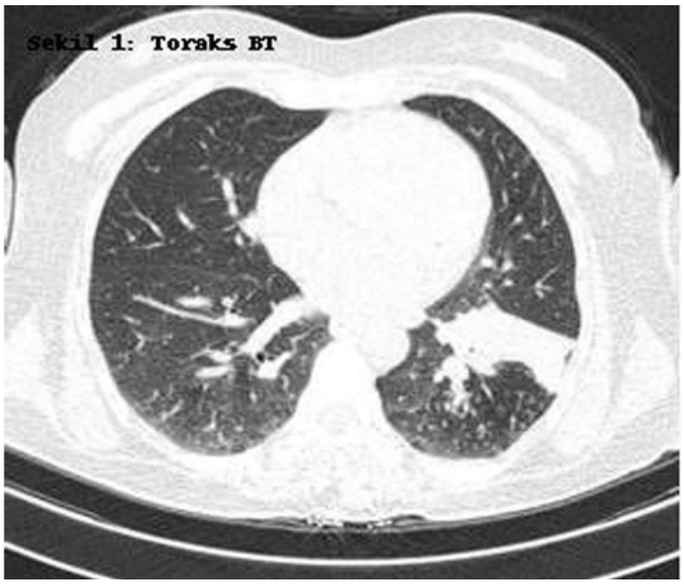

Resim 2. Başvuru anındaki FOB görüntüsü

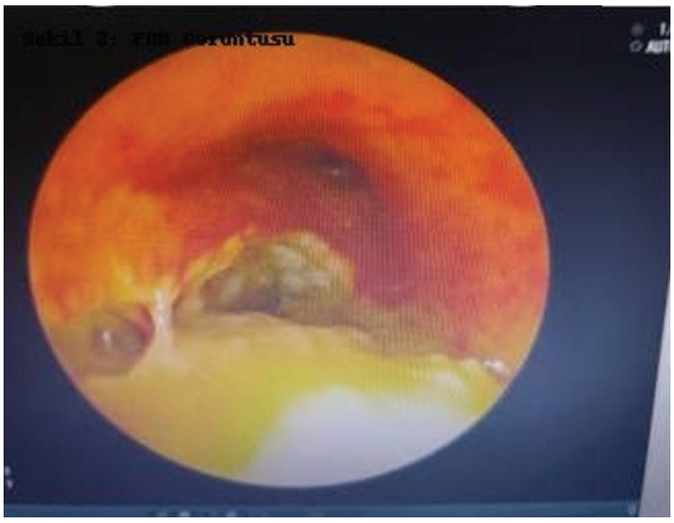

Tartışma-Sonuç: Bu olguda travma öyküsü, akciğer lezyonlarının yanlış yorumlanmasına; florokinolon kullanımı ise semptomların geçici olarak baskılanmasına yol açmıştır. Bu durum tanının gecikmesine ve direnç gelişimine katkıda bulunmuştur. Hasta uygunsuz tedaviler nedeniyle zaman kaybetmiş ve ev içi bulaş için kaynak hâline gelmiştir. Temaslı taramasında PPD pozitifliği saptanan oğlunun diş hekimi olması, tanı gecikmesinin yalnızca bireysel değil, halk sağlığı açısından da önemli bir risk oluşturduğunu göstermektedir. Florokinolonlar tüberküloz semptomlarını geçici olarak baskılasa da dirençli suşların seçilimine neden olabilmektedir. Türkiye gibi tüberkülozun toplumda halen görüldüğü ülkelerde, travma öyküsü varlığında dahi akciğer lezyonlarında tüberküloz mutlaka ayırıcı tanıda düşünülmeli; florokinolon tercihi öncesinde tüberküloz ekarte edilmiş olmalıdır.

Anahtar Kelimeler: tüberküloz, ilaç direnci, florokinolon, tanısal gecikme, travma öyküsü

PS-051 Maligniteyi Taklit Eden Yabancı Cisimden Pulmoner Aktinomikoza Uzanan Bir Olgu

Sedanur Özyüksel[1], Deniz Çağın İşler[1], Berke Mert İskender[1], Hayriye Aydın[1], Ekrem Cengiz Seyhan[1]

[1]Yedikule Göğüs Hastalıkları ve Göğüs Cerrahisi Eğitim ve Araştırma Hastanesi, Göğüs Hastalıkları, İstanbul

Giriş-Amaç: Aktinomikoz, Actinomyces bakteri türünün neden olduğu nadir, kronik granülomatöz bir enfeksiyondur. İnsanlarda enfeksiyonların çoğu Actinomyces israelii nedenlidir. Sağlıklı bireylerde aktinomikoz, ağız boşluğu, kolon ve vajina florasının bir kommensalidir. Akciğer aktinomikozu, tüm aktinomikoz vakalarının %15'ini oluşturmaktadır. Burada endobronşial yabancı cisme sekonder gelişen bir pulmoner aktinomikoz olgusu sunulmaktadır.

Olgu: Bilinen hipertansiyon ve hepatit C tanıları olan yetmiş iki yaşında erkek hasta kronik öksürük, balgam ve nefes darlığı şikayetleriyle polikliniğimize başvurdu. Hastanın başvurudan önce son 6 ayda çoklu antibiyotik kullanım öyküsü mevcuttu. Hastanın başvuru esnasında vital bulguları tansiyon 110/70 mmHg, ateş 36,8°C, nabız 78/dk, oda havası saturasyon %94 olup laboratuvar bulguları wbc 11.000/mm^3, CRP 30 mg/dL görüldü. Bilgisayarlı tomografide sağ akciğer üst lob anterior segmentte hava bronkogramı içeren konsolidasyon izlendi.Hastaya fiberoptik bronkoskopi yapıldı, sağ üst lobda yüzeyi nekrotik tümoral lezyon ve distalinde bol pürülan sekresyon izlendi. Üst lobdaki lezyondan biyopsi almaya çalışıldı ancak hasta hipertansif seyretmesi ve kanamaya meyilli olması nedeniyle rijid bronkoskopi planlanarak işlem sonlandırıldı. Rijid bronkoskopide sağ üst lob bronşunda apikal ve posterior segmenti tıkayan yüzeyi nekrotik karakterde etrafında mukozal düzensizliklerin izlendiği tümöral oluşum görüldü. Lezyondan biyopsiler alınırken dokunun hareketli olduğu görülmesi üzerine kriyo ile ekstrakte edilerek çıkarıldığında ön planda limon çekirdeği olduğunu düşündüren yabancı cisim olduğu anlaşıldı. Yabancı cisim çıkarılıp tam havayolu açıklığı sağlandıktan sonra çevresindeki mukozal düzensizliklerden biyopsiler alınarak işlem komplikasyonsuz bir şekilde sonlandırıldı. Alınan biyopsi materyallerinin patoloji raporunda bitkisel artık, filamentöz bakteri kolonizasyonu, PAS ve GMS pozitif boyanan filamentöz bakteriler Actinomyces lehine görülmüştür. Hastaya amoksisilin antibiyoterapisi başlandı ve takibe alındı. Takibin üçüncü ayında bilgisayarlı tomografide konsolidasyon tama yakın regrese görüldü.

Başvuru esnasındaki bilgisayarlı tomografi kesitleri

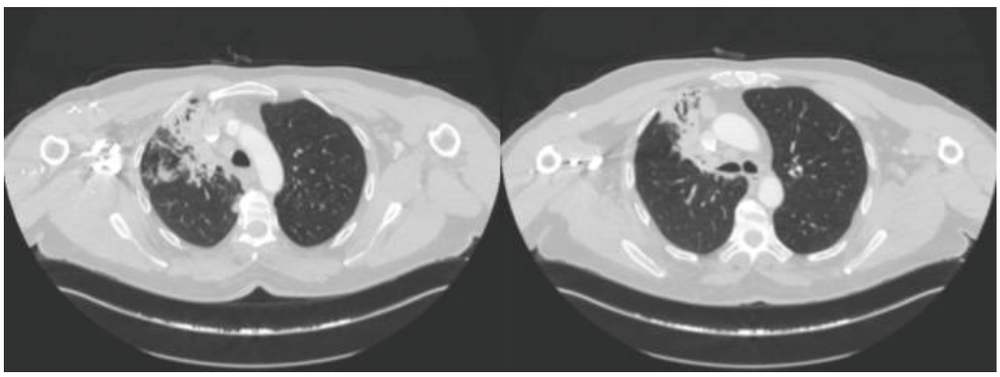

Tedavinin 3. ayında bilgisayarlı tomografi kesitleri

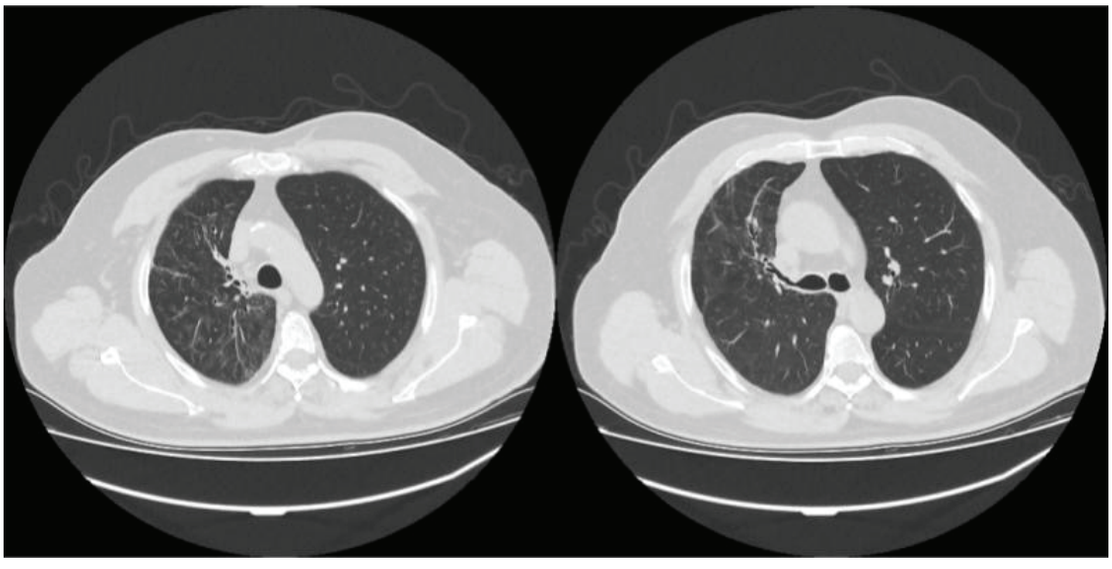

Tartışma-Sonuç: Klinik olarak, akciğer aktinomikozu genellikle spesifik değildir ve diğer kronik veya enfektif akciğer hastalıklarından ayırt edilmesi zordur. Pulmoner aktinomikozun ilk etapta doğru tanısı %4 kadar düşüktür ve olgumuzda da olduğu gibi en sık akciğer kanseri ile karıştırılır. Pulmoner aktinomikoz öncelikle uzun süreli beta-laktam antibiyotiklerle tedavi edilir ve bazı durumlarda cerrahi müdahale gerektirir. Tanınmaz ve tedavi edilmezse, pulmoner aktinomikoz ampiyem, endokardit, perikardit, perikardiyal efüzyon, ampiyem ve sepsis dahil olmak üzere yaşamı tehdit eden komplikasyonlara yol açabilir.

Anahtar Kelimeler: Pulmoner Aktinomikoz, Aktinomikoz, Actinomyces, Yabancı Cisim Aspirasyonu

PS-052 Epidemiological Condition of Tuberculosis Among Initially Registered Children and Adolescents in The Republic of Azerbaijan

Rafik Bayramov[1], Jeyhun Aliyev[2]

[1]Azerbaijan Medical University, Department of Pulmonary Diseases, Central Public Legal Official of Pulmonary Diseases, Children's Tuberculosis Hospital, Azerbaijan, Baku
[2]Central Public Legal Official of Pulmonary Diseases, Children's Tuberculosis Hospital, Azerbaijan, Baku

Introduction-Purpose: Introduction and purpose: Although a decrease in tuberculosis statistics is observed in Azerbaijan from year to year, the epidemiological condition among children and adolescents is unsatisfactory. So that, during the COVID-19 pandemic and the subsequent period, an increase in tuberculosis among children and adolescents is observed. Consequently, the goal is to investigate the factors leading to the increase in epidemiological tension among children and adolescents in our country and ways to eliminate them.

Materials and Methods: Materials and methods: In the last three years (2021-2023), an analysis was conducted upon patients' information based on the report form No. 8 of the State Statistical Committee of the Republic of Azerbaijan, as well as the causes of tuberculosis cases observed among children and adolescents across the country based on inpatient and outpatient disease documents.

Results: Results: During the indicated period, 686 children and adolescents were diagnosed with tuberculosis in the country. From the analysis of patients over the years, it is clear that while the diagnosis rate was 28.0% (192 people) in 2021, it was 35.3% (242 people) in 2022, and 36.7% (252 people) in 2023. Of the diagnosed patients, 56.3% were male, and 43.7% (300 people) were female. Of the diagnosed patients, 3.1% (21 people) were children under 1 year old, 7.3% (50 people) were between 1-4 years old, 24.5% (168 people) were children between 5-13 years old, 11.2% (77 people) were 14-year-olds, and 53.9% (370 people) were adolescents between 15-17 years old.

Discussion-Conclusion: Discussion and conclusion: The analysis depicts that the morbidity rate among male patients is 12.6% higher than that among women. The morbidity rate among children is lower than that among adolescents (316 people). The high morbidity rate among adolescents is associated with age-related anatomical, physiological and psychological characteristics. Therefore, adolescents are included in the risk group for tubercular disease. The main reasons for the increase in tuberculosis among children and adolescents during the COVID-19 pandemic and in the subsequent period are the low number of fluorography examinations and skin tests executed in the risk groups. It is necessary to conduct mass Diaskin tests, especially in epidemiologically tense regions, to detect latent tuberculosis

Keywords: child and adolescent, initially registered patient, epidemiological condition

PS-053 Kolesistit Ön Tanısından Tüberküloz Peritonit ve Tüberkülom Tanısına; Nadir Bir Ekstrapulmoner Tüberküloz Olgusu

Hamza ARAS[1], Burcu Oktay ARSLAN[1], Onur KARAMAN[1], Tülay AKARCA[1]

[1]SBÜ Dr. Suat Seren Göğüs Hastalıkları Ve Cerrahisi EAH

Giriş-Amaç: Tüberküloz(TB), en çok akciğerleri etkilemekle birlikte tüm organ ve sistemleri tutabilen sistemik granülamatöz bir hastalıktır. Son yıllarda pulmoner tüberküloza oranla ekstrapulmoner tüberkülozda artma olduğu bildirilmiştir.Tüm tüberküloz çeşitleri arasında tüberküloz peritonit(TBP) insidansı %0,1 ile %0,7 olarak tespit edilmiştir. Santral sinir sistemi tutulumu da tüberkülozun nadir görülen formlarındandır.Santral sinir sistemi tutulumunda da en az tüberkülomlar gözlenir ki bunlar beyin parankimindeki granülasyonlarıdır ve kitle etkisiyle klinik oluşturabilirler. Akut kolesistit ön tanısından tüberküloz peritonit ve takibinde tüberkülom tanısı alan olgumuzu, bu nadir tutulumların birlikteliğini vurgulamak için sunmayı amaçladık.

Olgu: İki gündür var olan bulantı ,kusma ,baş ağrısı şikayetleriyle dış merkeze başvuran 43 yaşındaki kadın hastaya akut kolesistit ön tanısıyla kolesistektomi operasyonu planlanmış.Operasyon esnasında şüphe üzerine omentumdan biyopsi yapılmış sonrasında kolesistektomi yapılmadan işlem sonlandırılmış.Yapılan biyopsi sonucu nekrotizan granülamatöz inflamasyon ile uyumlu raporlanan hasta tarafımıza yönlendirilmiş.Hasta tüberküloz peritonit tanısıyla servise yatırılarak standart dörtlü tedavisi başlandı.Hastanın özgeçmişinde özellik yok idi.Beden kitle indeksi:16 kg/m2 idi.Göğüs grafisi normal olarak değerlendirildi.Batın USG de perihepatik , perisplenik ve pelvik düzeyde serbest sıvı görüldü. Persistan baş ağrısı şikayeti olan hasta nörolojiye konsülte edilerek kranial MR çekildi. Kranial MR sonucunda " her iki serebral hemisferde T2 ve flair sekanslarda hiperintens sinyal özellikleri içeren milimetrik boyutta gliotik lezyonlar (demiyelinizan plak?) raporlandı.Nonspesifik gliotik yapı düşünülerek hastaya kontrol önerildi.Bir ay sonraski kontrolde hastanın batın USG de lezyonların gerilediği görüldü.Ancak hastanın baş ağrısı yakınması devam etmekteydi.Kontrol kranial MR'da "bilateral serebellar hemisferlerde multiple sayıda en büyüğü ~1.5 cm boyuta ulaşan kontrast tutulumu izlenmiş olup etrafında ödematöz değişiklikler" raporlandı.Tüberkülom ve metastaz açısından değerlendirilmesi önerildi.Beyin cerrahisi tarafından değerlendirilen hastaya metastaz dışlanamadığı için operasyon önerildi fakat hasta kabul etmedi.Nöroloji ve radyoloji ile birlikte yeniden değerlendirilen hastanın karşılaştırmalı bakılan görüntülemeleri sonrası her iki frontotemporal bölgede dural alanlarda leptomenejit bulguları, frontal ,temporal ve paryetal lobda tüberkülom ile uyumlu lezyonlar olarak değerlendirildi.Hastanın tedavisine deksametazon eklendi ve hasta takibe alındı. Tedavi ile yakınmları azalan hastanın kontrol kranial MR görüntülemesinde lezyonlarda gerilediği görüldü. Hasta idame tedavi ile izlenmektedir.

Tüberkülom

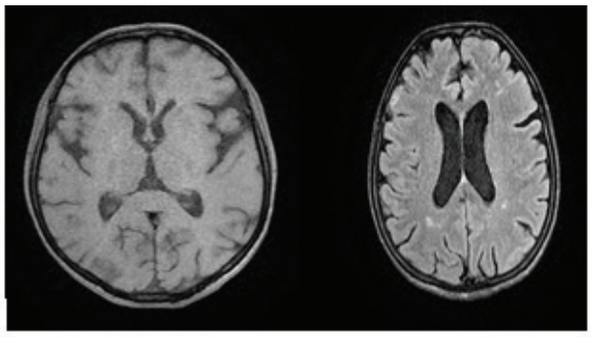

Şekil 1 Şekil 2

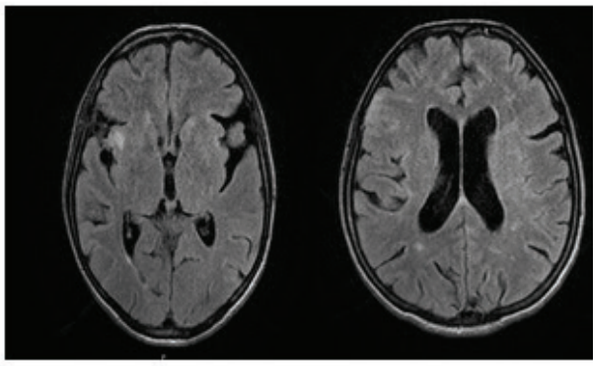

Şekil 3 Şekil 4

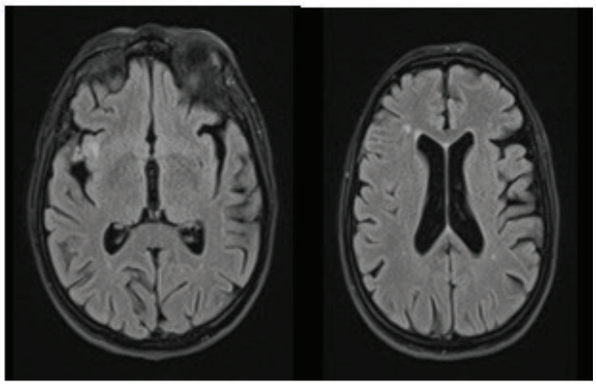

Şekil 5 Şekil 6

Olgunun tüberkülom gelişimi ve tedavi sonrası görünümü

Tartışma-Sonuç: Tüberküloz tüm organları tutabilen bir hastalıktır.Tutulum yaptığı yere göre farklı semptomlarla kendini gösterebilir, bu yüzden multidisipliner yaklaşım gerektirir.Akciğer tutulumu olmaksızın tüberküloz peritonit ve tüberkülom birlikteliği, tüberkülozun çok yönlü klinik spektrumunu ortaya koymakta ve ayırıcı tanıda her zaman akıl-da tutulması gerektiğini hatırlatmaktadır.

Anahtar Kelimeler: tüberküloz, ekstrapulmoner tüberküloz, tüberküloz peritonit, tüberkülom

PS-054 İmmun-Kompetan Hastada Maligniteyi Taklit Eden Invaziv Pulmoner Aspergillosis

Sena Ebru Çağlar[1], Useyma Alhatib[1], Ramazan Eren[1], Umut İlhan[1], Zeynep Güney[1], Duygu Uzunoğlu[1], Erdoğan Çetinkaya[1]

[1]SBÜ, Yedikule Göğüs Hastalıkları ve Göğüs Cerrahisi Eğitim ve Araştırma Hatanesi

Giriş-Amaç: Akciğer kitleleri ve nodüler lezyonlar, klinik pratikte öncelikle malignite şüphesi uyandıran önemli bulgulardır. Ancak bazı infeksiyöz hastalıklar, özellikle fungal enfeksiyonlar, radyolojik olarak maligniteyi taklit edebilir. Pulmoner aspergillus enfeksiyonları, kitle benzeri lezyonlar oluşturarak tanısal güçlük yaratabilmektedir. Bu olgu sunumunda, başlangıçta akciğer malignitesi ön tanısıyla değerlendirilen ancak ileri tetkikler sonucunda aspergillus enfeksiyonu tanısı alan bir hasta sunularak, ayırıcı tanıda infeksiyöz nedenlerin önemi vurgulanmaktadır.

Olgu: Altmış üç yaşında erkek hasta, 2015 yılından beri kronik obstrüktif akciğer hastalığı (KOAH) tanısıyla izlenirken, toraks bilgisayarlı tomografisinde malignite şüphesi uyandıran nodüler lezyon saptandı. Yapılan pozitron emisyon tomografisi-bilgisayarlı tomografi (PET-BT) incelemesinde sol üst lobda hipermetabolik nodül izlenmesi üzerine histopatolojik tanı amacıyla sol üst lob wedge rezeksiyon uygulandı. Patolojik incelemede 45° açıyla dallanan dikotom hif yapıları izlenmiş olup bulgular aspergillus enfeksiyonu ile uyumlu raporlandı. Enfeksiyon hastalıkları değerlendirmesi sonrası klinik ve laboratuvar bulgular eşliğinde antifungal tedavi başlanmaksızın yakın izlem önerildi.İzlemde sağ alt lobda yeni gelişen 7 mm çapında nodül saptandı, PET-BT'de SUVmax değerinin 1,8 olması nedeniyle yakın radyolojik takip kararı alındı. Regresyon izlenmeyen nodüller üzerine alerjik bronkopulmoner aspergillozis (ABPA) ön tanısıyla yapılan ileri değerlendirmede total immünoglobulin E düzeyi (11,86 kIU/L), prick testi, bronkoalveolar lavajda galaktomannan antijen düzeyi (ODI:0,27) ve serum immünoglobulinleri normal sınırlarda bulundu; prick testinin de negatif olmasıyla ABPA tanısı dışlandı.Yaklaşık iki yıllık izlemde lezyonlarda progresyon izlenmesi üzerine malignite ekartasyonu amacıyla sol üst ve alt loblardan wedge rezeksiyon uygulandı. Histopatolojik incelemede aspergillozis ve nekrotizan granülomatöz reaksiyon saptandı. Klinik ve radyolojik bulguların ABPA ile uyumlu olmaması nedeniyle antifungal tedavi başlanmadı. Hastanın klinik ve radyolojik takibi devam etmektedir.

Toraks BT- 1

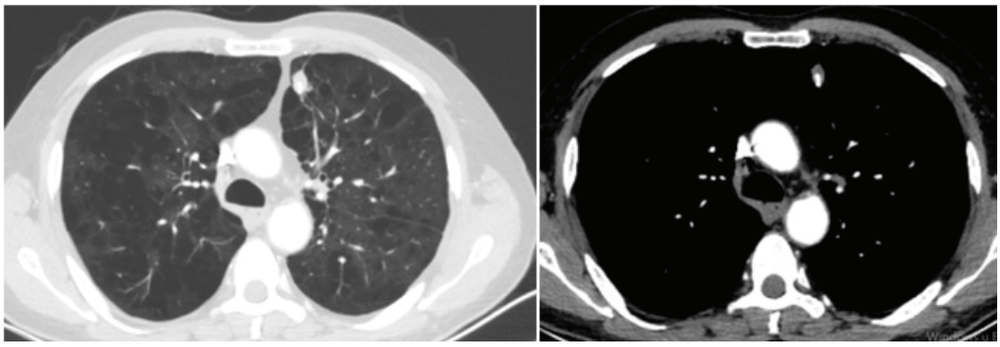

Tartışma-Sonuç: Pulmoner aspergillus enfeksiyonları, özellikle radyolojik olarak kitle benzeri lezyonlar oluşturduğunda akciğer malignitesi ile kolaylıkla karışabilmektedir. Bu olguda da başlangıç görüntüleme bulguları malignite lehine değerlendirilmiş, ancak ileri tanısal incelemeler sonucunda aspergillus enfeksiyonu saptanmıştır. Bu durum, yalnızca radyolojik bulgulara dayanarak tanı koymanın yetersiz olabileceğini göstermektedir.Akciğer kitlelerinin ayırıcı tanısında, hastanın klinik özellikleri, risk faktörleri ve mikrobiyolojik/histopatolojik değerlendirmelerinin birlikte ele alınması büyük önem taşımaktadır. Özellikle invaziv girişimler planlanmadan önce infeksiyöz etkenlerin dışlanması, gereksiz tanısal ve tedavi edici işlemlerin önüne geçebilir. Sonuç olarak, akciğer malignitesi şüphesiyle değerlendirilen olgularda pulmoner aspergillozun ayırıcı tanıda mutlaka akılda tutulması, doğru tanı ve uygun tedaviye zamanında ulaşılmasını sağlayacaktır.

Anahtar Kelimeler: Pulmoner aspergillosis, nodüler lezyon, malignite

PS-055 Nadir Bir Vaka Sunumu : Bronkosentrik Granülomatozis

Nuriye Hilal Yüce[1], İpek Çalık[1], Nur Büyükpınarbaşılı[2], Ayşe Bahadır[1]

[1]Çam ve Sakura Şehir Hastanesi Göğüs Hastalıkları Kliniği, İstanbul
[2]Çam ve Sakura Şehir Hastanesi Tıbbi Patoloji Kliniği, İstanbul

Giriş-Amaç: Bronkosentrik granülomatozis (BG), küçük ve orta çaplı bronşları merkez alan, nekrotizan granülomatöz inflamasyon ile karakterize nadir bir hastalıktır. En sık astım ve alerjik zeminle ilişkili olmakla birlikte, enfeksiyonlar ve nadiren idiyopatik olgular şeklinde de görülebilir. Klinik ve radyolojik bulguların özgül olmaması nedeniyle enfeksiyon, vaskülit ve malignite ile sıklıkla karışabilir. Bu durum, tanı sürecinin uzamasına ve invaziv girişim gereksinimine yol açabilmektedir. Bu olgu sunumunda, malignite ön tanısı ile izlenen ve cerrahi biyopsi sonrası bronkosentrik granülomatozis tanısı alan bir hastanın tanı sürecinin paylaşılması amaçlanmıştır.

Olgu: 76 yaşında erkek hasta, aralıklı eforla dispne ve son 6–8 ayda yaklaşık 10 kg istemsiz kilo kaybı şikâyetleri ile başvurdu. Özgeçmişinde diabetes mellitus, 2014 yılında pankreas intraduktal papiller müsinöz neoplazi nedeniyle whipple operasyonu ve 45 paket/yıl sigara öyküsü mevcuttu. Fizik muayene ve vital bulgular stabildi. Toraks bilgisayarlı tomografisinde her iki akciğerde, en büyüğü sol alt lobda yaklaşık 16 mm olan multipl nodüler lezyonlar saptandı (Resim 1). Takip görüntülemelerinde bazı nodüllerde kısmi gerileme izlenmekle birlikte tomurcuklanmış ağaç manzarası ile uyumlu progresyon dikkati çekti (Resim 2). Balgam ve bronkoalveoler lavaj örneklerinde arb, tüberküloz PCR ve mikrobiyolojik kültürler negatifti. Romatalojik markerlar negatif ,romatolojik değerlendirme doğal izlendi. PET-CT'de sol alt lob superior segmentte yaklaşık 13 mm boyutlu konsolidasyon alanında ılımlı FDG tutulumu izlenmiş olup, malignite ile enfeksiyon ayrımı yapılamadı. SFT ve DLCO normaldi. Tanısal belirsizlik nedeniyle hastaya video yardımlı torakoskopik cerrahi ile sol alt lob wedge rezeksiyon uygulandı. İntraoperatif frozen incelemede granülomatöz inflamasyon saptandı. Nihai histopatolojik değerlendirmede bronş merkezli yerleşim gösteren granülomatöz inflamasyon bulguları (Resim 3 ve 4) ile bronkosentrik granülomatozis tanısı konuldu. Oral prednizolon tedavisi başlandı takibi halen devam etmekte.

(Resim 1, sol) (Resim 2, sağ)

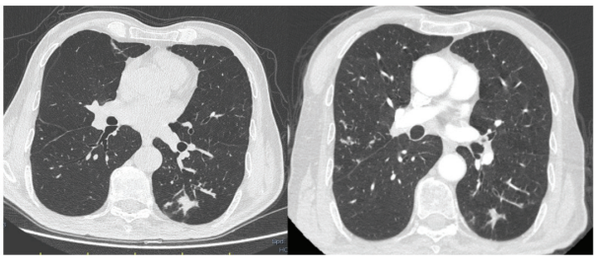

(Resim 3) (Resim 4)

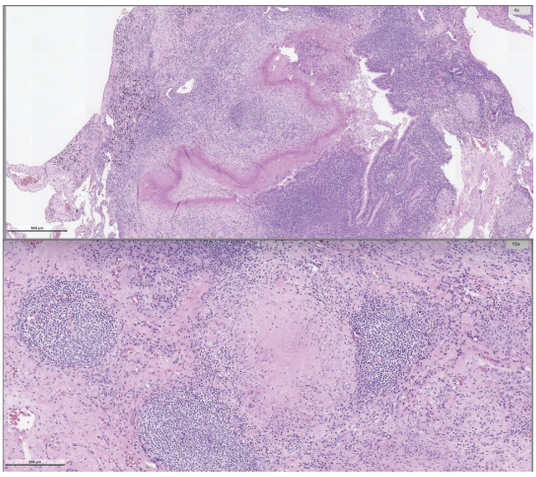

Tartışma-Sonuç: Bronkosentrik granülomatozis, nadir bir granülomatöz hastalıktır. Radyolojik olarak nodül, konsolidasyon ve kaviter lezyonlarla seyredebilmesi nedeniyle malignite ve enfeksiyonları taklit edebilir; bu durum tanıda güçlük yaratır. Non-invaziv yöntemlerle tanı konulamayan olgularda cerrahi biyopsi tanıda belirleyici olmaktadır. Olgumuz, malignite ön tanısı ile izlenen ancak cerrahi patoloji sonrası bronkosentrik granülomatozis tanısı alan hastalarda tanı ve yönetim zorluklarını göstermektedir. Tanıda geç kalınmaması ve uygun tedavi planının yapılması, hastalığın prognozu açısından önemlidir.

Anahtar Kelimeler: Bronkosentrik granülomatozis, granülomatöz akciğer hastalığı, pulmoner nodül, wedge rezeksiyon

PS-056 Endobronşial Aspergilloz: Bir Olgu Sunumu

Berrin Zinnet Eraslan[1], Elif Yılmaz[1], Zuhal Kuş Silav[2], Sevda Cömert[1]

[1]Kartal Dr. Lütfi Kırdar Şehir Hastanesi Göğüs Hastalıkları Kliniği
[2]Kartal Dr. Lütfi Kırdar Şehir Hastanesi Patoloji

Giriş-Amaç: Endobronşial aspergilloz, Aspergillus türlerinin neden olduğu, bronş lümeninde gelişen nadir bir mantar enfeksiyonudur. Klinik ve radyolojik bulguları özgül olmadığından sıklıkla tüberküloz başta olmak üzere diğer enfeksiyonlarla karışabilmektedir. Bu nedenle kesin tanı çoğunlukla bronkoskopik inceleme ve histopatolojik doğrulama ile konmaktadır. Bu yazıda, hemoptizi şikayeti nedeniyle bronkoskopi yapılan ve sonucunda endobronşial aspergilloz tanısı alan olguyu, nadir görülmesi nedeniyle sunmayı amaçladık.

Olgu: Elli yaşında erkek hasta, bilinen Tip 1 diyabetes mellitus öyküsü mevcut olup, hiponatremi ve hemoptizi şikayetleri nedeniyle göğüs hastalıkları kliniğine konsülte edildi. Çekilen toraks bilgisayarlı tomografisinde, sağ üst ve orta lobda daha belirgin olmak üzere, 'tomurcuklanmış ağaç' (tree-in-bud) görünümü ve bilateral subplevral buzlu cam dansiteleri saptandı (Resim 1). Bu radyolojik bulgular üzerine tanısal bronkoskopi yapılmasına karar verildi.Yapılan bronkoskopik incelemede, sağ ana bronş ve dallarında, mukozaya yapışık, kirli-beyaz renkli, plak tarzı lezyonlar gözlendi (Resim 2). Bu lezyonlardan forseps biyopsisi ile alınan örnekler histopatolojik inceleme için gönderildi. Patolojik inceleme sonucunda, örneklerde septalı, dik açılı dallanma gösteren fungal hifler izlendi ve bulgular Aspergillus enfeksiyonu ile uyumlu olarak değerlendirildi (Resim 3).Sonuç olarak, hastaya endobronşial aspergilloz tanısıyla sistemik antifungal tedavi başlandı.

Resim 1. Toraks bilgisayarlı tomografisi.

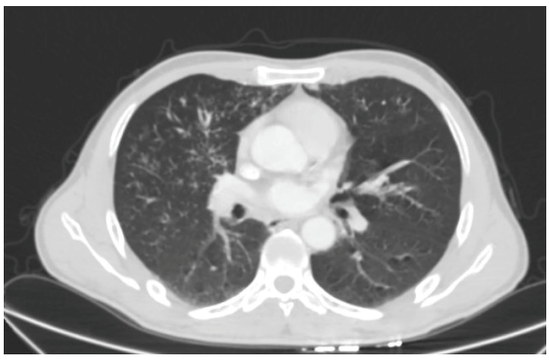

Resim 2. Bronkoskopik görüntüsü.

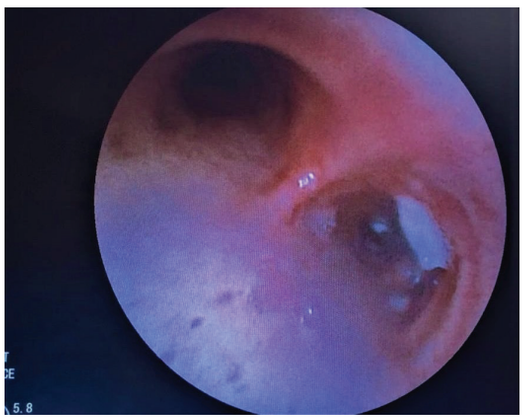

Tartışma-Sonuç: Bu olgu, hemoptizi şikayeti olan ve kronik hastalık öyküsü bulunan hastalarda endobronşial aspergillozun nadir de olsa düşünülmesi gerektiğini göstermektedir. Erken tanı ve uygun antifungal tedavi, hastanın prognozunu iyileştirebilir.

Anahtar Kelimeler: Endobronşial aspergilloz, hemoptizi, bronkoskopi

PS-057 Şiddetli Öksürükle Başvuran Bir Hastada Beklenmeyen Tanı: Özofagus Rüptürü

Dilara Şevval SAĞLIK[1], Saltuk Buğra KAYA[1]

[1]İnönü Üniversitesi Tıp Fakültesi Göğüs Hastalıkları Anabilim Dalı

Giriş-Amaç: Şiddetli öksürük, göğüs hastalıkları pratiğinde en sık karşılaşılan başvuru nedenlerinden biridir ve çoğu zaman enfeksiyöz, astmatik ya da üst hava yolu kaynaklı nedenlere bağlanmaktadır. Ancak nadir durumlarda, solunum sistemi dışı patolojiler benzer klinik tablolarla prezente olabilir ve tanıda gecikmeye yol açabilir. Özofagus rüptürü, yüksek mortalite oranı nedeniyle erken tanı ve acil müdahale gerektiren, ancak göğüs hastalıkları pratiğinde nadiren akla gelen bir klinik tablodur. Özellikle pnömomediastinum saptanan ve enfeksiyon bulguları ile uyumsuz seyreden olgularda, özofagus kaynaklı patolojiler ayırıcı tanıda mutlaka göz önünde bulundurulmalıdır. Bu olgu, pnömoni ön tanısı ile değerlendirilen, ancak ayrıntılı anamnez ve toraks bilgisayarlı tomografi bulguları sayesinde özofagus rüptürü tanısı alan bir hastayı sunarak, şiddetli öksürükle başvuran olgularda tanısal farkındalığın önemini vurgulamayı amaçlamaktadır.

Olgu: 40 yaş kadın hasta şiddetli öksürük şikayeti ile acil servise başvurdu. Ön tanıda pnömoni düşünülerek acil serviste kan tetkikleri istendi ve toraks BT çekilerek tarafımıza danışıldı. Öksürüğü kuru vasıflı,balgam şikayeti yok.Üç gündür öksürük şikayeti olan hastanın öksürüğü bugün daha da arttığı için acil servise başvurduğunu ifade etti.Göğüs ağrısı ve nefes darlığı yok. Sigara öyküsü ve bilinen kronik solunum sistemi hastalığı öyküsü yok.Ek hastalık olarak psöriazis tanısı mevcut. Toraks BT incelendiğinde parankimde bilateral buzlu cam alanları ve pnömomediastinum izlendi. Görüntülemede özofagus net olarak değerlendirilemedi.Bunun üzerine pnömomediastinumun nedeni özofagus rüptürü olabilir mi? diye düşünülerek anamnez derinleştirildi.Hasta detaylı sorgulandığında üç gün önce kayısı çekirdeği yerken tam çiğnemeden yuttuğu ve şiddetli öksürüğünün o zaman başladığı öğrenildi. Bunun üzerine genel cerrahi bölümüne konsülte edilerek özofagus rüptürü sebebiyle genel cerrahi bölümüne yatışı yapıldı.

toraks BT kesitleri

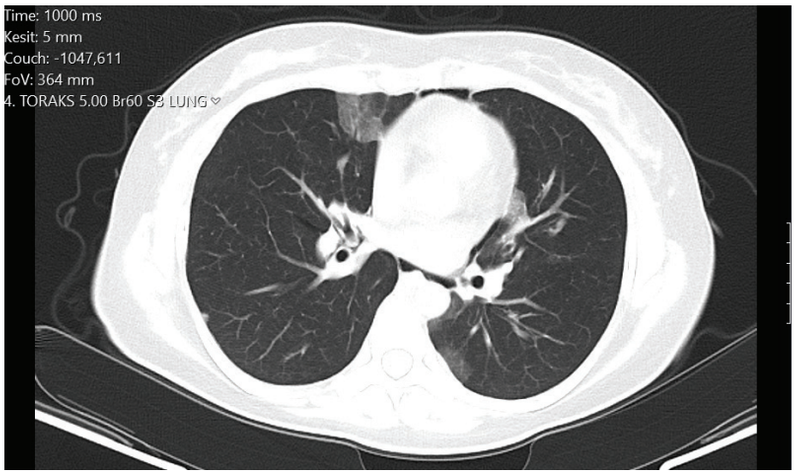

Parankimde pnömoni ile uyumlu buzlu cam görünümü

toraks BT kesitleri

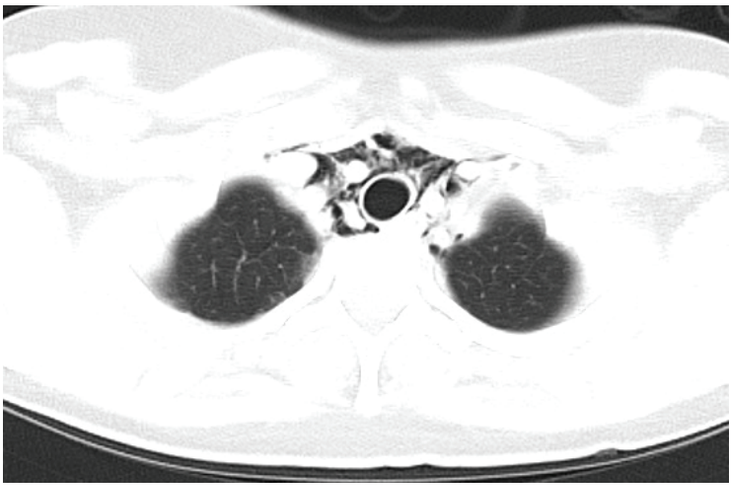

Toraks BT'de pnömomediastinum görüntüsü

Tartışma-Sonuç: Bu olgu, göğüs hastalıkları pratiğinde sık görülen bir semptom olan öksürüğün, nadir ancak hayatı tehdit eden bir patolojinin ilk bulgusu olabileceğini göstermektedir. Pnömomediastinumun eşlik ettiği ve klinik olarak pnömoni ile uyumsuz seyir gösteren hastalarda, özofagus rüptürü ayırıcı tanıda mutlaka düşünülmelidir. Ayrıntılı anamnez, özellikle yabancı cisim aspirasyon öyküsünün sorgulanması, tanıya ulaşmada belirleyici rol oynamaktadır. Erken tanı, uygun cerrahi konsültasyon ve multidisipliner yaklaşım, morbidite ve mortalitenin azaltılmasında kritik öneme sahiptir. Bu nedenle göğüs hastalıkları hekimlerinin, atipik seyirli öksürük olgularında solunum sistemi dışı nedenlere karşı da uyanık olması gerekmektedir.

Anahtar Kelimeler: Öksürük, özofagus rüptürü, pnömomediastinum

PS-058 Pulmoner İnvaziv Aspergilloz

Çağan Asparuk[1], Fatma Ezgi Altun Acar[1], Aslıhan Aras[1], Ayşe Yağmur Şahin[1], Fatma Pelin Erhan[1], Kadir Akyıldız[1], Hüseyin Güntekin Eren[1], Naciye Mutlu[1], Hüseyin Cem Tigin[1], Murat Kıyık[1]

[1]yedikule Göğüs Hastalıkları Ve Göğüs Cerrahisi EAH

Giriş-Amaç: Pulmoner invaziv aspergilloz (PİA), başta Aspergillus fumigatus olmak üzere Aspergillus türlerinin akciğer parankimine invazyonu ile karakterize, yüksek morbidite ve mortaliteye sahip ciddi bir fungal enfeksiyondur. Klasik olarak hematolojik malignite, uzun süreli nötropeni, organ transplantasyonu ve kortikosteroid kullanımı gibi belirgin immunsüpresyon durumlarında görülmekle birlikte, son yıllarda immünsuprese olmayan veya minimal risk faktörleri bulunan hastalarda da giderek daha sık görülmektedir.

Olgu: 25 yaş erkek hasta epilepsi tanısı mevcut.Hasta sağ yan ağrısı ve öksürük şikayeti üzerine 31/10/2024 tarihinde dış merkeze başvurmuş.Dış merkezde Postero-anterior akciğer grafisi(PAAG)çekilen hastanın sağ üst lobda pnömonik infiltrasyonları olması nedeniyle toraks bilgisayarlı tomografide(BT) sağ üst lobda pnömonik infiltrasyon görüldü. 17gün servis yatışı olan hasta şubat ayı kontrollerinde Toraks BT'de regresyon görülmemesi üzerine bronkoskopi yapılmış.Pozitron emisyon tomografisi (PET-CT) çekilmiş.Malignite ekartasyonu yapılan ve pnömonik infiltrasyonda regresyon görülmeyen hastanın tekrarlayan antibiyotik kullanımları olmuş.Hasta nisan ayında polikliniğimize başvuruyor. Hastaya Transtorasik iğne aspirasyonu (TTİA) yapıldı. Hastanın TTİA patoloji sonucu temiz geldi.Enfeksiyon markerlarındaki yükseklik ve PAAG'de infiltrasyonların devam etmesi üzerine bronkoskopisi yapılan hastada; sağ üst lob anteior segmentin bir subsegmenti beyaz-sarı renkli nekroza benzeyen kolay parçalanan lezyon ile tıkalıydı. buradan bx alındı. yıkama sonrası antrakoz benzeri siyah-gri sıvı görüldü. lavaj alındı.Kronik nekrotizan granulomatoz iltihap olarak değerlendirilen hasta, fırsatçı mantar enfeksiyonu yönünden tetkiki önerilir olarak patolojisi sonuçlandı. Hastanın lavajından tüberküloz ve mikrobiyolojiye giden örneklerde ARB'leri ve tüberküloz kültür sonucu negatif geldi. Hastanın Galaktomannan Antijeni 1,75 pozitif gelmiş olup hasta enfeksiyon hastalıkları ile konsülte edildi. Enfeksiyon hastalıklarıyla ortak görüş hastanın galaktomannan pozitifliği olması, radyolojik kliniği de göz önünde bulundurularak invaziv pulmoner aspergilloz düşünülen hastaya vorikonazol başlandı. Hasta tedavisinin 5.ayında kontrole geldğinde klinik yanıtının olması ama radyolojik tam regresyonu olmadığı için tedavisinin uzatılmasına karar verildi.

Tartışma-Sonuç: Olgumuz belirgin immünsüresyon öyküsü olmayan hastalarda dahi pulmoner invaziv aspergillozun gelişebileceğini ve klinik –radyolojik olarak pnömoni ya da maligniteyi taklit edebileceğini göstermektedir. Antibiyotik tedavisine rağmen gerilemeyen pulmoner infiltrasyonlarda, özellikle kaviter veya nekrotik görünümlü lezyonlarda invaziv fungal enfeksiyonlar mutlaka ayırıcı tanıda yer almalıdır. Bronkoskopik değerlendirme, galaktomannan antijen testi tanıya ulaşmada kritik rol oynamaktadır. Erken dönemde başlanan antifungal tedavi klinik iyilşeme sağlasa sa radyolojik regresyonun gecikebileceği ve tedavi süresinin bireyselleştirilmesi gerektiği de mutlaka akılda tutulmalıdır.

Anahtar Kelimeler: pulmoner invaziv aspergilloz, fırsatçı enfeksiyon, pnömoni, galaktomannan antijen testi

PS-059 İmmunsuprese Hastada Kaviter Akciğer Lezyonu ile Prezente Olan Pulmoner Aspergilloz Olgusu

Elif Demir[1], Eslem Gül[1], Ayşe Bahadır[1], Sibel Yurt[1], Barış Demirkol[1], Mehmet Akif Özgül[1], Lütfiye Kılıç[1], Güler Özgül[1]

[1]Başakşehir Çam ve Sakura Şehir Hastanesi, Göğüs hastalıkları kliniği

Giriş-Amaç: Pulmoner aspergilloz, özellikle immünsüprese hastalarda görülen, geniş klinik spektruma sahip önemli bir fırsatçı fungal enfeksiyondur. Klinik tablo, kolonizasyondan kronik pulmoner aspergilloza ve mortalitesi oldukça yüksek olan invaziv formlara kadar değişkenlik gösterebilir. Kaviter akciğer lezyonları ve fungus topu varlığı, tanı ve tedavi sürecinde tanısal güçlükler oluşturabilir. Özellikle eşlik eden bakteriyel enfeksiyonlar ve yapısal akciğer hastalıkları tanısal süreci daha da karmaşık hale getirmektedir. Bu olguda, karaciğer nakli öyküsü bulunan kaviter akciğer lezyonu ve fungus topu ile seyreden pulmoner aspergilloz tanılı hastanın klinik, radyolojik ve mikrobiyolojik özellikleri-nin sunulması amaçlanmıştır.

Olgu: 70 yaşında erkek hasta, son haftalarda giderek artan nefes darlığı, öksürük ve balgam şikâyetleri ile dış merkez polikliniğine başvurmuş, toraks bilgisayarlı tomografisinde pnömoni ile uyumlu bulgular saptanması üzerine yatırılarak izleme alınmıştır. Özgeçmişinde 2020 yılında Karaciğer nakli öyküsü bulunan takrolimus almakta olan hastanın, dört ay önce pulmoner tromboemboli geçirdiği, hipertansiyon tanısı olduğu ve immünsüpresif tedavi altında olduğu öğrenildi. Hasta 40 paket/yıl sigara öyküsüne sahip olup yaklaşık 25 yıldır sigara kullanmamaktaydı.Yatışı sırasında yapılan tetkiklerde balgam kültürlerinde rekürren Acinetobacter üremeleri saptandı. Toraks BT incelemesinde sağ Akciğer üst lobda kaviter lezyon ve içerisinde fungus topu ile uyumlu görünüm izlendi. Klinik ve radyolojik bulgular doğrultusunda hastaya 25.03 tarihinde fiberoptik bronkoskopi yapıldı. Bronkoalveolar lavaj örneklerinde küf morfolojisinde mantar üremesi (penicillium species) saptandı. Klinik, radyolojik ve mikrobiyolojik bulgular birlikte değerlendirilerek hastada pulmoner aspergilloz tanısı düşünüldü. Solunum fonksiyon rezervi iyi olan hastaya sağ üst lobektomi planlandı. Patolojik incelemede 45 derece dallanan mantar hiflerinde PAS ve Grocott pozitif olup bulgular öncelikle Aspergillus ile uyumlu olarak bulundu

PAAC görüntüsü

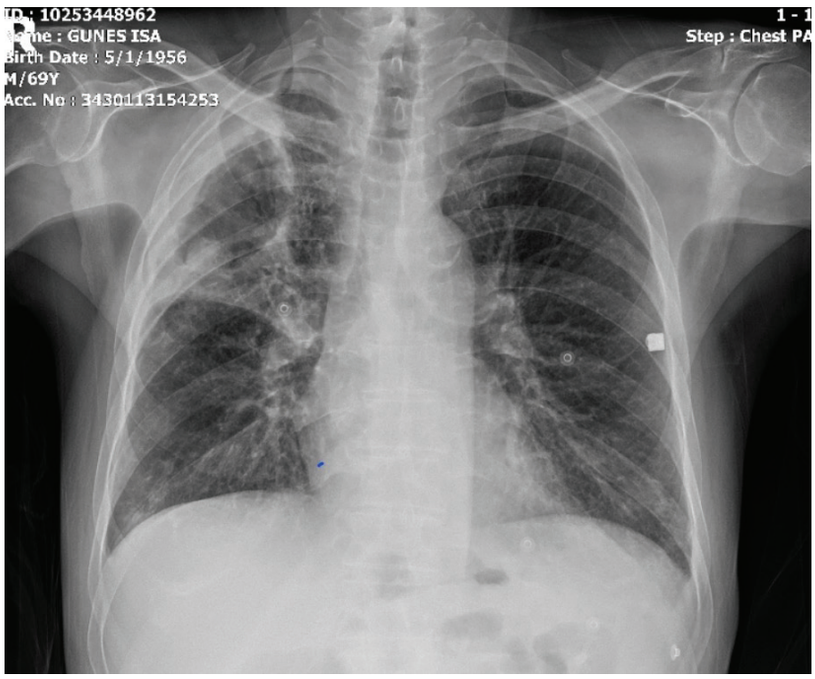

Toraks Bt Görüntüsü

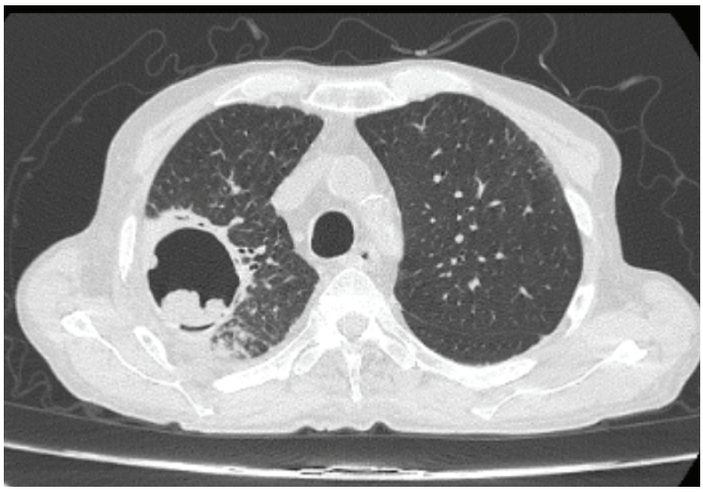

Tartışma-Sonuç: İmmunsupresif hastalarda pulmoner aspergilloz, yüksek morbidite ve mortalite riski nedeniyle erken tanı gerektiren ciddi bir enfeksiyondur. Kaviter lezyonlar ve fungus topu varlığı, özellikle kronik pulmoner aspergilloz ve aspergilloma açısından uyarıcı olmalıdır. Sunulan olguda rekürren bakteriyel enfeksiyonların eşlik etmesi tanısal süreci zorlaştırmış, bronkoskopik örnekleme ile fungal etkenin gösterilmesi tanıda belirleyici olmuştur. Bu olgu, immünsüprese hastalarda kaviter akciğer lezyonlarının ayırıcı tanısında pulmoner aspergillozun mutlaka göz önünde bulundurulması gerektiğini vurgulamaktadır.

Anahtar Kelimeler: Pulmoner aspergilloz, Kaviter lezyon, Fundus topu, İmmunsupresyon

PS-060 Rifampisine Bağlı Trombositopeni Olgusu

Ömer Faruk Sari[1], Gülistan Karadeniz[1], Ali Kıraç[1], Zeynep Selen Saçıkara[1], Onur Şeremet[1]

[1]dr. suat seren göğüs hastalıkları hastanesi

Giriş-Amaç: Non-tüberküloz mikobakteri(NTM) enfeksiyonlarının tedavisinde kullanılan ilaçlar, uzun süreli ve çoklu kombinasyonlar şeklinde olup bu tedaviler sırasında çeşitli yan etkiler görülebilmektedir. Trombositopeni nadir ancak mortal bir yan etkidir. Erken tanı, sorumlu ilacın kesilmesi ve uygun destek tedavisi ile mortalite riski azaltılabilmektedir. NTM nedeniyle Rifampisin–Etambutol-Azitromisin tedavisi alan ağır trombositopeniye bağlı intrakraniyal kanama gelişen hastamızı bu nadir fakat ciddi yan etkiye dikkat çekmek için sunmak istedik.

Olgu: 65 yaş kadın hasta, bilinen astım tanısı ile nefes darlığı, öksürük şikâyetleriyle polikliniğe başvurdu. Hastanın özgeçmişinde DM, hipertansiyon hepatit C enfeksiyonu öyküsü mevcuttu. Hastanın 2019–2021 yılları arasında Mycobacterium avium nedeniyle 22 ay süreyle rifampisin, etambutol ve azitromisin tedavisi aldığı öğrenildi. Fizik muayenede her iki akciğerde yaygın ronküsler mevcuttu. Toraks BTsinde; tomurcuklu dal görünümü ile birlikte sağ orta lob ve sol üst lob lingular segmentte daha belirgin olmak üzere her iki akciğerde periferik, subplevral ve peribronkovasküler yerleşimli konsolidasyon alanları izlendi. Yapılan bronkoskopide sağ ve sol ana bronş mukozasında peteşial lezyonlar gözlendi. Bronş aspirasyonda Mycobacterium avium üredi. Moleküler direnç testinde Makrolid ve Aminoglikozid direnci saptanmadı. Hastanın kontrol başvurusunda satüreasyonu 88 görüldü. Bu nedenle yatışı yapılan hastaya onam alınarak Endikasyon Dışı İlaç Başvurusu onayı ile Rifampisin-Etambutol-Azitromisin tedavisi; kulak burun boğaz, kardiyoloji ve göz hastalıkları konsültasyonları sonrası başlandı. Tedavinin 10. gününde hastada kusma ile birlikte burun kanaması gelişti. Kontrollerinde total bilirubin 7,51 mg/dL, direkt bilirubin 4,47 mg/dL, trombosit sayısı 12 $\times 10^3/\mu L$ olarak saptandı (Hastanın bir gün önceki T.Bil 0,50 mg/dL ve trombosit değeri: 248 $\times 10^3/\mu L$). Hasta Rifampisine bağlı hepatotoksisite ve trombositopeni olarak değerlendirildi. Hastaya trombosit replasmanı planlandı. Klinik izlemde oryantasyon bozukluğu ve nörolojik kötüleşme gelişmesi üzerine intrakraniyal kanama ön tanısıyla kontrastsız beyin bilgisayarlı tomografisi çekildi. Görüntülemede her iki serebral hemisferde yaygın subaraknoid kanama ile uyumlu bulgular izlendi. Hasta yoğun bakım ünitesine devredilerek yakın izleme alındı.

Tartışma-Sonuç: Rifampisin, nadir de olsa fatal yan etkilere yol açabilmektedir. Rifampisin ilişkili trombositopeni, çoğunlukla immünolojik mekanizma aracılığıyla gelişen bir advers olay olarak tanımlanmıştır. Hastanın geçmişte uzun süreli Rifampisin içeren tedavi almış olması ve başlanan tedavinin erken döneminde ağır trombositopeni gelişmesi, Rifampisine bağlı immün aracılı trombositopeni olasılığını güçlendirmektedir. Klinisyenler Rifampisin tedavisi sırasında gelişebilecek ağır trombositopeni ve buna bağlı intrakraniyal kanama gibi ciddi kanamalar açısından dikkatli olmalıdır

Anahtar Kelimeler: Non- tüberküloz mikobakteri, rifampisin, trombositopeni

PS-061 Barthonella Henselae / Kedi Tırmığı Hastalığında Akciğer Tutulumu

Bade Yağmur Gürel[1], H. Canan Hasanoğlu[2]

[1]Ankara Bilkent Şehir Hastanesi, Göğüs Hastalıkları AD
[2]Ankara Yıldırım Beyazıt Üniversitesi, Tıp Fakültesi, Göğüs Hastalıkları AD

Giriş-Amaç: Kedi tırmığı hastalığı genellikle lenfadenit, ateş ve lokal deri lezyonları ile seyreder. Akciğer tutulumu ise nadirdir ve çoğu zaman ateş, göğüs ağrısı ve dispne gibi spesifik olmayan bulgular tanıyı zorlaştırır. Bu olgu sunumunda pnömoni gibi başlayan ancak ileri değerlendirme sonrası kedi tırmığı hastalığı lehine yönlenen bir tablo paylaşılmıştır. Amaç, kedi tırmığı hastalığının nadir akciğer tutulumunda görülebilecek bulgu ve semptomlara dikkat çekmektir.

Olgu: Yirmi iki yaşındaki kadın hasta, beş gündür süren ateş, batıcı göğüs ağrısı ve nefes darlığı ile acil servise başvurdu. Balgam, öksürük ve hemoptizi yoktu. Başvuruda KCFT minimal yüksekti. D-dimer: 4,09 ng/mL, WBC: 12,000/uL (nötrofil hakimiyeti) ve CRP: 242 mg/dL olarak saptandı. Solunum seslerinde belirgin patoloji yoktu, SpO_2 %95 olarak saptandı. Hastanın öyküsünde, başvurusundan beş gün önce zona nedeniyle dış merkezde amoksisilin-klavunat ve seftriakson aldığı öğrenildi. Bilinen kronik hastalığı yoktu; çocuklukta pnömoni öyküsü mevcuttu. Dört yıldır aktif sigara içicisi olup günde yarım paket içmekteydi. Anemnez derinleştirildiğinde bir hafta önce kedi ile yakın teması olduğu, kediyi öptükten sonra dudaklarında şişlik geliştiği ve kendiliğinden gerilediği belirtildi. Acilde çekilen toraks BT'de sol akciğer alt lob anteromedialinde kama şeklinde buzlu cam dansitesi izlendi. Hasta aseptik emboli ve atipik enfeksiyon ayırıcı tanıları ile servise yatırıldı. Seftiakson ve klaritromisin tedavisi başlandı. Seftriaksona ilk dozunda alerjik reaksiyon gelişmesi üzerine piperasilin-tazobaktam'a geçildi. Yatış sırasında boyun ultrasonografisinde sağ submandibular 16 mm, sol submandibular 15 mm reaktif lenf nodları izlendi. Kan tetkiklerinde DFS70 (immünoblotting) (3+) ve ANA (1+) pozitifliği dikkati çekti. Aktif eklem ağrısı ve cilt lezyonu saptanmadı; dudaktaki lezyon belirgin gerilemişti. Hastada kedi tırmığı hastalığı düşünüldüğü için klaritromisin kesilerek yerine doksisiklin 2×1 başlandı. Hastaya dokuz gün piperasilin-tazobaktam ve 14 gün doksisiklin verildi. Semptomları gerileyen hasta taburcu edildi. Üç ay sonra çekilen kontrol toraks BT'de lezyonların tamamen sekel bırakmadan iyileştiği izlendi. Taburcu olduktan sonra kanda Bartonella IG G antijen pozitifliği mevcuttu

dudak lezyonları

sol akciğer orta lobda kama şeklinde buzlu cam

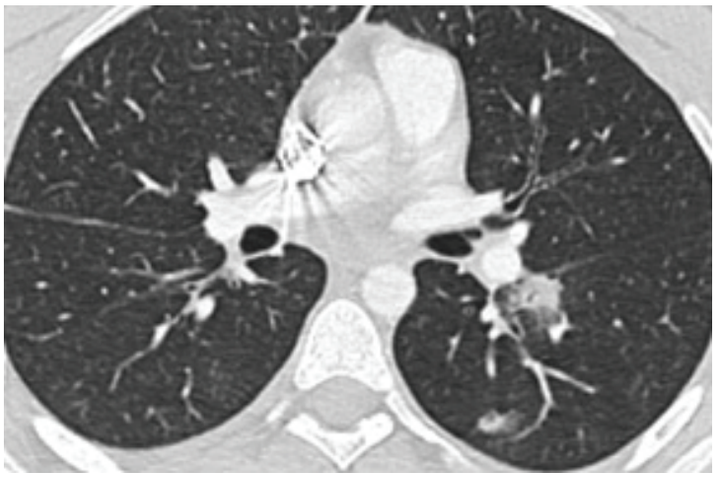

Tartışma-Sonuç: Kedi tırmığı hastalığında nadir görülen akciğer tutulumu atipik pnömoni görünümüyle ortaya çıkabilir. Bu olguda dağınık buzlu cam alanları uygun tedavi sonrası tamamen gerilemiştir. Genç ve hayvan teması olan, pnömoni düşünülen hastalarda kedi tırmığı hastalığı da ayırıcı tanıda akılda tutulmalıdır. Erken ve doğru ayırıcı tanı ile hedefe yönelik tedavi, hastalarda gereksiz antibiyotik kullanımını, tanı gecikmesini ve yan etkileri azaltabilir.

Anahtar Kelimeler: Kedi tırmığı hastalığı, akciğer tutulumu, atipik pnömoni, Bartonella

PS-062 NF-1 Öyküsü Bulunan Bir Hastada Rüptüre Pulmoner Kist Hidatik

Ömer BAYRAM[1], Abdullah OĞUR[1], Haşim NYAZI[1], Merve ŞAHİN YÜKSEKYAYLA[1], Mahşuk TAYLAN[1]

[1]Gaziantep Üniversitesi Tıp Fakültesi, Göğüs Hastalıkları Anabilim Dalı, Gaziantep

Giriş-Amaç: Nörofibromatozis tip 1 (NF-1), akciğerde interstisyel tutulumun yanı sıra büllöz değişiklikler ve kistik benzeri radyolojik bulgularla prezente olabilen multisistemik bir hastalıktır. Pulmoner kist hidatik ise özellikle rüptür ve süperenfeksiyon geliştiğinde akciğer apsesine evrilebilen bir enfestasyondur. NF1 tanılı hastada geniş radyolojik spektrum, eşlik eden pulmoner patolojilerin ilk değerlendirmede primer patolojiye yanlış bir şekilde yorumlanmasına neden olabilir.

Olgu: Kırk üç yaşında erkek hasta, üç haftadır giderek artan nefes darlığı, öksürük ve yeşil renkli balgam yakınmalarıyla başvurdu. Son bir ayda yaklaşık üç kg istemsiz kilo kaybı mevcuttu. Özgeçmişinde 10 yıl önce konulmuş NF-1 tanısı vardı. Laboratuvar incelemelerinde CRP: 272 mg/L, lökosit: 20×10^9/L, nötrofil: 22×10^9/L saptandı.Toraks bilgisayarlı tomografide sağ akciğerde 16,5 × 9 cm boyutlarında, hava–sıvı seviyesi içeren ve çevresinde konsolidasyon ve plevral efüzyon izlenen dev kistik lezyon saptandı. Hasta başlangıçta NF1 tutulumuna bağlı bül enfeksiyonu ve akciğer apsesi ön tanılarıyla değerlendirildi.(Figür 1-2-3) Hayvan teması öyküsü olmamasına rağmen, endemik bölgede yaşaması nedeniyle yapılan ileri incelemede ekinokok serolojisi (IHA) pozitif bulundu. Cerrahi eksplorasyonda kistin bronş ve plevraya rüptüre olduğu ve ampiyem geliştiği gözlendi. Histopatolojik inceleme kist hidatik ile uyumlu bulundu. Postoperatif dönemde klinik ve radyolojik iyileşme sağlandı.(Figür 4)

Tartışma-Sonuç: NF-1 olguları çok çeşitli pulmoner tutulum varyantlarına sahiptir. Kistik ve büllöz tutulumlar da görülebilir. Ancak bu hastalarda hava sıvı seviyesi veren kaviter lezyonların ayırıcı tanısına yaklaşırken NF1 ilişkili büllöz lezyonların komplikasyonlarının yanı sıra, akciğer absesi ve temas öyküsü olmasa bile, endemik bölgede yaşam göz önüne alınarak enfekte kist hidatiğin de düşünülmesi, rüptüre bağlı ciddi komplikasyonların önlenmesi açısından elzem bir yaklaşımdır.

Figür 1 ve 2

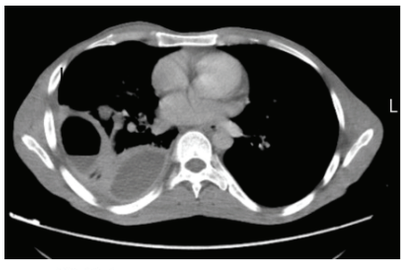

Figür 1

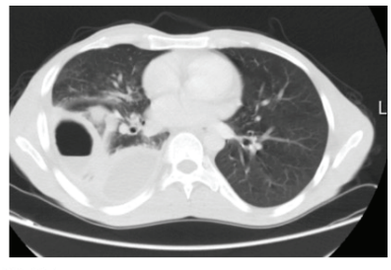

Figür 2

Figür 3 ve 4

Figür 3

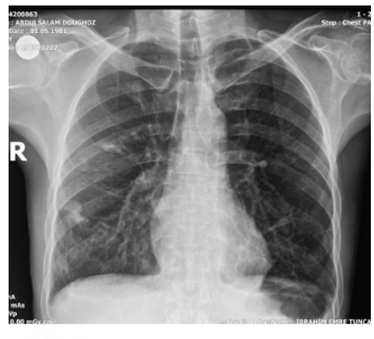

Figür 4

Anahtar Kelimeler: Nörofibromatozis tip 1, rüptüre kist hidatik, akciğer apsesi

PS-063 Balgam, Kan ve İdrar Kültürlerinde Üreme Durumlarının Klinik ve Mikrobiyolojik Değerlendirilmesi

Mehmet KABAK[1], Abdullah Reşit Kılıç[2]

[1]Mardin Artuklu Üniversitesi Tıp Fakültesi
[2]Mardin Eğitim ve Araştırma Hastanesi

Giriş-Amaç: Enfeksiyon hastalıklarında mikrobiyolojik kültür sonuçları, etken tanımlanması ve uygun tedavinin yönlendirilmesi açısından temel bir rol oynamaktadır. Ancak kültür pozitifliği; hastanın demografik özellikleri, altta yatan tanıları ve enfeksiyon odağına göre farklılık gösterebilmektedir. Özellikle solunum yolu, kan ve idrar kültürlerinde üreme paternlerinin birlikte değerlendirilmesi, klinik seyir ve yatış süresi üzerindeki etkilerin daha iyi anlaşılmasına katkı sağlamaktadır. Bu nedenle, farklı kültür tiplerinde üreme durumlarının ve izole edilen mikroorganizmaların karşılaştırmalı olarak incelenmesi klinik karar süreçleri açısından önem arz etmektedir.Bu çalışmada, kültür pozitifliği olan hastaların demografik ve klinik özelliklerinin değerlendirilmesi, kültürde üreyen bakteriyel ve viral suşların dağılımının incelenmesi ve balgam, kan ile idrar kültürlerinde üreme durumlarının gruplar arasında karşılaştırılması amaçlanmıştır.

Gereç ve Yöntem: Hastaların demografik verileri, yatış süreleri, tanıları ve mikrobiyolojik kültür sonuçları retrospektif olarak analiz edildi. Kültür sonuçları "üreme var" ve "üreme yok" olarak sınıflandırıldı. Gruplar arası karşılaştırmalarda uygun istatistiksel testler kullanıldı ve $p < 0.05$ anlamlı kabul edildi.

Bulgular: Kültür pozitifliği açısından yaş ve cinsiyet dağılımı gruplar arasında benzer bulundu ($p > 0.05$). Ancak kültür pozitif olan hastalarda hastanede yatış süresi anlamlı olarak daha uzundu (7.10±5.51 gün vs 5.56±3.48 gün, p=0.001). Tanı dağılımında pnömoni kültür pozitif grupta anlamlı olarak daha sık izlenirken (p=0.015), KOAH ve bronşiektazi daha düşük oranlarda saptandı. Kültürde üreyen etkenler incelendiğinde, en sık izole edilen mikroorganizmalar arasında Stafilokok spp., Enterobacter spp., Acinetobacter spp. ve Pseudomonas spp. yer aldı. Viral etkenler içinde SARS-CoV-2, parainfluenza ve diğer solunum virüsleri dikkat çekti. Tüberküloz ve non-mikobakteriyel tüberküloz daha düşük oranlarda saptandı. Kültür türlerine göre yapılan değerlendirmede, balgam ve kan kültürlerinde üreme açısından gruplar arasında istatistiksel olarak anlamlı fark saptanmadı (sırasıyla p=0.20 ve p=0.17). Buna karşın idrar kültürü sonuçlarında gruplar arasında belirgin ve istatistiksel olarak yüksek derecede anlamlı fark bulundu ($p < 0.001$).

Balgam , Kan ve İdrar Kültürlerinin Üreme Durumu			
Kültür	**Üreme Var**	**Üreme Yok**	**p**
Balgam	125	147	0.20
Kan	147	202	0.17
İdrar	76	39	<0.001

Tartışma-Sonuç: Kültür pozitif hastalarda yatış süresinin uzadığı ve pnömoni tanısının daha sık görüldüğü saptanmıştır. Bakteriyel ve viral etken dağılımı geniş bir spektrum göstermekte olup, özellikle idrar kültürü üremeleri gruplar arasında ayırt edici bulunmuştur. Bu sonuçlar, klinik izlem ve ampirik tedavi kararlarında kültür tipine özgü değerlendirmelerin önemini vurgulamaktadır.

Anahtar Kelimeler: Kültür Pozitifliği, Enfeksiyon odağı, Pnömoni

Poster Bildiri Oturumu 4: Astım ve Allerji-İmmünoloji, Yoğun Bakım

PS-064 Kontrolsüz Astımın Altında Yatan Neden: Buğday Unu Alerjisine Bağlı Mesleksel Astım- Olgu Sunumu

Ahmet Kutsi Erkoç[1], Müge Erbay[2], Aleyna Bektaş Hocek[1], Funda Öztuna[1]

[1]KTÜ Tıp Fakültesi, Göğüs Hastalıkları Anabilim Dalı, Trabzon, Türkiye
[2]KTÜ Tıp Fakültesi, Göğüs Hastalıkları Anabilim Dalı, İmmünoloji ve Alerji Bilim Dalı, Trabzon, Türkiye

Giriş-Amaç: Mesleksel astım (MA); iş ortamında maruz kalınan maddelere bağlı olarak gelişen hava yolu inflamasyonu, duyarlılığı ve hava yollarının değişken obstrüksiyonudur. Genel görüş astımın %5-10'unun mesleksel olduğu yönünde olmakla birlikte çok çeşitli oranlar bildirilmiştir. En sık nedenleri, yüksek molekül ağırlıklı proteinler olup bu maddeler çoğunlukla IgE aracılı Tip I hipersensitivite mekanizması ile hastalığa yol açar. Daha nadir olarak düşük molekül ağırlıklı bazı bileşikler de mesleksel astıma neden olabilir. Bu bildiride, uzun süredir astım nedeniyle izlenmesine rağmen semptom kontrolü sağlanamayan buğday unu alerjisine bağlı mesleksel astım tanısı konulan bir olgu sunulmuştur.

Olgu: Kırk yaşında erkek hasta, 4 yıldır astım tanısıyla formoterol/budesonid 320 µg 2x1 kullanmasına rağmen devam eden hırıltı ve nefes darlığı nedeniyle başvurdu. İnhaler tekniği ve uyumu iyi, sigara öyküsü yoktu. Yirmi beş yıldır fırında pide ustası olarak çalışmaktaydı ve un tozu maruziyeti ile burun akıntısı, kaşıntı, tıkanıklık ve solunumsal semptomlarının belirgin arttığını, tatil günlerinde ise yakınmalarının azaldığını ifade ediyordu. Fizik muayenede uzamış ekspirasyon ve yaygın ronküs mevcuttu. Laboratuvarda kan eozinofil sayısı 350 /µL, total IgE 387.4 IU/mL, buğday unu spesifik IgE Class 4 pozitifti; deri prik testinde ev tozu akarı ve buğday unu pozitif saptandı. Solunum fonksiyon testinde; FEV1/FVC:%81 FEV1:%80 (3.02 lt) FVC:%75 (3.71lt) bulundu. İş ve istirahat dönemlerini kapsayan PEF izlemi sırasında izinde en yüksek 800 L/dk, işte en düşük 390 L/dk değerleri ölçülerek belirgin varyabilite gösterildi. Bu klinik, immünolojik ve fonksiyonel bulgular doğrultusunda hastaya buğday unu alerjisine bağlı mesleksel astım tanısı konuldu ve alerjenden kaçınma ile meslek değişikliği önerildi.

Tartışma-Sonuç: Olgumuz, erişkin başlangıçlı ve tedaviye rağmen kontrol altına alınamayan astım hastalarında mesleksel maruziyetin mutlaka sorgulanması gerektiğini göstermektedir. Fırıncılarda buğday unu, en sık bildirilen IgE aracılı mesleksel alerjenlerden biridir ve spesifik IgE pozitifliği ile iş–istirahat PEF varyabilitesinin birlikte gösterilmesi tanı için güçlü objektif kanıt sağlar. Mesleksel etiyolojinin gözden kaçırılması, gereksiz tedavi yoğunlaştırılmasına ve hastalığın ilerlemesine yol açabilirken, erken tanı ve alerjenden kaçınma hava yolu hasarını önleyerek prognozu belirgin şekilde iyileştirir.

Anahtar Kelimeler: Kontrolsüz Astım, Mesleksel astım

PS-065 Malignite Gibi Prezente Olan ABPA Olgusu

Abdulsamet Karaman[1], İsmet Bulut[1], Zeynep Yeğin Katran[1]

[1]Süreyyapaşa Göğüs Hastalıkları ve Göğüs Cerrahisi Eğitim ve Araştırma Hastanesi

Giriş-Amaç: Astımlı hastalarda persistan semptomlar ve tekrarlayan akciğer infiltrasyonları, enfeksiyöz, malign ve alerjik nedenler açısından ayrıntılı değerlendirme gerektirir. Aspergillus ilişkili akciğer hastalıkları, astım zemininde heterojen klinik ve radyolojik bulgularla seyredebilir ve tanı-tedavi sürecini zorlaştırabilir. Bu olgu sunumunda, uzun süreli astım öyküsü olan bir hastada fungal ilişkili hava yolu hastalığı ile ağır eozinofilik astım birlikteliği tartışılmaktadır.

Olgu: 44 yaşında, bilinen astım hastası olan kadın hasta; öksürük, balgam ve nefes darlığı şikâyetleri ile başvurdu. Akciğer grafisinde sağ üst zon konsolidasyonu izlenmesi üzerine yapılan BTde , sağ akciğer üst ve orta lobda konsolidasyon ve buzlu cam alanları saptandı. Balgam ARB ve tüberküloz kültürleri negatif sonuçlandı.Takipte çekilen kontrol toraks BT'de sağ üst lobda fissürle sınırlı atelektazi, yaygın tomurcuklanmış dal manzarası ve pnömonik infiltrasyon ile uyumlu bulgular izlendi. Şikâyetlerin devam etmesi üzerine yapılan FOB da alınan BAL örneğinde galaktomannan sınırda pozitif saptandı. BAL hücresel analizinde eozinofil %5, lenfosit %20, nötrofil %3, makrofaj %61 ve CD4/CD8 oranı 0.41 olarak raporlandı. Mikrobiyolojik ve patolojik incelemeler negatifti.Bu bulgular doğrultusunda hastaya itrakonazol tedavisi başlandı ve radyolojik regresyon izlendi. Ancak hastanın yurt dışında yaşaması nedeniyle ilacı düzensiz kullanması sonucu takipte kopukluklar yaşandı. Takip sürecinde total IgE yüksekliği, periferik eozinofili ve toraks BT'de santral yerleşimli bronşektazilerin saptanması üzerine malignite ve tüberkülozdan uzaklaşılarak ABPA ön tanısı ile sistemik kortikosteroid tedavisi başlandı. Takibinde femur başı avasküler nekroz gelişmesi üzerine sistemik kortikosteroid kesildi.Şikâyetlerin devam etmesi üzerine yapılan kontrol FOB'da BAL galaktomannan düzeyi 5.45 olarak saptandı ve itrakonazol tedavisine yeniden başlandı. Aralıklı toplam 6 ay antifungal tedavi sonrası klinik ve radyolojik düzelme izlenmesi üzerine tedavi kesildi. Bir yıl sonra yeniden başvuran hastada eozinofil değeri 1000/µL olarak saptandı. Solunum fonksiyon testlerinde fonksiyonel düşüş izlenen hastada ağır eozinofilik astım tanısı ile mepolizumab tedavisi planlandı ve eş zamanlı olarak itrakonazol yeniden başlandı.

Toraks bt

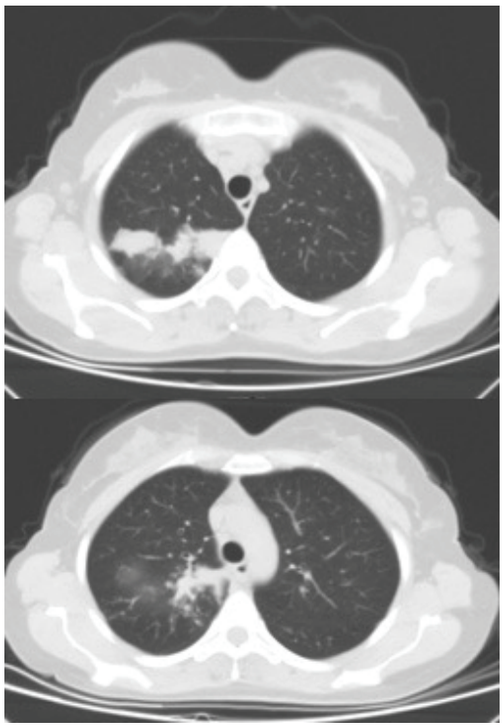

SFT , EOS , TOTAL IGE SEYRİ

	1.AY	3.AY	6.AY	12.AY
EOS	2330	1490	3350	1090
TOTAL IGE	16650	5260	17500	18800
FEV1	%79 2,47 L	%78 2,43 L		%66 2,5 L
FVC	%84 3 LT	%90 3,2 LT		%84 3 LT
FEV1/FVC %	82	75		68
FEF 25-75	%77 2,7 LT	%51 1,8 LT		%37 1,3 LT

Tartışma-Sonuç: Bu olguda astım zemininde gelişen persistan infiltrasyonlar, mukoid impaksiyonlar ve santral bronşektaziler Aspergillus ilişkili hava yolu hastalığı kapsamında değerlendirilmiştir. ABPA ile uyumlu klinik ve radyolojik bulgular ile antifungal tedaviye alınan belirgin yanıt, fungal ilişkili patofizyolojiyi desteklemiştir. Eozinofili ve kontrolsüz astım varlığında biyolojik tedaviye geçilmiş ve bu yaklaşım kılavuzlarla uyumlu bulunmuştur. Bu olgu, astımlı hastalarda tekrarlayan infiltrasyonlar ve bronşektazi varlığında fungal ilişkili hastalıkların ayırıcı tanıda mutlaka düşünülmesi gerektiğini vurgulamaktadır.

Anahtar Kelimeler: Mepolizumab, Alerjik bronkopulmoner aspergilloz, Aspergillus ilişkili akciğer hastalığı, Eozinofilik astım, İtrakonazol

PS-066 Ağır Eozinofilik Astımda Anti-IL5 Tedavilerine Yetersiz Yanıt Sonrası Dupilumab ile Belirgin Klinik İyileşme: Bir Olgu Sunumu

Yunus Bozkurt[1], Şeyma Özden[1], Fatma Merve Tepetam[1]

[1]Süreyyapaşa Göğüs Hastalıkları ve Göğüs Cerrahisi Eğitim ve Araştırma Hastanesi

Giriş-Amaç: Şiddetli astım hastalarının önemli bir kısmında Tip-2 inflamasyon belirgindir ve bu hasta grubunda anti-IL5 ve anti-IL4/13 biyolojik ajanlar kullanılmaktadır. Ancak bazı olgularda hedeflenen sitokin blokajına rağmen klinik yanıt yetersiz kalabilmektedir. Bu yazıda anti-IL5 tedavilere refrakter seyreden ve dupilumab sonrası belirgin klinik iyileşme gözlenen bir olgu sunulmuştur.

Olgu: 42 yaşında kadın hasta, 6 yıldır astım tanısı ile izlenmekteydi. Son 1 yıldır şikâyetlerinde belirgin artış, hemen her gün nefes darlığı ve öksürük krizleri mevcuttu. Son bir yıl içerisinde:10 kez hastane yatışı, en az 5 kez ayaktan oral kortikosteroid (OKS) kullanımı ve sık acil başvuruları öyküsü bulunmaktaydı.Özgeçmişinde; Sigara kullanımı, obezite, reflü, OSAS bulgusu ve eşlik eden kronik hastalık yoktu. Evde kedi bulunmakta, rinit semptomları nadiren olmaktaydı. Aile öyküsünde babada astım mevcuttu. Mevcut tedavisinde düzenli Iks-laba ,montelukast ve hemen hergün evde nebülizatör ihtiyacı olması sebepli saba ve sama kullanımı mevcuttu. Fizik muayenede bilateral yaygın ronküs, ekspiryum sonunda uzama mevcuttu. Başvuru anındaki astım kontrol testi: 5 saptandı. Laboratuvar ve Görüntülemede: Eozinofil değerleri son 2 yılda 360–490 hücre/µL (çoğu ölçüm steroid altında),total IgE: 236 IU/mL,Toraks BT: Normal, PNS BT: Pansinüziti mevcuttu eşlik eden nasal polip yoktu. Tedavi ve izlemde hastaya önce tiotropium eklenerek tedavisi optimize edildi. Kontrolsüzlüğün devam etmesi üzerine benralizumab başlandı ancak klinik yanıt alınamadı. Ardından mepolizumab ile switch yapıldı, buna rağmen astım atakları ve acil başvuruları devam etti. Bunun üzerine hastaya FeNO bakıldı, FeNO:32 PPB saptanması üzerine hastaya endikasyon dışı dupilumab başlandı. Dupilumab tedavisi sonrası astım atakları tamamen kayboldu, acil başvurusu olmadı, AKT: 20, spirometri değerlerinde belirgin düzelme saptandı. Hasta halen ataksız izlenmektedir.

Dupilumab öncesi solunum fonksiyon testi

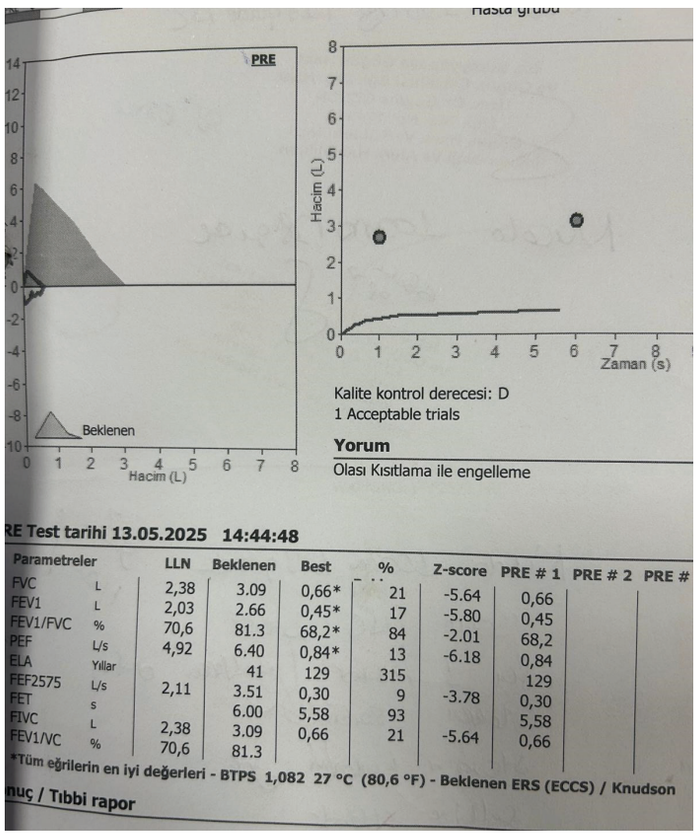

2 Doz Dupilumab sonrası solunum fonksiyon testi

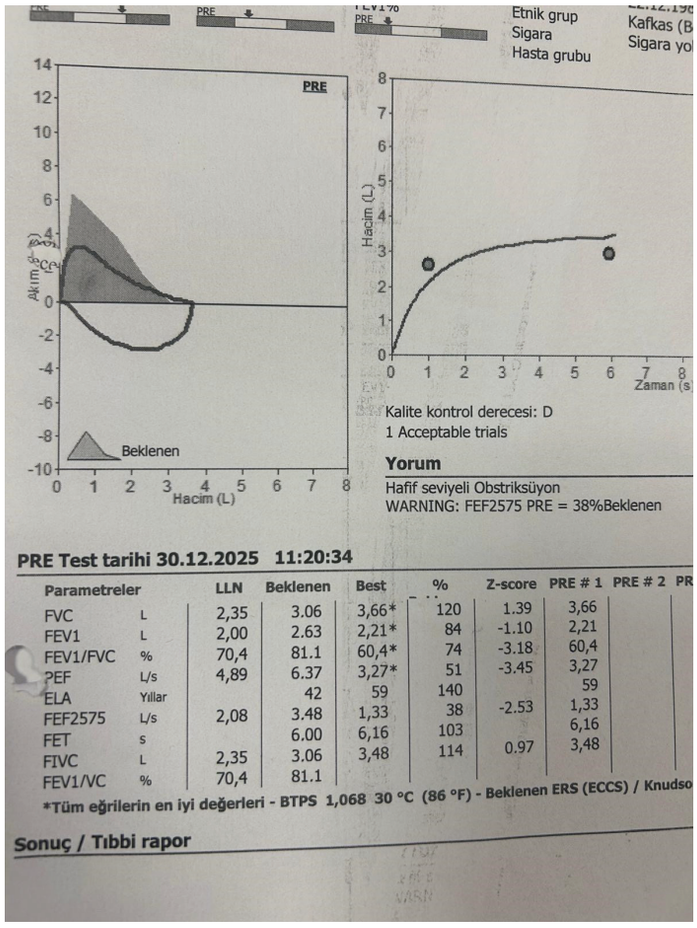

Tartışma-Sonuç: Bu olgu, eozinofilik ve alerjik fenotip özellikleri taşımasına rağmen anti-IL5 tedavilere yanıt vermeyen, ancak IL-4/13 yolak blokajı ile dramatik iyileşme gösteren bir hastayı ortaya koymaktadır. Bu durum, şiddetli astımın heterojen yapısını ve biyolojik ajan seçiminde yalnızca eozinofiliye değil, eşlik eden alerjik komponentlere de dikkat edilmesi gerektiğini göstermektedir. Şiddetli eozinofilik ve alerjik astımda anti-IL5 tedavilere yanıtsızlık durumunda, dupilumab güçlü ve etkili bir alternatif olabilir. Bu olgu, biyolojik ajanlar arası switch stratejilerinin önemini vurgulamaktadır.

Anahtar Kelimeler: Ağır astım, Dupilumab, biyolojik tedaviler

PS-067 İleri Yaşta Tanı Alan Kistik Fibrozis Olgusu: CFTR Heterozigot Mutasyon Taşıyıcılığında Seronegatif ABPA-HAM ve Ağır Eozinofilik Astım Birlikteliği

Sinem BERİK SAFÇİ[1], Begüm MÜJDE[2], Özlem ERÇEN DİKEN[1]

[1]SBÜ, Adana Tıp Fakültesi, Göğüs Hastalıkları Anabilim Dalı
[2]Adana Şehir Eğitim ve Araştırma Hastanesi, Göğüs Hastalıkları Kliniği

Giriş-Amaç: Kistik fibrozis (KF), kronik solunum yolu enfeksiyonları ve bronşektazi ile seyreden otozomal resesif bir hastalıktır. Erişkin yaş grubunda KF/"CFTR-related disorder" spektrumu geniş olup heterozigot CFTR varyantlarında dahi bronşektazi, atopi ve nazal polip gibi fenotipler görülebilir. Ayrıca mantar kolonizasyonu ve alerjik yanıtlar klinik tabloyu karmaşıklaştırabilir. Bu olguda, CFTR heterozigot mutasyon taşıyıcılığı zemininde seronegatif ABPA-HAM (yüksek atenüasyonlu mukus) ve ağır eozinofilik astım birlikteliğini vurgulamayı amaçladık.

Olgu: 50 yaşında kadın hasta; 12 yıldır progresif dispne (mMRC 3), öksürük-balgam, sık acil başvurusu ve hırıltılı solunum nedeniyle değerlendirildi. Orta-yüksek doz İKS+LABA ve montelukast kullanmasına rağmen kontrolsüz semptomları vardı; sigara ve belirgin mesleki/çevresel maruziyeti yoktu. Muayenede nazal polip izlendi. Toraks BT'de bilateral alt loblarda peribronkovasküler çeper kalınlaşması, tubuler bronşektazi ve bronşektazi alanlarında mukus tıkaçları saptandı; yüksek atenüasyonlu mukus (HAM) ABPA ile uyumlu bulundu(Şekil 1). Laboratuvarda total IgE 452 IU/mL, eozinofil $0{,}59\times10^3$/µL idi. Aspergillus fumigatus spesifik IgE < 0,10 kIU/L ve serum/BAL Aspergillus PCR negatif saptandı. SFT'de FEV1/FVC %65,72; FEV1 %64 (1,28 L), FVC %82 (1,95 L) ve reversibilite negatifti (Şekil 2). Deri prik testinde çoklu aeroalerjen duyarlılığı ve dermografizm vardı. Genetik incelemede CFTR c.1897C > A heterozigot mutasyon saptandı; ter testinde Na 36,5 mmol/L idi. Klinik ve görüntüleme bulguları ile KF ilişkili hastalık düşünüldü. Seronegatif ABPA-HAM ve ağır eozinofilik astım tanılarıyla anti-IL-5 (mepolizumab) tedavisi başlandı.

Toraks BT

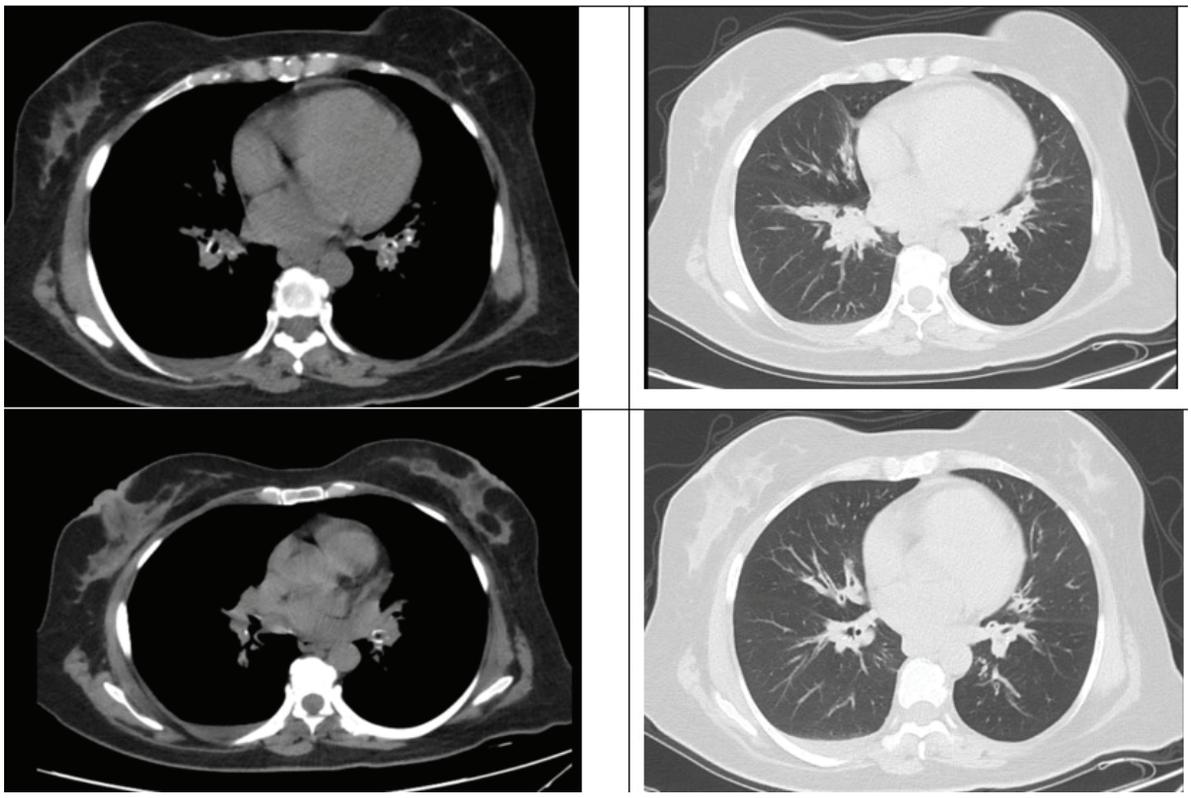

Solunum Fonksiyon Testi

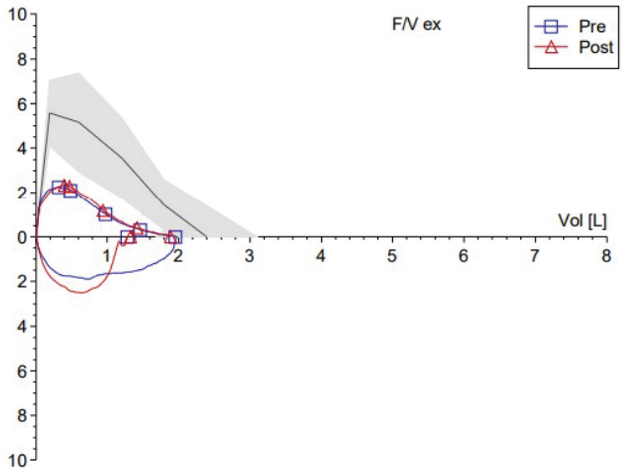

Tartışma-Sonuç: Serolojisi negatif olsa bile HAM varlığında ABPA/ABPM düşünülmeli; özellikle bronşektazi etiyolojisinde CFTR varyantları akılda tutulmalıdır. Steroidin sakıncalı olduğu seçilmiş olgularda biyolojik ajanlar, alevlenme yükünü azaltan etkili bir seçenek olabilir.

Anahtar Kelimeler: kistik fibrozis, yüksek atenüasyonlu mukus, ABPA

PS-068 Bronşektazide Etiyolojik Değerlendirmenin Klinik Sonuçlara Etkisi: Yaygın Değişken İmmün Yetmezlik

Merve Toprakoğlu Yalçın[1], Hatice Canan Hasanoğlu[2]

[1]Ankara Bilkent Şehir Hastanesi, Göğüs Hastalıkları Kliniği, Ankara, Türkiye.
[2]AYBÜ Tıp Fakültesi/ Ankara Bilkent Şehir Hastanesi, Göğüs Hastalıkları Kliniği, Ankara, Türkiye

Giriş-Amaç: Bronşektazi, tekrarlayan enfeksiyonlar ve kronik inflamasyon sonucunda gelişen, progresif bir akciğer hastalığıdır. Sık alevlenmeler ve tekrarlayan hastane yatışları ile seyreden olgularda etiyolojik faktörlerin araştırılması hastalık seyrini etkilemektedir. Primer immün yetmezlikler, bronşektazinin nadir ancak tedavi edilebilir nedenleri arasında yer almakta olup Common Variable Immunodeficiency (CVID), erişkin yaşta tanı alabilen en sık primer immün yetmezliktir.Tanının gecikmesi durumunda tekrarlayan enfeksiyonlar ve kalıcı akciğer hasarı ile sonuçlanabilmektedir. Biz bu olguda bronşektazili hastalarda etiyolojik değerlendirmede immün yetmezliklerin önemini vurgulamayı amaçladık

Olgu: Bilinen bronşektazi tanısı olan 50 yaşında erkek hasta; ateş, öksürük ve yeşil renkli balgam şikâyetleri ile acil servise başvurdu.Oda havası normoksemik olan hastanın posterior-anterior akciğer grafisinde bilateral perihiler ve alt zonlarda bronkovasküler yapılarda belirginleşme izlendi.Çekilen Toraks BT'de bronşektazi ile uyumlu bulgular saptandı; yer yer taşlı yüzük görünümü izlendi. Hasta, enfekte bronşektazi ön tanısı ile Göğüs Hastalıkları servisine yatırıldı. Hastanın anamnezi derinleştirildiğinde 7 yaşında pnömoni nedeniyle hastane yatışı olduğu ve mevcut bronşektazinin bu enfeksiyona bağlandığı, 10 yaşında pnömotoraks nedeniyle hastanede yattığı, çocukluk ve erişkin dönem boyunca sık üst solunum yolu enfeksiyonları geçirdiği ve tekrarlayan antibiyotik kullanımı öyküsü olduğu öğrenildi. Aile öyküsünde, iki halasını erken yaşta ani ölüm nedeniyle kaybettiği de öğrenildi. Fizik muayenesinde bilateral alt loblarda yaygın ral, servikal ve submandibular lenfadenopatiler ile splenomegali saptandı. Yapılan abdominal ultrasonografide hepatosplenomegali izlendi. Klinik ve fizik muayene bulguları doğrultusunda immün yetmezlikten şüphelenildi. Laboratuvar incelemelerinde IgG, IgA ve IgM düzeylerinin tamamı düşük olarak saptandı.Hastadan genetik inceleme planlanarak CVID paneli ve CFTR gen dizi analizi çalışıldı ve test sonuçları pozitif olarak raporlandı. Klinik, laboratuvar ve genetik bulgular doğrultusunda hastaya Common Variable Immunodeficiency (CVID) tanısı konuldu ve ayda bir kez intravenöz immünglobulin (IVIG) tedavisi planlandı.Yaygın lenfadenopati saptanan ve CVID zemininde değerlendirilen hastada lenfoma açısından biyopsi yapıldı; histopatolojik incelemede malignite lehine bulgu izlenmedi. Hastanın immün yetmezlik tanısı doğrultusunda tedavisi düzenlenerek taburcu edildi. Hasta halen poliklinik takibinde izlenmektedir.

Resim 1. Akciğer filmi.

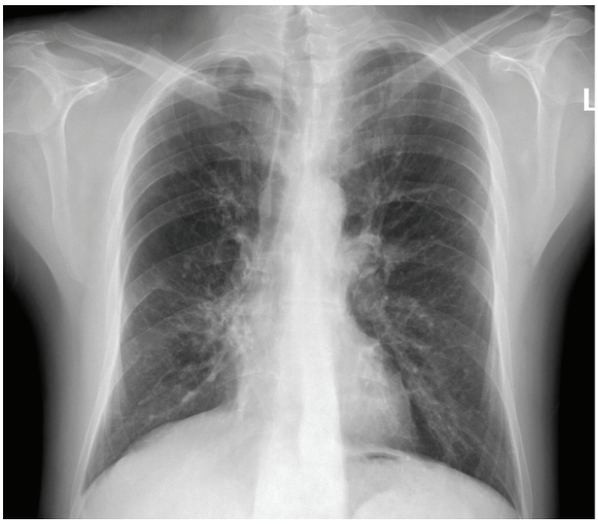

Resim 2. Toraks bt görüntüsü.

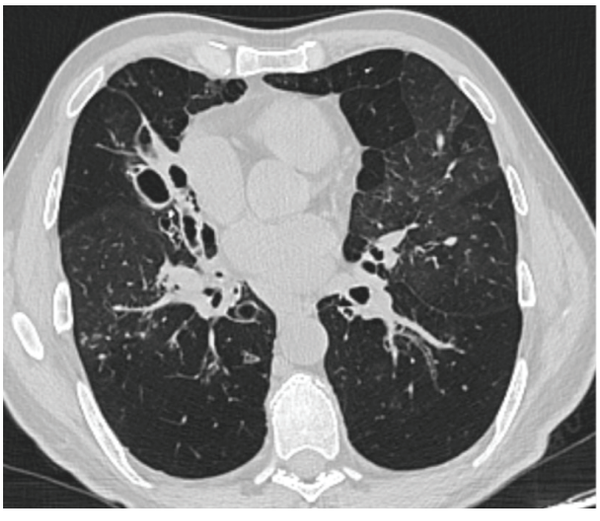

Tartışma-Sonuç: Sık alevlenmeler ve tekrarlayan enfeksiyonlar ile seyreden bronşektazi olgularında primer immün yetmezlikler mutlaka araştırılmalıdır. CVID'nin erken tanınması ve uygun immünglobulin replasman tedavisi, enfeksiyon sıklığını ve hastalık yükünü azaltarak klinik seyri olumlu yönde etkileyebilir. rOlgumuz, bronşektazili hastalarda etiyolojik araştırmanın klinik sonuçlar üzerindeki belirleyici rolünü göstermektedir

Anahtar Kelimeler: immün yetmezlik, bronşektazi, bağışıklık

PS-069 Tekrarlayan ve Persistan Pnömonilerde Primer İmmün Yetmezlik: Olgu Sunumu

Ayşe Kübra Arslan[1], Murat Kavas[1], Metin Keren[1], Elif Yorgancıgil[1], Kemal Berk Benlioğlu[1]

[1]Süreyyapaşa Göğüs Hastalıkları Ve Göğüs Cerrahisi EAH

Giriş-Amaç: Tekrarlayan ve tedaviye dirençli alt solunum yolu enfeksiyonları, altta yatan primer immün yetmezliklerin önemli bir göstergesi olabilir. Hipogamaglobulineminin eşlik ettiği yaygın değişken immun yetmezlik, erişkin yaşta tanı alabilen ve ciddi enfeksiyonlara yol açabilen bir immün yetmezlik tablosudur. Bu olguda, tekrarlayan pnömoni nedeniyle değerlendirilen ve yaygın değişken immun yetmezlik tanısı alan genç bir kadın hasta sunulmaktadır.

Olgu: 28 yaş kadın hasta, bilinen Hashimoto tiroiditi tanısı mevcut. Bir haftadır artan nefes darlığı ve halsizlik şikâyetleri ile tarafımıza başvurdu. Hastanın öyküsünde son iki yıldır sık grip benzeri enfeksiyonlar, öksürük ve balgam yakınmalarının olduğu öğrenildi. Posteroanterior akciğer grafisinde sağ alt zonda konsolide alan saptanması üzerine pnömoni tanısı ile yatırıldı. Hastaya 10 gün süreyle piperasilin-tazobaktam ve moksifloksasin tedavisi uygulandı. Tedaviye rağmen radyolojik konsolidasyonun devam etmesi üzerine toraks bilgisayarlı tomografi çekildi. Görüntülemede sağ akciğer orta lobda, içerisinde hava bronkogramları izlenen ve pnömoni ile uyumlu konsolide alan saptandı. Etiyolojiye yönelik ileri tetkiklerinde immünoglobulin düzeyleri IgA < 0.1 g/L, IgG < 0.75 g/L, IgM < 0.2 g/L ve total IgE < 20 IU/mL olarak bulundu. Anti-HIV, serum galaktomannan ve IGRA testleri negatifti. Kombine immünoglobulin düşüklüğü saptanması üzerine hasta Allerji ve İmmünoloji bölümüne konsülte edildi. Hastanın lenfosit alt gruplarında B hücre düşüklüğü ve unclass switching ve class switching memory b cell değerleri sıfır bulundu. Belirgin hipogamaglobulinemi nedeniyle IVIG tedavisi önerildi ve serviste intravenöz immünoglobulin tedavisi uygulandı. Taburculuk sonrası enfeksiyon hastalıkları tarafından haftalık arayla iki doz Depo Penisilin 2.4 MU intramüsküler önerildi.Başlangıçta tekrarlayan enfeksiyonlar nedenli fiberoptik bronkoskopi planlanan hastanın takiplerinde akciğer grafisinde regresyon izlenmesi üzerine işlem iptal edilerek immün yetmezlik tedavisi ile takibine devam edildi. Hasta halen Allerji ve İmmünoloji kliniğinde düzenli IVIG tedavisi ile izlenmektedir.

Tartışma-Sonuç: Bu olgu, persistan pnömoni ve tekrarlayan solunum yolu enfeksiyonları olan genç erişkin hastalarda primer immün yetmezliklerin mutlaka akılda tutulması gerektiğini vurgulamaktadır. Erken tanı ve uygun IVIG tedavisi ile enfeksiyon sıklığı ve morbidite azaltılabilir.

TORAX BT

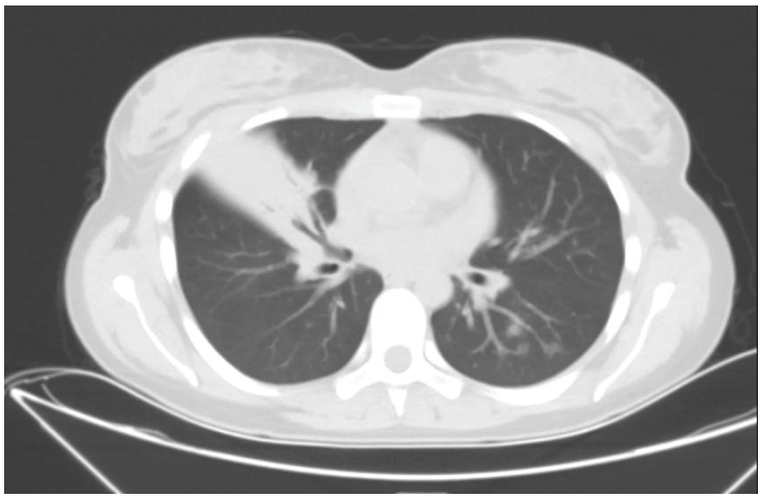

PA AKCİĞER GRAFİSİ

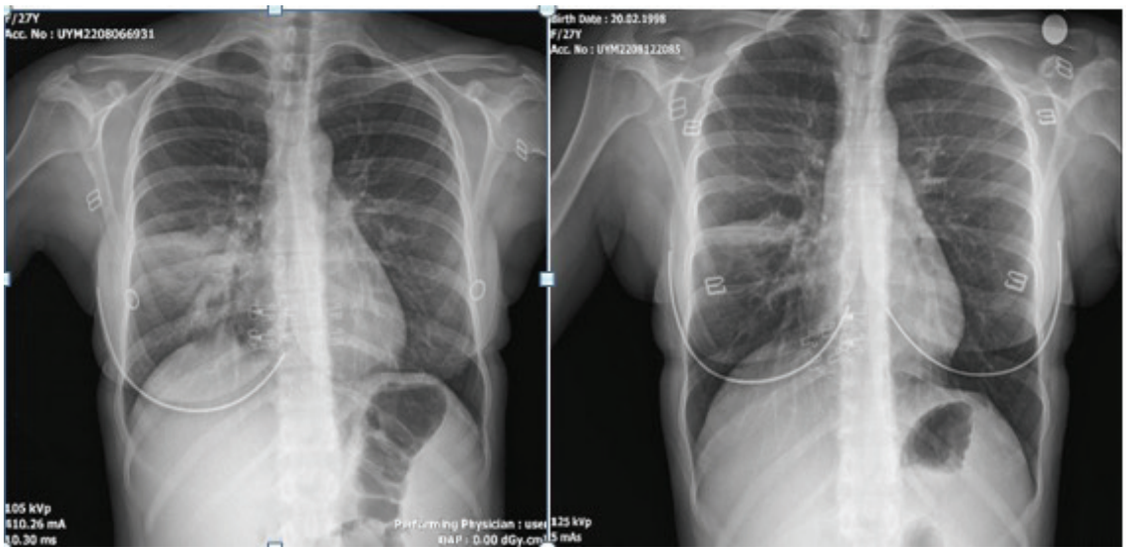

Anahtar Kelimeler: primer immün yetmezlik, pnömoni, tekrarlayan enfeksiyonlar, ıvıg, persistan pnömoni

PS-070 Oral Kortikosteroid Bağımlı Eozinofilik Ağır Astımda Benralizumab Tedavisi: Olgu Sunumu

Furkan Yapan[1], Kübra Işık[1], Şadan Soyyiğit[3], Emine Argüder[2]

[1]1 Ankara Bilkent Şehir Hastanesi Göğüs Hastalıklari Kliniği
[2]2 Ankara Yıldırım Beyazıt Üniversitesi Tıp Fakültesi Göğüs Hastalıkları AD
[3]Ankara Yıldırım Beyazıt Üniversitesi Tıp Fakültesi İmminoloji ve Allerji Hastalıkları AD

Giriş-Amaç: Ağır astım, yüksek doz inhale kortikosteroid ve uzun etkili beta agonist tedavilere rağmen semptom kontrolünün sağlanamadığı, sık alevlenmelerle seyreden ve önemli morbiditeye yol açan heterojen bir hastalıktır. Özellikle eozinofilik fenotipli ağır astım olgularında uzun süreli sistemik kortikosteroid kullanımı sık görülmekte olup, bu durum ciddi yan etki riski ve yaşam kalitesinde belirgin bozulma ile ilişkilidir. Son yıllarda hedefe yönelik biyolojik ajanlar, altta yatan inflamatuvar mekanizmaları baskılayarak hem alevlenme sıklığını azaltmakta hem de sistemik steroid ihtiyacını düşürmektedir. Bu olgu sunumunda, uzun süre sistemik steroid bağımlılığı gelişmiş eozinofilik ağır astım tanılı bir hastada benralizumab tedavisinin klinik etkileri sunulmuştur.

Olgu: Elli beş yaşında erkek hasta, 15 yıldır devam eden astım tanısı ile takip edilmekteydi. Öyküsünde 30 paket/yıl sigara öyküsü vardı ve hala devam etmekteydi. Mesleki öyküsünde uzun süre kaynakçılık yaptığı öğrenildi. Son iki yılda sık alevlenmeler nedeniyle sistemik oral kortikosteroid bağımlılığı gelişmiş, prednol dozu dönemsel olarak 4–16 mg/gün arasında değişmişti. İki yıl önce astım alevlenmesi nedeniyle hastane yatış öyküsü mevcuttu. Takiplerinde kan eozinofil sayıları geçmişte 1.70×10⁹/L olarak ölçülmüş, oral kortikosteroid tedavisi altında 0.70–0.80×10⁹/L düzeylerine baskılanmıştı. Toraks BT'de üst loblarda belirgin, sentrilobüler buzlu cam opasiteleri, mozaik atenüasyon ve hava hapsi alanları izlendi. Ayırıcı tanıda ANCA paneli, parazit incelemeleri, FOB ile fungal incelemeler negatif bulundu. Hastada ağır eozinofilik astım ön planda düşünülerek yüksek doz İKS/LABA ve LAMA tedavilerine rağmen semptom kontrolünün sağlanamaması nedeniyle 1 yıl önce benralizumab tedavisi başlandı. Tedavi sonrası klinik stabilizasyon ve alevlenme sıklığında azalma sağlandı.

Tablo 1. Oral kortikosteriod kullanmadan önceki SFT sonucu

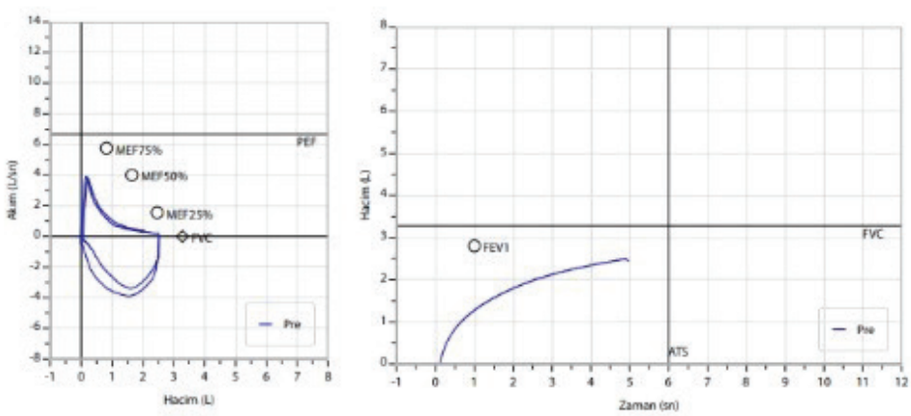

PRE		Ölçüm	Normal Aralık	Bekl.	%Beklenen	z score
FVC	L	**2,87**	2,57 - 3,99	3,28	87	-0,96
FEV1	L	**1,40**	2,18 - 3,43	2,80	50	-3,70
FEV1/FVC%	%	**48,7**	68,1 - 89,5	78,8	62	-4,62
PEF	L/s	**3,88**	5,19 - 8,16	6,67	58	-3,11
FEF25-75%	L/s	**0,70**	1,82 - 4,62	3,22	22	-2,97
FEV6	L	**0,00**	3,01 - 4,51	3,76	0	-8,24

Tablo 2. Oral Kortikosteroid altında SFT sonucu

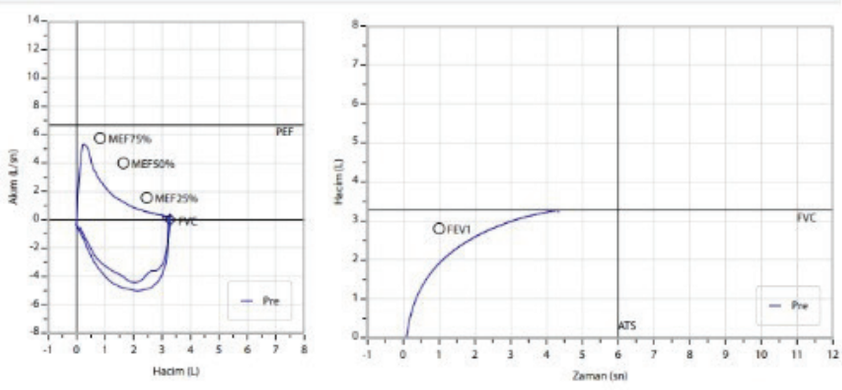

PRE

		Ölçüm	Normal Aralık	Bekl.	%Beklenen	z score
FVC	L	**3,27**	2,57 - 3,99	3,28	100	-0,02
FEV1	L	**1,98**	2,18 - 3,43	2,80	71	-2,16
FEV1/FVC%	%	**60,6**	68,1 - 89,5	78,8	77	-2,80
PEF	L/s	**5,32**	5,19 - 8,16	6,67	80	-1,51
FEF25-75%	L/s	**1,13**	1,82 - 4,62	3,22	35	-2,46
FEV6	L	**0,00**	3,01 - 4,51	3,76	0	-8,24

Sistem QC Pre: A B C **D** E F Zor Geçiş Operatör QC Pre: A B C D E F

Yorum:

Tartışma-Sonuç: Eozinofilik fenotipli, steroid bağımlı ağır astım hastalarında biyolojik ajan tedavileri hastalık kontrolünü artırmakta ve sistemik steroid ihtiyacını azaltmaktadır. Bu olgu, kompleks klinik ve radyolojik bulgularla seyreden ağır astımda benralizumab tedavisinin etkinliğini göstermektedir.

Anahtar Kelimeler: Astım, Eozinofilik Astım, Astımda Biyolojik Ajan, Benralizumab

PS-071 Hiper IgE (JOB) Sendromlu Hastada Pulmoner Emboli: Genetik Trombofili Eşliğinde Nadir Bir Olgu

Mazlum Dursun[1], Şeyma Özden[1], Fatma Merve Tepetam[1], Fatma Terzioğlu Şahin[1]

[1]Süreyyapaşa Göğüs Hastalıkları ve Göğüs Cerrahisi Eğitim ve Araştırma Hastanesi

Giriş-Amaç: Hiper IgE (Job) Sendromu (HİES), nadir görülen primer immün yetmezliklerden biridir ve tekrarlayan cilt ve akciğer enfeksiyonları, pnömotoseller, kemik anomalileri ve yüksek serum IgE düzeyleri ile karakterizedir. Bu hastalarda kronik inflamasyon, enfeksiyonlar ve immün globülin tedavisi tromboembolik komplikasyonlara yatkınlık oluşturabilmektedir. Pulmoner emboli (PE), HİES'te nadir bildirilen ancak mortal seyredebilme potansiyeli olan bir komplikasyondur.

Olgu: Hiper IgE (Job) Sendromu tanısı ile takip edilen genç erkek hasta, yenıdogan dönemınden itibaren rekurren kaşıntılı püstüler staf dermetıtı, tekrarlayan cilt altı abseler, tekrarlayan pnömatosel ve akciğer absesi, spontan kemık frakturlerı ve cocukluk cagından ıtıbaren serum IgE > 2000 IU/mL olması nedenıyle tetkık edılmıs, stat-3 eksıklıgıne bağlı hıper IgE olarak tanı almıs, mutasyon analızı + saptanmıs. 5 yaşından beri, 20 yıldır IVIG kullanıyor, 1 yıl önce SCIG almaya başlamış. Hastanın fizik muayenesinde kaba yüz görünümü, yüksek damak mevcut olup ayrıca yaygın cilt lezyonları mevcut. Hasta göğüs ağrısı şikayetiyle acil servise başvurmuş. Hastada PE düşünülüp tetkik edilmiş. Hastaya bakılan EKO'da: triküspit kapak yetersizliği hafif (sPAP:27) sağ kalp boşlukları dilate, alt ekstremite venöz doopler USG: Solda akut DVT ile uyumlu bulgular, Pulmoner BT anjiografide: sağ ana pulmoner arter ve her iki akciğer alt lob segmenter arterlerde emboli ile uyumlu dolum defektleri izlenmiş. Hasta yatırılarak antikoagülan tedavi olarak rıvaroksaban(xarelto) verilmiş. Taburculuk sonrası tarafımıza başvuran hastaya PE etyolojisinin araştırılması amacıyla trombofili paneli çalışıldı. Genetik Trombofili Sonuçları: F2(Protrombin G20210A): Heterozigot, F5 Leiden(G1691A/R506Q): Heterozigot, MTHFR(C677T): Heterozigot, PAI-1(4G/5G): Normal, F13(V34L): Normal. Birden fazla heterozigot trombofili mutasyonunu saptanan hastaya uzatılmış antikoagülan tedavi kararı verildi.

Kaba yüz görünümü

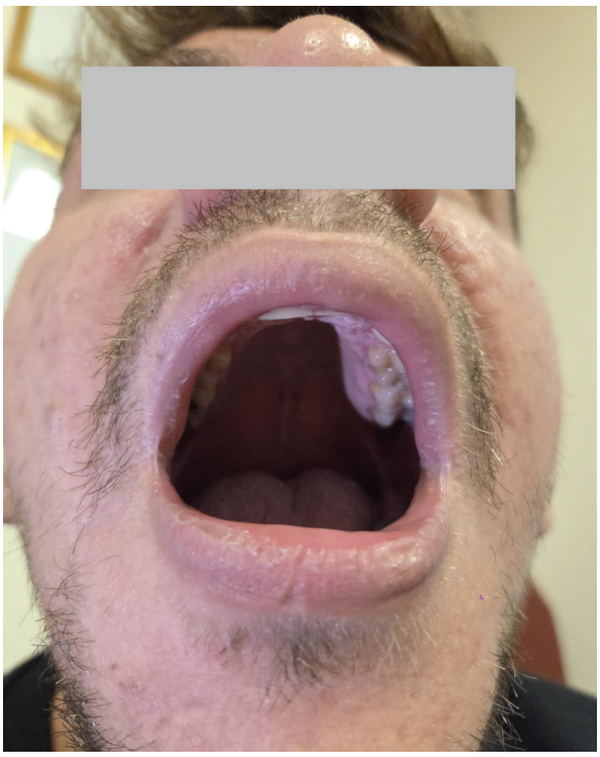

Yüksek arklı damak, kalın dudaklar, asimetrik ve kaba yüz hatları

BT kesiti

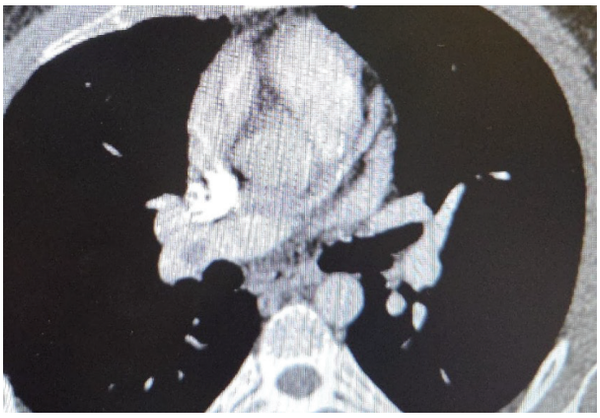

sağ ana pulmoner arterde emboli ile uyumlu dolum defekti

Tartışma-Sonuç: Hiper IgE Sendromu, enfeksiyonlar ve inflamasyonla seyreden kronik bir hastalıktır. Süregelen inflamatuar süreç, damar endoteli aktivasyonu ve enfeksiyonlara bağlı hiperkoagülabilite tromboembolik olaylara zemin hazırlayabilir. Ayrıca immün globülin tedavisinin de nadiren tromboz riskini artırdığı bilinmektedir. Bu olguda, birden fazla heterozigot trombofili mutasyonunun birlikte bulunması, pulmoner emboli gelişimini açıklayan güçlü bir etyolojik faktör olarak değerlendirilmiştir. Literatürde HİES ile birlikte genetik trombofili birlikteliği oldukça nadirdir ve sınırlı sayıda olgu bildirimi mevcuttur. HİES olan hastalarda PE nadir ancak ciddi bir komplikasyondur. Tromboembolik olay gelişen HİES hastalarında genetik trombofili mutlaka araştırılmalıdır. Bu olgu, primer immün yetmezlik+genetik trombofili birlikteliğinin tromboz riskini anlamada önemli bir örnektir. Uzun süreli antikoagülan tedavi ve multidisipliner takip hayati önem taşımaktadır.

Anahtar Kelimeler: Hiper IgE Sendromu, Job Sendromu, Pulmoner Emboli, Trombofili

PS-072 Bronşektazi ile Gelen Tanısal İpucu: Primer İmmün Yetmezlik Olgusu

Dilara Şevval SAĞLIK[1], Saltuk Buğra KAYA[1]

[1]İnönü Üniversitesi Tıp Fakültesi Göğüs Hastalıkları Anabilim Dalı

Giriş-Amaç: Yaygın değişken immün yetmezlik antikor eksikliği ile seyreden hastalık grubudur. Antikor eksikliğinden dolayı tekrarlayan enfeksiyonlar, immündisregülasyon veya malignite ile kendini belli eder. Enfeksiyonlar daha çok sinopulmoner enfeksiyonlar ve üst solunum yolu enfeksiyonları şeklinde görülür. Hastalığın belirtileri erken yaşlarda ortaya çıkabildiği gibi puberte sonrasında da ortaya çıkabilir. Her iki cinste de görülebilir. Genetik mutasyonlar tanımlanmasına rağmen mekanizması ve genetik geçiş şekli tam olarak aydınlatılamamıştır.Bronşektazi, özellikle genç erişkin hastalarda saptandığında, kronik ve tekrarlayan enfeksiyonların bir sonucu olabileceği gibi, tanı konmamış immün yetmezliğin önemli bir radyolojik ipucu olarak da değerlendirilmelidir. Bu olgu, çocukluk çağından itibaren süregelen enfeksiyon öyküsü, bronşektazi varlığı ve immünolojik anormallikleri ile göğüs hastalıkları pratiğinde erken farkındalığın tanı ve prognoz üzerindeki belirleyici rolünü vurgulamayı amaçlamaktadır.

Olgu: 31 yaş kadın hasta 20 gündür süren öksürük ve koyu renkli balgam şikayeti ile polikliniğimize başvurdu. 2 hafta oral antibiyoterapi almasına rağmen şikayetlerinde gerileme olmadı. Sık enfeksiyon geçirme ve sık antibiyotik kullanım öyküsü mevcut. Çocukluktan beri yılda 2-3 kez tekrarlayan pnömoni öyküsü var. Enfeksiyonlar akciğerle sınırlı olmayıp KBB bölümü tarafından otit sebebiyle takip ediliyor. Anne baba arasında akrabalık yok fakat aynı köyde yaşıyorlar. Vefat eden kardeşi yok. Babasının böbrek hastalığından vefat ettiğini ifade etti. Sık enfeksiyon geçirme öyküsü ve toraks BT'de bronşektazi tespit edilen hasta immün yetmezlik açısından değerlendirildi. IGG, IGG2 düşük, IGA normal, IGM değeri ise düşük olarak saptandı. Yapılan flow tetkiklerinde CD4/CD8 oranı 0.8 olarak sonuçlandı. Lenfosit dağılımı oransal olarak bozuk ancak sayısal olarak normaldi.CD19 ve CD20 sayısı normaldi. Bu tetkikler sonucunda hasta yaygın immün yetmezlik ön tanısıyla genetik polikliniğine yönlendirildi.

toraks bt kesitleri

Toraks BT'de bronşektazi kesitleri

Toraks BT kesitleri

Toraks BT'de bronşektazi kesitleri

Hastanın İmmünolojik ve Lenfosit Alt Grup Sonuçları

Tetkik	Sonuç	Birim	Referans Aralığı	Yorum
IgG (Total)	6,06	g/L	7–16	Düşük
IgG1	5,4	g/L	1,21–12,58	Normal
IgG2	1,66	g/L	1,69–7,86	Düşük
IgG3	0,09	g/L	0,111–0,85	Düşük
IgG4	0,1	g/L	0,03–2,01	Normal
IgA	76	mg/dL	65–421	Normal
IgM	7	mg/dL	33–293	Düşük
CD3 (%)	80,1	%	—	Normal
CD4 (%)	36,2	%	—	Düşük-normal
CD8 (%)	45,5	%	—	Artmış
CD4/CD8 Oranı	0,8	—	>1	Düşük
CD16 (%)	12,8	%	—	Normal
CD19 (%)	11,2	%	—	Normal
CD20 (%)	11,3	%	—	Normal
Lenfosit Kapısı	%13,8	—	—	Oransal dağılım bozuk

Tartışma-Sonuç: Bu olgu, genç erişkin bir hastada tekrarlayan solunum yolu enfeksiyonları ve bronşektazi birlikteliğinin, sekonder nedenler dışlandıktan sonra primer immün yetmezlik açısından mutlaka değerlendirilmesi gerektiğini göstermektedir. Uygun antibiyotik tedavisine rağmen enfeksiyonların devam etmesi ve çocukluk çağından itibaren süregelen enfeksiyon öyküsü, tanısal yaklaşımda kritik uyarı bulgularıdır.Bronşektazi etiyolojileri düşünüldüğünde özellikle ülkemiz gibi akraba evliliğinin yoğun olduğu bölgelerde primer immün yetmezlik sendromları etiyolojik faktör olarak akla gelmelidir. Bronşektazi etiyolojide ilk sırada immündisregülasyon sonucu ortaya çıkan konnektif bağ doku hastalıklarına bağlı gelişse de romatolojik hastalıkların etiyolojisinde dahi primer immün yetmezlik olabileceği unutulmamalıdır. Bu nedenle bronşektazi nedeniyle polikliniğe başvuran hastaların en azından bir kez immünglobulin seviyelerinin ölçülmesi önerilir.

Anahtar Kelimeler: Bronşektazi, primer immün yetmezlik, tekrarlayan enfeksiyonlar.

PS-073 Astımlı Hastada Nadir Bir Tanı: Allerjik Bronkopulmoner Aspergillozis Olgusu

Mustafa Kılıç[1], Begümay Şimşir[1], Burcu Öztürk Şahin[1], Yakup Arslan[1], Deniz Doğan[1], Nesrin Öcal[1], Cantürk Taşçı[1]

[1]SBÜ Gülhane Eğitim ve Araştırma Hastanesi, Ankara

Giriş-Amaç: Allerjik Bronkopulmoner Aspergillozis(ABPA), genellikle astım/kistik fibrozis zemininde gelişen, Aspergillus türlerine karşı oluşan hipersensitivite reaksiyonu sonucu ortaya çıkan inflamatuvar akciğer hastalığıdır. Klinik ve radyolojik bulgularının pnömoni, tüberküloz ve eozinofilik akciğer hastalıkları ile karışabilmesi tanıyı geciktirebilmektedir. Bu sunumda, solunumsal semptomlar ve belirgin eozinofili ile başvuran hastada ABPA tanısına giden süreç sunulmuştur.

Olgu: Yirmi sekiz yaşında erkek hasta, geceleri uykudan uyandıran öksürük ve sarı renkli balgam şikâyetleriyle başvurdu.Özgeçmişinde astım tanısı olduğu, inhale kortikosteroid+uzun etkili beta agonist tedavisi kullandığı öğrenildi. Fizik muayenesinde patolojik bulguya rastlanmadı.Akciğer grafisinde sol akciğer üst zonda ve sağ akciğer alt zonda dağınık yerleşimli opasite artışları izlendi.(Resim-1) Laboratuvar incelemelerinde akut faz reaktanlarında yükseklik ve periferik eozinofili(EOS:2,26) saptandı.Pnömoni ve tüberküloz ön tanılarıyla kinolon dışı antibiyotik planlanarak hasta yatırıldı.Toraks tomografisinde; sol üst lobdan lingulaya kadar uzanan, sağ akciğerde orta lob ve alt lob superior segmentlerde tomurcuklu dal görünümü ve mikronodüler infiltrasyon alanlarıyla birlikte yer yer bronşektazik değişiklikler izlendi.(Resim-2)Ardışık üç balgam örneğinde ARB negatif saptandı.Hastanın özgeçmişinde, beş yıl önce de periferik eozinofil yüksekliği olduğu görüldü.Total IgE düzeyi 2000 IU/mL üzerinde ölçülen ve eozinofilisi devam eden hasta için alerji-immünoloji, hematoloji konsültasyonları istendi. Solunum fonksiyon testinde obstrüksiyon saptandı.Eozinofili etyolojisine yönelik yapılan periferik yayma, kemik iliği biyopsisiyle eozinofil artışı doğrulandı. Paraziter hastalıklar, malignite, romatolojik, dermatolojik hastalıklar yapılan tetkiklerle dışlandı.Çalışılan spesifik IgE testlerinde yükseklik saptandı.Bronkoskopi ile alınan bronkoalveoler lavaj örneğinde Aspergillus üremesi saptandı.Mevcut klinik, laboratuvar ve radyolojik bulgular ışığında hastaya Allerjik Bronkopulmoner Aspergillozis(ABPA) tanısı konuldu.Sistemik kortikosteroid(0,5–1 mg/kg/gün) ve itrakonazol tedavisi başlandı.Tedavi sonucunda dramatik klinik yanıt alındı, eizonifilisi geriledi.(EOS:0,05) PAAG'de Bilateral sol akciğerde belirgin regresyon izlendi.(Resim-1)

Resim-1

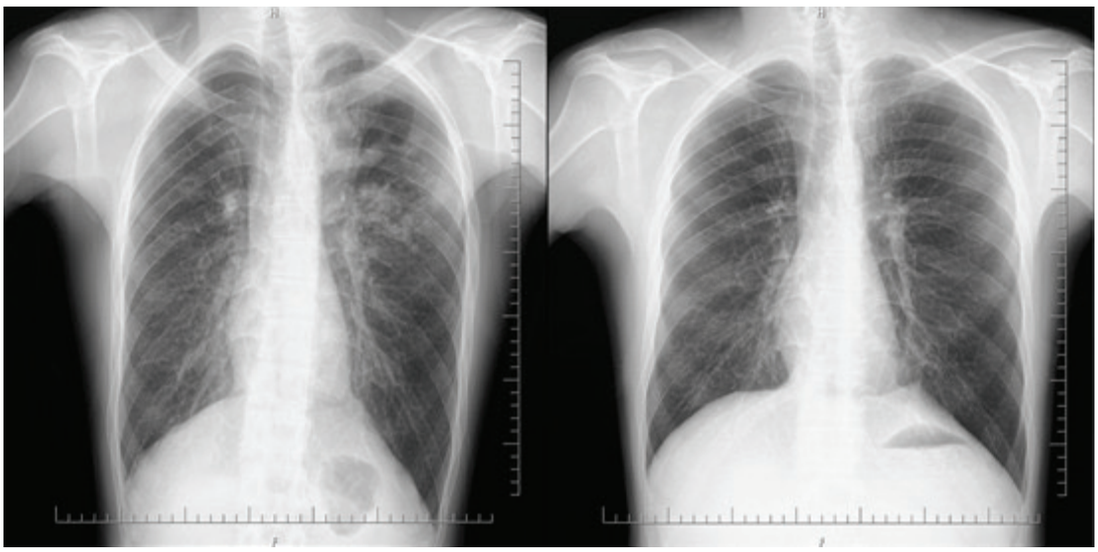

öncesi-sonrası

Resim-2

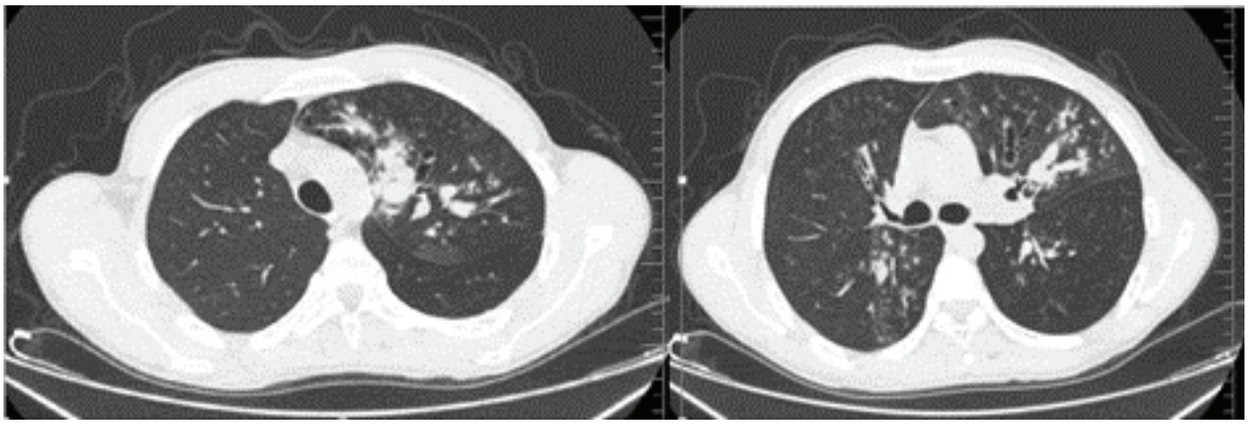

Tartışma-Sonuç: ABPA, astımlı hastalarda kontrolsüz semptomlar, pulmoner infiltratlar ve eozinofili varlığında mutlaka akılda tutulması gereken bir tablodur.Bu olguda ABPA'nın klinik ve radyolojik olarak enfeksiyonları taklit edebilmesine tipik bir örnek oluşturmaktadır.Total IgE yüksekliği, uzun süredir olan eozinofili, santral bronşektazi varlığı ve Aspergillus'a karşı gelişen immün yanıt, tanının desteklenmesinde belirleyici olmuştur.Erken tanı ve uygun tedaviyle kalıcı bronşektazi ve fibrotik değişikliklerin önlenmesi mümkündür.APBA; astım/KKF öyküsü olan hastada Aspergillus'a duyarlanma, yüksek total IgE, eozinofili ve santral bronşektazi saptanmasıyla tanının konulur, tedavide sistemik kortikosteroid±antifungal verilmektedir.Astım öyküsü olan, eozinofili ve tekrarlayan pulmoner infiltrasyonlarla başvuran hastalarda ABPA ayırıcı tanıda mutlaka düşünülmelidir.Erken tanı ve uygun tedavi yaklaşımı, hastalığın ilerleyici akciğer hasarına yol açmasını önleyebilir.

Anahtar Kelimeler: Allerjik Bronkopulmoner Aspergillozis, Astım, Bronşektazi, Eozinofili

PS-074 Besin Alerjilerinin Erişkinlerdeki Klinik Seyri: Retrospektif Tek Merkez Deneyimi

Özge Atik[1]

[1]Van Eğitim Araştırma Hastanesi

Giriş-Amaç: Besin alerjisi bağışıklık sisteminin genellikle bazı besin proteinlerine (örn. profilin, ovalbumin, serum albümin) karşı geliştirdiği anormal reaksiyonlar sonucunda ortaya çıkmaktadır. En sık görülen besin alerjileri süt, yumurta, soya, kabuklu deniz ürünleri, ağaç fıstıkları (örn., fındık, ceviz) yer fıstığı ve buğday proteinlerine karşı gelişmektedir. Besinlere karşı alerjik reaksiyon, bağışıklık sisteminin bir elemanı olan immünoglobulin E (IgE) antikorunun aracılığı ile gelişebilmektedir. Başlangıçta karın ağrısı, ishal, ciltte döküntü, solunum bozukluğu görülen alerji vakalarının, ilerleyen aşamalarında anafilaksiye rastlanabilmektedir. Alerjenin oral yolla alınması sonucunda, anafilaktik şok belirtileri genellikle iki saat içerisinde ortaya çıkar. Besin alerjisinde, alerjik reaksiyonlar daha kısa sürede gelişebilmekte ve çok kısa sürede gelişen alerji durumları daha da şiddetli olmaktadır. Bu çalışmada immünoloji ve alerji kliniğine besin tüketimi sonrası anafilaksi öyküsü olan ve adrenalin otoenjektör reçete edilen hastaların analizini yapmak istedik.

Gereç ve Yöntem: Araştırma kapsamında Van Eğitim Araştırma hastanesi Alerji ve İmmunoloji Kliniği'ne başvuran anafilaksi tanılı hastaların retrospektif olarak demografik, laboratuar değerleri kaydedildi.

Bulgular: Total olarak anafilaksi-anafilaktik şok tanısı alan 18 hasta değerlendirilmiştir. Taramaya alınan hastaların mean yaş değeri 32 ±10 olup, % 72.2'si kadın hastalardan oluşuyordu. Hastaların; 5'i (% 27.8) kuruyemiş, 4'ü (% 22.2) kırmızı et, 4'ü (% 22.2) paketli gıdalar (katkı maddesi içeren), 3'ü (% 16.6) tavuk eti, 1'i (% 0.5) balık, 1'i (% 0.5) acı biber tüketimi sonrası anafilaksi öyküsü vardı. 4 (%22.2) hastada ek hastalık olarak astım mevcuttu. 6 (%33.3) hasta ek ilaç alerjisi vardı. Anafilaksi öykülerine bakıldığında 8'inde (%44.4) cilt tutulumu eşlik ediyordu. 12 (%66.7) hastada uvula ödemi, 9 (%50) hastada dispne, 6 (%33.3) hastada hipotansiyon mevcuttu. Median triptaz seviyesi 4.7 (4.8) µg/L, median total Ig E düzeyi 85 (163) KU/L olarak hesaplandı. Hastaların 2'sinde triptaz seviyesi 11.4 üstünde olduğu için (sırasıyla 50 µg/L, 59 µg/L) mastositoz açısından Ckıt d816 v mutasyonu istendi ve negatif görüldü. Tüm hastalara tekrar anafilaksi riski açısından adrenalin otoenjektör reçete edildi.

Tablo 1: Hastaların demografik, klinik ve laboratuar özellikleri

	Toplam hasta sayısı n:18
Yaş mean ±SD	32 ±10
Cinsiyet kadın n (%)	13 (72.2)
Triptaz, µg/L median (IQR)	4.7 (4.8)
Total Ig E KU/L median (IQR)	85 (163)
Ek hastalık	
Astım n (%)	4 (22.2)
İlaç alerjisi n (%)	6 (33.3)
NSAİ	2 (11.1)
Antibiyotik	2 (11.1)
Demir preparatları	1 (5.5)
Vitaminler	1 (5.5)
Anafilaksiye neden olan besinler n (%)	
Kuruyemiş	5 (27.8)
Kırmızı et	4 (22.2)
Paketli gıdalar (katkı maddesi içeren)	4 (22.2)
Tavuk eti	3 (16.6)
Balık	1 (0.5)
Acı biber	1 (0.5)
Anafilaksi reaksiyon n (%)	
Cilt tutulumu	8 (44.4)
Uvula ödemi	12 (66.7)
Dispne	9 (50)
Hipotansiyon	6 (33.3)

IgE: İmmunglobulin e NSAİ: Nonsteroid antiinflamatuar ilaçlar SD: Standart deviasyon
IQR:Çeyrekler arası aralık

Tartışma-Sonuç: Bu çalışma, erişkin bireylerde besin alerjisine bağlı gelişen anafilaksinin, çeşitli gıda gruplarıyla ilişkili olabileceğini ortaya koymuştur. Özellikle kuruyemiş, kırmızı et ve katkı maddesi içeren paketli gıdalar gibi yaygın tüketilen besinlerin, erişkinlerde yaşamı tehdit edebilecek alerjik reaksiyonlara yol açtığı görülmüştür. Bu durum, erişkin yaş grubunda besin kaynaklı anafilaksilerin tanı ve yönetiminde klinik farkındalığın artırılması gerekliliğini vurgulamaktadır.

Anahtar Kelimeler: anafilaksi, besin alerjisi, gıda alerjisi, kuruyemiş alerjisi, anafilaktik şok

PS-075 Kritik Hastada Nüks Morgagni Hernisinin Acil Cerrahi Yönetimi

Murat Kılıç[1], Merve Bıyıklı[1]

[1]İnönü Üniversitesi Turgut Özal Tıp Merkezi Göğüs Cerrahisi

Giriş-Amaç: Morgagni hernisi, konjenital diyafragma hernilerinin %2-4'ünü oluşturan nadir bir anomalidir. Defekt, diyafragmanın sternal ve kostal tutunma noktaları arasındaki sternokostal üçgende (Morgagni forameni) meydana gelir. Olguların %90'ı sağ tarafta lokalizedir. Erişkinlerde tanı genellikle rastlantısal olarak konur veya nonspesifik solunum ve gastrointestinal semptomlarla başvurulur.Morgagni hernisi kronik solunum yetmezliğinin nadir ancak düzeltilebilir bir nedenidir. Herniye olan abdominal organların toraksa yer değiştirmesi, akciğer hacmini azaltarak ventilasyon-perfüzyon dengesizliğine ve hiperkapnik solunum yetmezliğine yol açabilir. Cerrahi onarım, asemptomatik olgularda bile bağırsak obstrüksiyonu ve strangülasyon riskini önlemek için önerilmektedir.Yüksek komorbiditeli ve kritik hastalarda cerrahi tedavi kararı, perioperatif risklerin dikkatli değerlendirilmesini gerektirir. Çalışmamızda multipl komorbidite ve yakın zamanda geçirilmiş serebrovasküler olay öyküsü olan, entübasyon eşiğindeki kritik bir hastada nüks Morgagni hernisinin başarılı cerrahi tamirini sunuyoruz.

Olgu: Yetmiş dört yaşında, oksijen bağımlı kadın hasta, daha önce Morgagni hernisi nedeniyle opere edilmişti. Beyinde laküner infarkt saptanması üzerine antitrombolitik tedavi başlanmış ve 4. günde taburcu edilmişti. Taburculuk sonrası devam eden solunum problemleri nedeniyle kliniğimize başvurdu.Hastanın özgeçmişinde kalp yetmezliği ve diabetes mellitus bulunmaktaydı. Laboratuvar incelemesinde troponin 96 ng/L, NT-proBNP 2252 pg/mL olarak saptandı. Kan gazında pH normal sınırlarda, PCO2 56,6 mmHg, PO2 41 mmHg, HCO3 42,1 mEq/L olarak ölçüldü. Bu bulgular kronik tip 2 (hiperkapnik) solunum yetmezliği ve metabolik kompansasyonla uyumluydu. Akciğer grafisinde sağ hemitoraksta omentum ve bağırsak anslarının toraksa herniye olduğu izlendi. Hasta, yüksek kardiyak biyobelirteçler, hiperkapnik solunum yetmezliği ve yakın zamanda geçirilmiş serebrovasküler olay nedeniyle entübasyon sınırında kritik durumda değerlendirildi. Medikal stabilizasyon sağlandıktan sonra cerrahi tedavi planlandı. İntraoperatif diyafragmanın herniye olduğu, omentum ve bağırsakların toraksa geçtiği görüldü. Herni kesesi açıldı ve içerisindeki omentum ile bağırsak ansları görüldü. Kese tamamen serbestleştirildi. Anterior yüzdeki diyafragmatik açıklıktan omentum ile tüm batın organları batına redükte edildi. Diyafragmatik defekt tamir edildi ve üzerine dual mesh yerleştirildi. Postoperatif komplikasyon izlenmedi ve 10. günde şifa ile taburcu edildi. Takiplerinde oksijen ihtiyacının belirgin şekilde azaldığı ve günlük ihtiyaçlarını karşılayabilir duruma geldiği görüldü.

Hastanın preoperetif, intraoperatif ve postoperatif görüntüleri

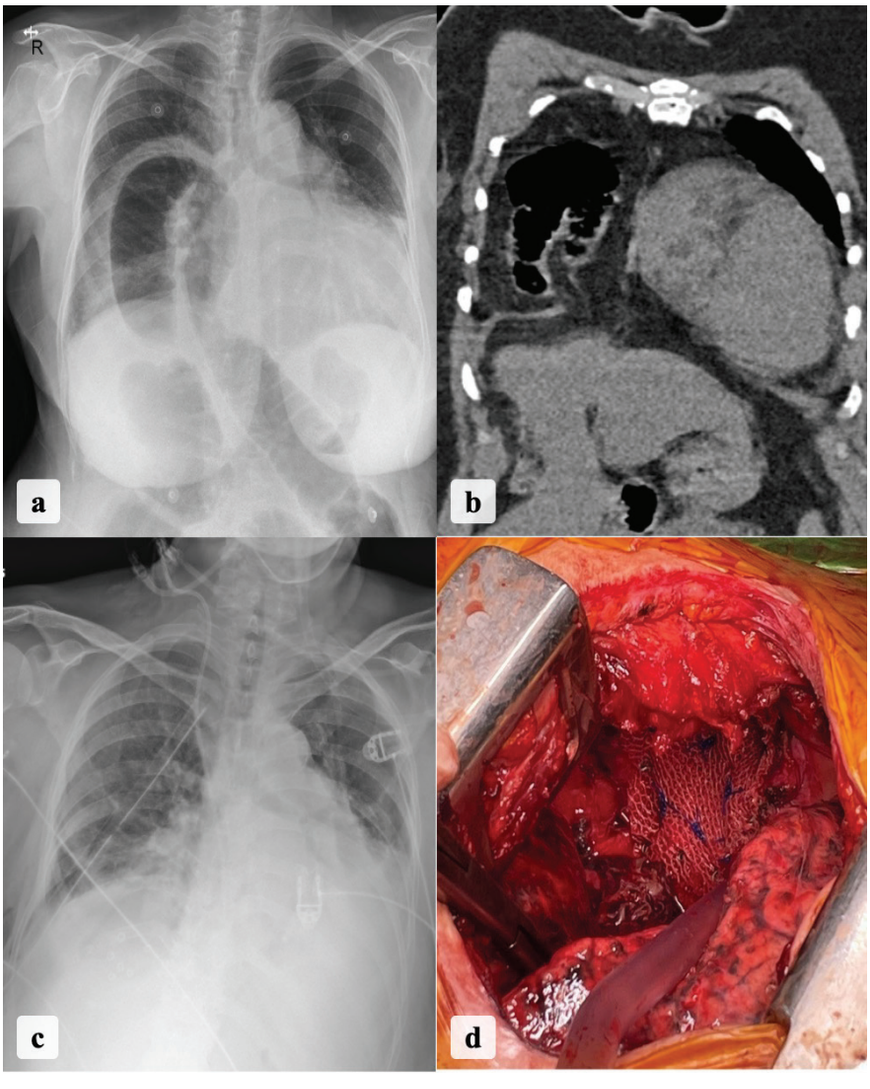

Resim a: Hastanın preoperatif posteroanterior akciğer grafisi Resim b: Hastanın preoperatif koronal kesit tomografik toraks görüntüsü Resim c: Hastanın postoperatif posteroanterior akciğer grafisi Resim d: Hastanın intraoperatif görüntüsü

Tartışma-Sonuç: Morgagni hernisi, kronik hiperkapnik solunum yetmezliğinin düzeltilebilir nedenlerinden biridir. Herninin redüksiyonu ve diyafragmanın tamiri, akciğer hacminin artmasını sağlayarak alveoler ventilasyonu düzeltir. Nüks olgularında mesh ile güçlendirilmiş onarım, nüks riskini azaltmak için önerilmektedir. Bu olgu dikkatli perioperatif yönetim ile yüksek riskli hastaların bile başarıyla tedavi edilebileceğini göstermektedir

Anahtar Kelimeler: Morgagni hernisi, Nüks diyafragma hernisi, Hiperkapnik solunum yetmezliği

PS-076 Travma Sonrası Hipokseminin Nadir Bir Nedeni: Tibia Kırığına Bağlı Yağ Emboli Sendromu

Rana Akansu[1], Nur Aleyna Yetkin[1], Bilal Rabahoğlu[1], Burcu Baran[1], Nuri Tutar[1], İnci Gülmez[1], Fatma Sema Oymak[1]

[1]Erciyes Üniversitesi Tıp Fakültesi Göğüs Hastalıkları

Giriş-Amaç: Yağ embolisi sendromu (Fat Embolism Syndrome, FES), sistemik dolaşıma giren yağ globüllerinin özellikle pulmoner mikrodolaşımı etkilemesi sonucu gelişen, nadir ancak potansiyel olarak yaşamı tehdit eden bir klinik tablodur. En sık uzun kemik kırıkları sonrası ortaya çıkmakta olup; akut hipoksemi, nörolojik bulgular ve peteşiyal döküntü ile karakterizedir. Klinik bulgular genellikle travmadan sonraki 24–72 saat içinde gelişir. Toraks bilgisayarlı tomografide (BT) yaygın buzlu cam opasiteleri ve "crazy paving" paterni izlenebilir ve bu görünüm sıklıkla ARDS ve enfeksiyöz pnömonilerle karışabilir. Bu nedenle FES, travma sonrası gelişen akut solunum yetmezliğinde ayırıcı tanıda mutlaka akılda tutulmalıdır. Bu olgu sunumunda, tibia kırığı sonrası gelişen yağ embolisi sendromuna bağlı pulmoner tutulumun klinik ve radyolojik özellikleri tartışılmaktadır.

Olgu: Elli üç yaşında, bilinen ek hastalığı olmayan erkek hasta; tibia cisim kırığı ve lateral malleol kırığı nedeniyle opere edilmiş, implant enfeksiyonu nedeniyle ikinci kez cerrahi geçirmişti. Postoperatif dördüncü günde ani gelişen hipoksemi nedeniyle değerlendirilmiş, oda havasında oksijen satürasyonu %70 olarak ölçülmüştü. Fizik muayenede takipne, bilateral raller ve göğüs ön yüzde peteşiyal döküntüler saptandı. Arter kan gazında PaO_2 48 mmHg idi. Hasta, akut hipoksemik solunum yetmezliği tablosu ve ARDS ayırıcı tanısıyla göğüs hastalıkları yoğun bakım ünitesine yatırıldı. Toraks BT'de her iki akciğerde yaygın buzlu cam opasiteleri ve interlobüler septal kalınlaşmalarla uyumlu crazy paving paterni izlendi. Hasta yüksek akımlı nazal oksijen (high-flow nasal oxygen, HFNO) desteği ile yakın izleme alındı. Enfeksiyöz etiyoloji dışlandıktan sonra uygulanan yoğun bakım destek tedavisi ile 4–5 gün içinde oksijen ihtiyacında, klinik ve radyolojik bulgularda belirgin düzelme sağlandı Klinik, radyolojik ve Gurd–Wilson kriterleri doğrultusunda yağ embolisi sendromu tanısı kabul edildi.

OLGU TOMOGRAFİSİ

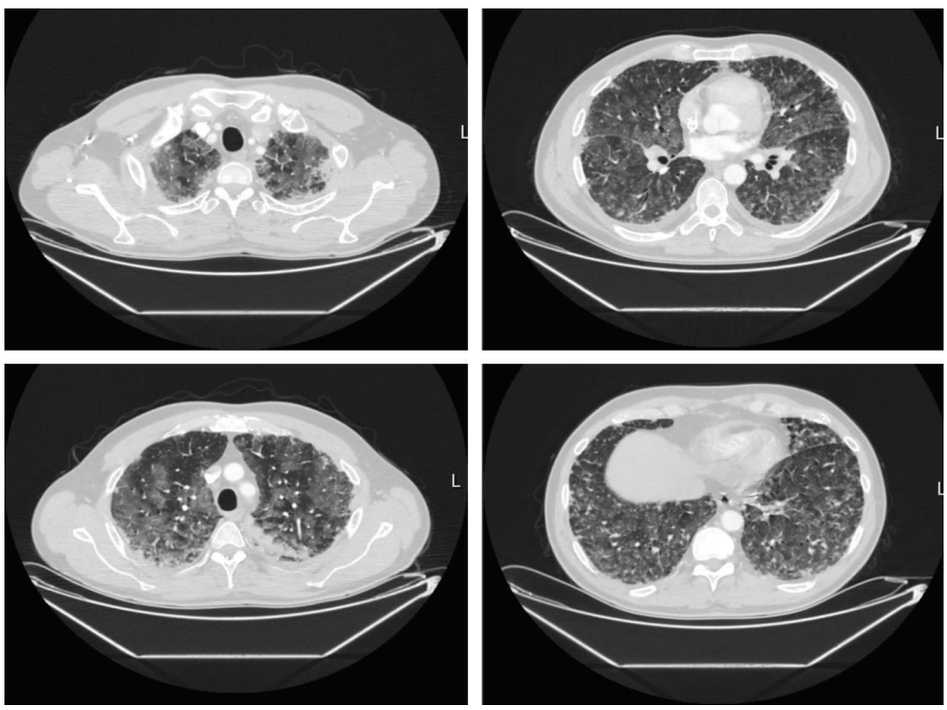

Her iki akciğer parankiminde kaldırım taşı manzarası , yaygın buzlucam alt lob bazallerde fokal konsolidasyonlar, interlobüler septalarda ve fissürde kalınlık artışları izlendi.

PAAC GÖRÜNTÜSÜ

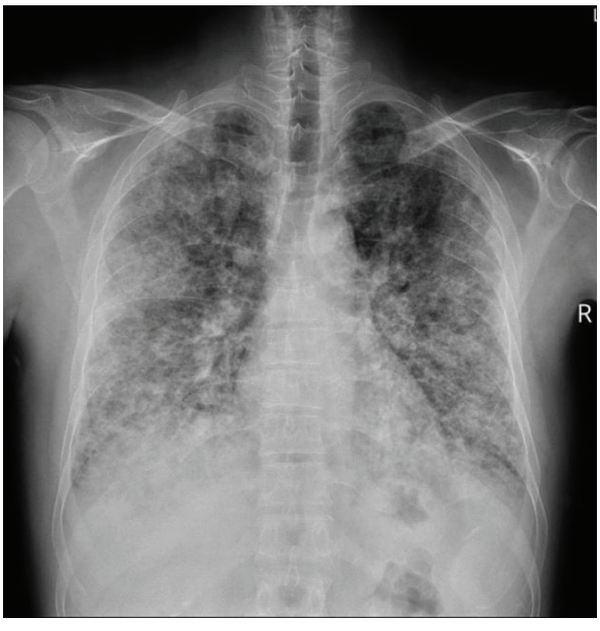

Tedavi öncesi çekilen posteroanterior akciğer grafisinde; her iki akciğer parankiminde yaygın, bilateral ve simetrik dağılım gösteren buzlu cam dansiteleri ile birlikte alt zonlarda daha belirgin olmak üzere yamalı tarzda alveoler opasiteler izlenmektedir.

Tartışma-Sonuç: Yağ embolisi sendromunun patofizyolojisinde mekanik embolizasyonun yanı sıra serbest yağ asitlerine bağlı inflamatuvar yanıt önemli rol oynamaktadır. Bu durum, pulmoner tutulumun ARDS benzeri bir tablo ile seyretmesine neden olabilir. Sunulan olguda, travma öyküsü, ani gelişen hipoksemi, peteşiyal döküntü ve hızlı klinik-radyolojik iyileşme tanı açısından belirleyici olmuştur. Tedavinin temelini erken tanı ve uygun destek tedavisi oluşturmaktadır. Sonuç olarak, uzun kemik kırığı öyküsü olan hastalarda gelişen akut hipoksemik solunum yetmezliğinde yağ embolisi sendromu ayırıcı tanıda mutlaka göz önünde bulundurulmalıdır.

Anahtar Kelimeler: Yağ embolisi sendromu, Uzun kemik kırığı, Akut hipoksemik solunum yetmezliği, Crazy paving pattern, ARDS ayırıcı tanısı

PS-078 Erişkin Kronik Akciğer Hastalıklarında RSV: Yoğun Bakım Olgu Serisi ve Güncel Korunma Yaklaşımları

Gülsüm Genç Akçor[1], Özlem Erçen Diken[2], Gülşen Güler[1], Hüseyin Erzurumluoğlu[1], Yasin Duman[1], Esra Aybal[1]

[1]Adana Şehir Eğitim Ve Araştırma Hastanesi
[2]Sağlık Bilimleri Üniversitesi Adana Tıp Fakültesi

Giriş-Amaç: Respiratuvar sinsityal virüs (RSV), çocukluk çağında bronşiolit ve pnömoninin sık etkenlerinden biridir; ancak erişkinlerde de ileri yaş, komorbidite ve kronik akciğer hastalığı varlığında ağır alt solunum yolu enfeksiyonuna, KOAH alevlenmesine ve yoğun bakım gereksinimine yol açabilir. Mevsimsel dolaşım dönemlerinde influenza ve SARS-CoV-2 ile benzer klinik tablo oluşturduğundan tanıda gecikme yaşanabilmektedir. Bu bildiri de solunum yolu çoklu panel PCR testinde izole RSV pozitifliği saptanan ve göğüs hastalıkları yoğun bakım ünitesinde izlenen dört erişkin olgu geriye dönük değerlendirildi. Demografik veriler, eşlik eden hastalıklar, görüntüleme bulguları, solunum desteği türü ve klinik sonuçlar kaydedildi. Eşzamanlı influenza/SARS-CoV-2 PCR sonuçları ve bakteriyel kültürler gözden geçirildi; belirgin ko-enfeksiyon saptanmayan olgular analiz edildi. Göğüs hastalıkları yoğun bakım ünitemizde izlenen erişkin RSV olgularının klinik seyri sunuldu ve korunmaya yönelik güncel yaklaşım vurgulandı.

Olgu: Olgular 47-80 yaş aralığındaydı; üçü erkekti ve tümü RSV aşısızdı. Eşlik eden hastalıklar ilk olarak KOAH ardından kalp yetmezliği, diyabet, kronik böbrek yetmezliği, koroner arter hastalığı ve akciğer adenokarsinomunu içeriyordu. Başvuru yakınmaları dispne ve öksürük ağırlıklıydı; bazı olgularda ateş veya subfebril seyir ve belirgin hipoksemi mevcuttu. Toraks BT/akciğer grafisinde buzlu cam opasiteleri ve/veya konsolidasyon alanları izlendi; bir olguda plevral efüzyon eşlik etti. Bir olgu yüksek akımlı nazal oksijen (HFNO) ile stabilize edilerek 9. günde servise devredildi. İki olguda hipokseminin progresyonu ile entübasyon ve invaziv mekanik ventilasyon gereksinimi gelişti; uzamış yoğun bakım yatışı sırasında kardiyak arrest ile mortalite izlendi. Bir olguda HFNO sonrası oksijen ihtiyacı azaldı ve bakım hedefleri doğrultusunda palyatif servise devredildi

RESİM 1

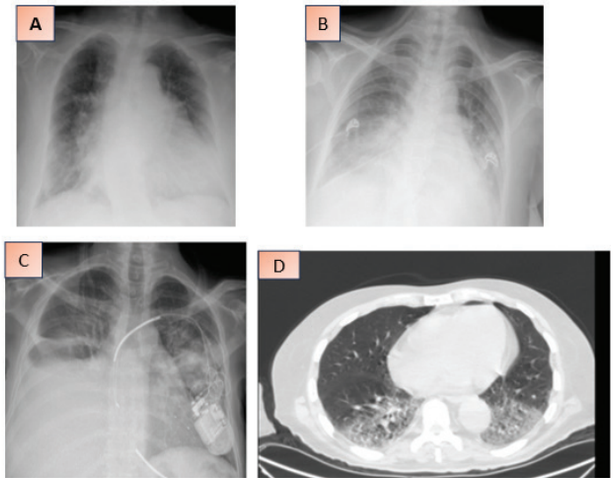

Tartışma-Sonuç: Bu olgu serisi, RSV'nin erişkinde "gözden kaçan" bir etken olmaktan çıkarak kronik akciğer hastalığı olan bireylerde ağır seyir, uzamış solunum desteği ve mortalite ile ilişkili olabileceğini göstermektedir. Erken dönemde PCR tabanlı tanı, uygun izolasyon önlemleri ve gereksiz antibiyotik kullanımının azaltılması açısından önemlidir. Korunmada erişkin RSV aşıları önemli bir dönüm noktasıdır: ileri yaşta ve ağır RSV riski artmış (kronik akciğer/kalp hastalığı veya immün yetmezlik gibi) bireylerde tek doz aşılama yaklaşımı öne çıkmaktadır. Yerel risk profiline göre aşı adaylarının belirlenmesi, sonbahar-kış sezonu öncesi aşılamanın planlanması ve klinisyen farkındalığının artırılması RSV'ye bağlı ağır hastalık yükünü azaltabilir. El hijyeni, maske kullanımı ve riskli hastalarda erken başvuru eğitimi gibi enfeksiyon kontrol önlemleri aşılamayı tamamlayan temel stratejilerdir.

Anahtar Kelimeler: rsv, yoğun bakım, solunum yetmezliği, viral pnömoni

PS-079 Akut Solunum Yetmezliğinde Pendelluft Akımının EIT ile Gösterimi: Kronik Hipoventilasyonlu Bir Hastada Olgu Sunumu

Berfin Acar[1], Muhammed Hacıosmanoğlu[1], Davut Aydın[2], Mehtap Pehlivanlar Küçük[2]

[1]Karadeniz Teknik Üniversitesi Tıp Fakültesi , Göğüs Hastalıkları Anabilim Dalı , Trabzon , Türkiye
[2]Karadeniz Teknik Üniversitesi Tıp Fakültesi , Göğüs Hastalıkları Anabilim Dalı ,Yoğun Bakım Bilim Dalı , Trabzon , Türkiye

Giriş-Amaç: Ventilasyonun heterojen dağıldığı durumlarda, akciğerin farklı bölgeleri arasında asenkron hava geçişi olan pendelluftfenomeni gelişebilir. Bu durum, gaz değişimini bozarak hiperkapniyi artırabilir. Elektrik İmpedans Tomografisi (EIT), ventilasyon dağılımını bölgesel ve gerçek zamanlı olarak değerlendiren noninvaziv bir tekniktir. Bu olguda, kronik hipoventilasyonu olan ve pnömoniye bağlı solunum yetmezliği gelişen bir hastada EIT ile saptanan pendelluft akımı ve buna göre şekillenen ventilasyon stratejisi sunulmuştur.

Olgu: Elli bir yaşında erkek hasta, 30 yıldır evde BiPAP tedavisi kullanmakta olup kronik konjenital hipoventilasyon nedeniyle izlenmekteydi. Dirençli hiperkapni ve pnömoni nedeniyle yoğun bakım ünitemize kabul edildi. Toraks BT'de sağda belirgin bilateral pnömonik infiltrasyonlar izlendi. Arter kan gazı: pH 7.146, pCO_2 108 mmHg, pO_2 74 mmHg idi. Hastaya ampirik tedavi olarak oseltamivir ve sefaperazon-sulbaktam başlandı; Yüksek akış nazal oksijen ve aralıklı non-invaziv mekanik ventilasyon (NIMV) ile takip edildi. Ancak NIMV başarısızlığı nedeniyle invaziv mekanik ventilasyon desteği başlandı. Spontan solunum denemelerinde başarılı olunamayan hastaya peruktan trakeostomi uygulandı. Takibinde sağ akciğerde yeni infiltrasyonlar ve P/F oranında düşüş gelişmesi üzerine EIT monitörizasyonu başlandı. Görüntülemede sağ posterior akciğer bölgelerinde belirgin ventilasyon kaybı ve pendelluft akımı saptandı. Bu bulgular doğrultusunda hasta, Airway Pressure Release Ventilation (APRV) moduna alındı ve prone pozisyonda takip edildi. Hasta ventilatör uyumunun ve pendelluft akımının düzeldiği izlendi.

Şekil 1A,B. Toraks BT'de bilateral pnömoni bulguları, B: APRV moduna alınmadan hemen önce EIT'de pendelluft fenomeni görüntüsü.

Şekil 1C. Prone pozisyonda ve APRV modunda takip edilen hastada EIT görüntüsü.

Tartışma-Sonuç: Pendelluft, akciğerin farklı bölgeleri arasında meydana gelen asenkron hava geçişi olup, ventilasyonun homojenliğini bozarak gaz değişimini olumsuz etkileyebilir. Elektrik İmpedans Tomografisi (EIT), bu tür ventilasyon dengesizliklerini gerçek zamanlı ve bölgesel olarak görüntüleyebilen noninvaziv bir yöntemdir. Bu olguda, EIT ile sağ posterior akciğerde ventilasyon kaybı ve pendelluft akımı saptanmış, bu bulgu doğrultusunda APRV moduna geçilerek ventilasyon stratejisi bireyselleştirilmiştir. EIT, akut akciğer tutulumlarında kişiselleştirilmiş mekanik ventilasyon yönetimine rehberlik edebilecek etkili bir araçtır.

Anahtar Kelimeler: Akut Solunum Yetmezliği, Airway Pressure Release Ventilation, Elektrik İmpedans Tomografisi, Pendelluft Fenomeni

Poster Bildiri Oturumu 5: Pulmoner Vasküler Hastalıklar

PS-081 Nadir Görülen Gecikmiş Tanı: Swyer- James- Macleod Sendromu

Gökçe Kuş Okan[1], Özkan Yetkin[1], Hüseyin Lakadamyalı[1], Deniz Çelik[1], Ahmet Yurttaş[1]

[1]Alanya Eğitim ve Araştırma Hastanesi, Göğüs Hastalıkları Anabilim Dalı, Antalya

Giriş-Amaç: Swyer–James–Macleod sendromu (SJMS), nadir görülen ve çoğunlukla çocukluk çağında geçirilen alt solunum yolu enfeksiyonları sonrası gelişen postinfeksiyöz bronşiolitis obliterans ile ilişkili bir hastalıktır. Klinik olarak tek taraflı hiperlüsent akciğer, azalmış akciğer volümü, pulmoner arter hipoplazisi ve sıklıkla bronşektazi ile karakterizedir. En sık etiyolojik ajanlar arasında adenovirüs enfeksiyonları yer almakta olup, bu enfeksiyonlar küçük hava yollarında kalıcı hasara yol açmaktadır. SJMS bazı olgularda erişkinlik dönemine kadar asemptomatik kalabilmekte ve tesadüfen saptanabilmektedir. Radyolojik olarak tek taraflı hiperlüsent görünüm, pulmoner arter çapında küçülme ve hava hapsi ile birlikte değerlendirildiğinde tanı açısından yol göstericidir. Bu nedenle, tek taraflı volüm kaybı ve hiperlüsent akciğer saptanan hastalarda SJMS ayırıcı tanıda göz önünde bulundurulmalıdır.

Olgu: 51 yaşında kadın hasta, uzun zamandır devam eden öksürük ve balgam şikayeti ile göğüs hastalıkları polikliniğimize başvurdu. Öyküsünde bu şikayetlerinin sıklıkla tekrarladığını ve son iki yılda birkaç kez pnömoni tedavisi aldığını beyan etti. Ev hanımı ve astım hastalığı olan hastanın sigara kullanımı yoktu. Astım tedavisi için inhale kortikosteroid ve uzun etkili beta2 agonist kombinasyonu kullanıyordu. Fizik muayenede oda havasında satürasyonu 97 ölçüldü. Solunum sesleri sol orta zonda sağa göre hafif azalmıştı, bu alanda kaba raller oskülte edildi. Laboratuvar tetkiklerinde patoloji görülmedi. Solunum fonksiyon testinde FEV1: %53 (1,16 litre), FVC: %54 (1.47 litre), FEV1/FVC:%97 görüldü. Akciğer grafisinde; sol akciğerde volüm kaybı, radyolüsensi artışı izlendi (Resim 1). Ayrıntılı bir şekilde değerlendirmek için Toraks bilgisayarlı tomografi (BT) istendi. Toraks BT; sol pulmoner arter ve dalları hipoplazik, sol akciğerde hiperlüsent görünüm ve alt loblarda daha belirgin yaygın kistik bronşektazi mevcuttu (Resim 2). Bu veriler göz önünde bulundurularak hastamıza SJMS tanısı konuldu. Antibiyoterapiye başlandı. Enfeksiyonlara karşı tedbirli olması gerektiği bilgisi verildi. Tedavi sonrası pnömokok ve influenza aşıları yapıldı.

Resim 1

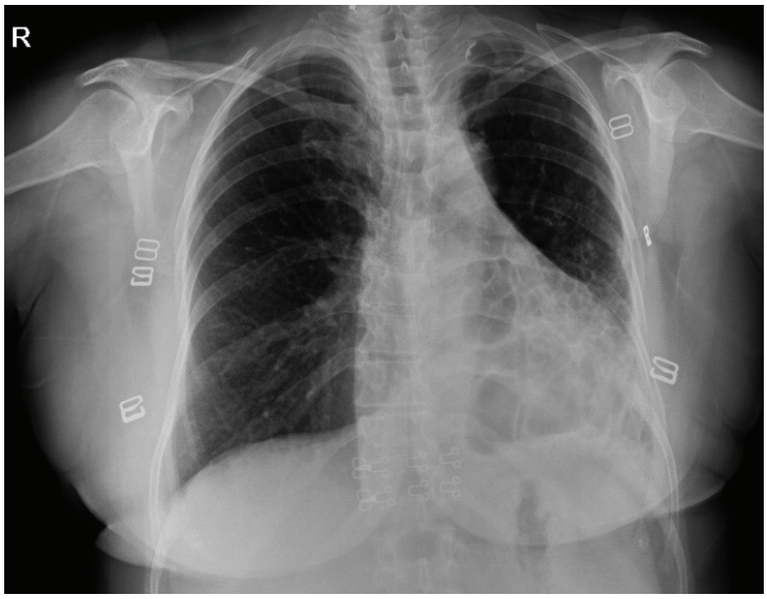

Resim 2

Tartışma-Sonuç: SJMS, nadir görülmesi ve nonspesifik klinik bulguları nedeniyle sıklıkla geç tanı almaktadır. Hastalar tekrarlayan solunum yolu enfeksiyonları, kronik öksürük ile başvurabilmekte veya tamamen asemptomatik olabilmektedir. Toraks BT; bronşektazi ve hava hapsinin gösterilmesinde en değerli tanı aracıdır. Ayırıcı tanıda konjenital lobar amfizem, pulmoner arter agenezisi ve endobronşiyal obstrüksiyonlar yer almakta olup, özellikle çocukluk çağında adenovirüs pnömonisi öyküsü tanı açısından önemli ipucu sunmaktadır. Tedavi çoğunlukla konservatif olup, erken tanı hastalığın komplikasyonlarının önlenmesi açısından kritik öneme sahiptir.

Anahtar Kelimeler: SJMS, Hiperlüsent, Volüm kaybı

PS-082 Normal Spirometri Orantısız DLCO Düşüklüğü SKK ile Doğrulanan Grup 1 PAH'da Kombine Tedavi

İrem Salici[1], Özlem Erçen Diken[1], Gülhan Yüksel[1]

[1]Adana Şehir Eğitim Ve Araştırma Hastanesi

Giriş-Amaç: Pulmoner hipertansiyon (PH), sağ kalp kateterizasyonu (SKK) ile doğrulanan ve farklı etyolojileri barındıran ilerleyici bir klinik sendromdur.Grup1 Pulmoner arteriyel hipertansiyon (PAH), prekapiller PH'nin nadir nedenlerinden olup hemodinamik olarak ortalama pulmoner arter basıncı (oPAB) > 20 mmHg, PAWP ≤15 mmHg, PVR > 2 WU ile tanımlanır. Tanı koymadan önce kronik tromboembolik PH, akciğer hastalığına bağlı PH, sol kalp hastalığı ve diğer prekapiller PH nedenlerinin sistematik olarak dışlanması gerekir. Özellikle spirometrisi korunmuş hastada orantısız DLCO düşüklüğü, pulmoner vasküler patolojiyi düşündürerek erken tanıya katkı sağlayabilir. Bu ipucu, tanısal algoritmalarda ekokardiyografi ve SKK'ya yönlendirmeyi hızlandırır.

Olgu: 51 yaşında kadın hasta, 1 yıldır olan eforla artan nefes darlığı şikayeti ile başvurdu. Özgeçmişinde diyabet, hipertansiyon ve koroner arter hastalığı vardı. Aktif sigara içicisi (35p/y) idi. Solunum fonksiyon testinde FVC %92, FEV1%94 ve FEV1/FVC :85.30 saptandı; buna karşın DLCO %52 ile orantısız düşük bulundu. DSÖ FONKSİYONEL SINIF III olarak değerlendirildi. Ekokardiyografide TRVmax 4,0 m/sn ve tahmini PABs 64+10 mmHg, TAPSE 23 mm ölçüldü. V/P Sintigrafisi modifiye PIOPED kriterine görepulmoner emboli açısından düşük olasılıklıydı. SKK ile doğrulandı ve diğer nedenler dışlanarak GRUP 1 PAH tanısı kondu. Hedefe yönelik tedavi olarak macitentan 10m/gün, tadalafil 40mg/gün başlandı; ek olarak diüretik, tuz kısıtlaması önerildi.

Bt-anjio ve SKK

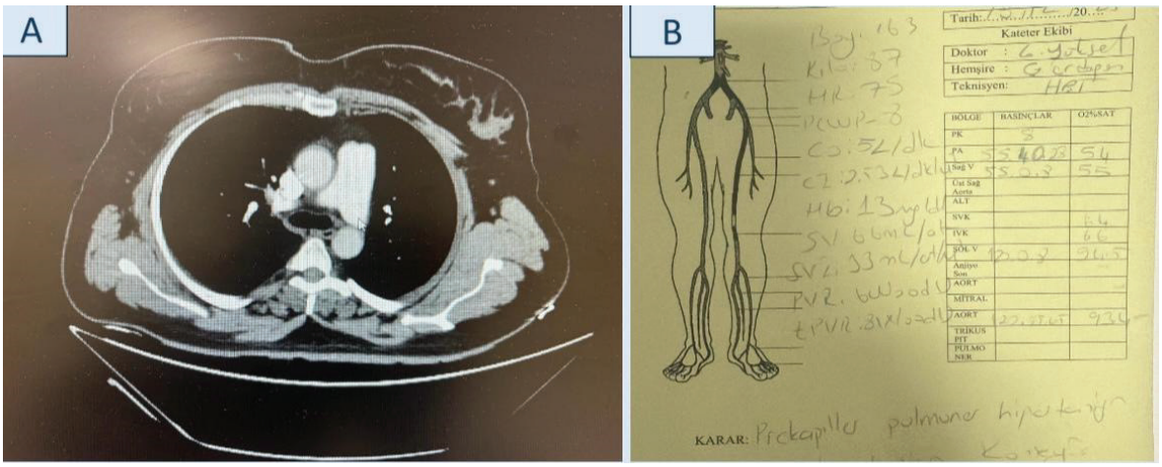

A-BT anjiografi : Her iki pulmoner arter ve dallarında emboli ile uyumlu dolum defekti saptanmamıştır. B-Sağ kalp kateterizasyonu oPAB:37 mmgHg PAWP:8 mmHg PVR : 6 WU

Tartışma-Sonuç: Bu olgu, spirometrisi normal sınırlarda olan bir hastada orantısız DLCO düşüklüğünün PAH için güçlü bir ipucu olabileceğini göstermektedir. PH'nin tanı ve yönetimi multidisipliner yaklaşım gerektirir; şüpheli hastaların deneyimli merkezlerde değerlendirilmesi, etyolojinin doğru sınıflanmasını ve uygun tedavinin zamanında başlanmasını sağlar. Erken dönemde kombine hedefe yönelik tedavi(endotelin reseptör antagonisti ve fosfodiesteraz-5 inhibitörü) fonksiyonel kapasite ve yaşam kalitesinde anlamlı iyileşme sağlayabilir. Olgumuzda macitentan-tadalafil kombinasyonu ile klinik ve fonksiyonel düzelme izlenmiştir; ek olarak sigara bırakma danışmanlığı ile yakından klinik takip planlamıştır.

Pulmoner Hipertansiyon Sınıflandırılması

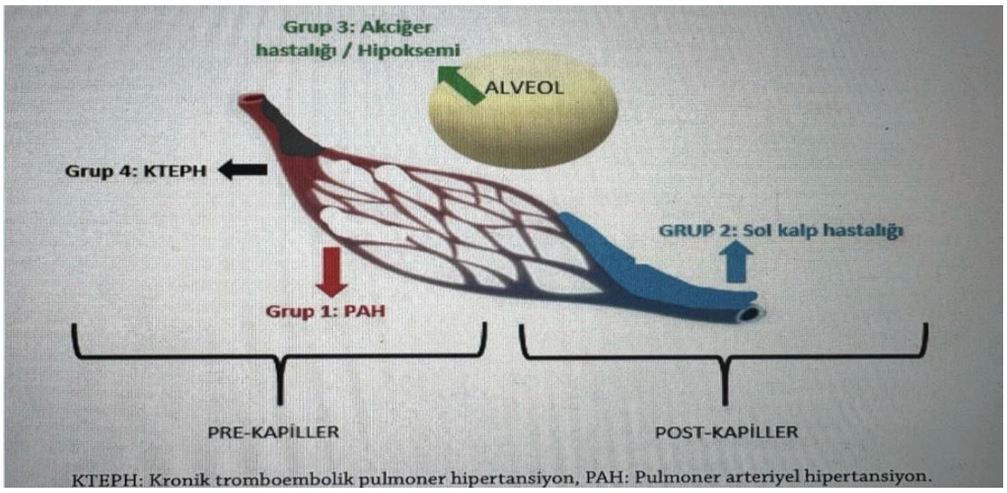

Anahtar Kelimeler: DLCO, PAH, SKK, macitentan, tadalafil

PS-083 Septik Pulmoner Emboliyi Taklit Eden Migratuar Pulmoner Kavitasyonlar: Fatal Gastrointestinal Perforasyonu ile Seyreden Atipik Granülomatozis Polianjitis Olgusu

Dilara İnaltekin[1], Pınar Mutlu[1]

[1]Çanakkale Onsekiz Mart Üniversitesi Tıp Fakültesi Göğüs Hastalıkları ABD

Giriş-Amaç: Amaç:Granülomatozis polianjitis (GPA), pulmoner tutulumda nodül ve kavitasyonlarla seyredebilmekte ve enfeksiyöz süreçleri, özellikle septik pulmoner emboliyi taklit edebilmektedir. Bu olgu sunumunda, başlangıçta septik pulmoner emboli düşünülen, ancak izlemde migratuar kavitasyonlar ve ek sistemik bulgular eşliğinde GPA tanısı alan, fatal gastrointestinal perforasyonla seyreden atipik bir olgu sunulması amaçlanmıştır.

Olgu: Olgu: Yetmiş iki yaşında erkek hasta, baş ağrısı, burun tıkanıklığı ve epistaksis şikâyetleri ile başvurdu. Laboratuvar incelemelerinde belirgin akut faz reaktan yüksekliği saptandı. Toraks bilgisayarlı tomografide bilateral, multipl, spiküle konturlu ve bazıları kavitasyon içeren nodüler lezyonlar izlendi ve septik pulmoner emboli ön tanısı ile antibiyotik tedavisi başlandı. Bronkoalveoler lavaj kültürlerinde Pseudomonas aeruginosa ve Staphylococcus aureus üremesine rağmen klinik ve laboratuvar yanıt alınamadı. İzlemde böbrek fonksiyonlarında bozulma gelişmesi üzerine yapılan romatolojik değerlendirmede c-ANCA pozitifliği ve yüksek PR3-ANCA titresi saptandı ve akciğer-böbrek tutulumu ile seyreden GPA tanısı konuldu. İmmünosüpresif tedavi sonrası akciğerdeki bir kavitasyon gerilerken karşı akciğerde kısa sürede yeni ve daha kalın cidarlı kavitasyonların gelişmesi migratuar pulmoner tutulum lehine değerlendirildi. Takip sırasında gelişen akut batın tablosunda ince bağırsak perforasyonu saptandı ve hasta postoperatif dönemde kaybedildi.

feeding vessel sign

Resim(1): sağ akciğer üst lob posterior segmente spiküle konturlu kavitasyon alanı içeren formasyona eşlik eden septik emboli ile uyumlu radyolojik bulgu: feeding vessel sign

spiküle konturlu kalın duvarlı kavitasyon

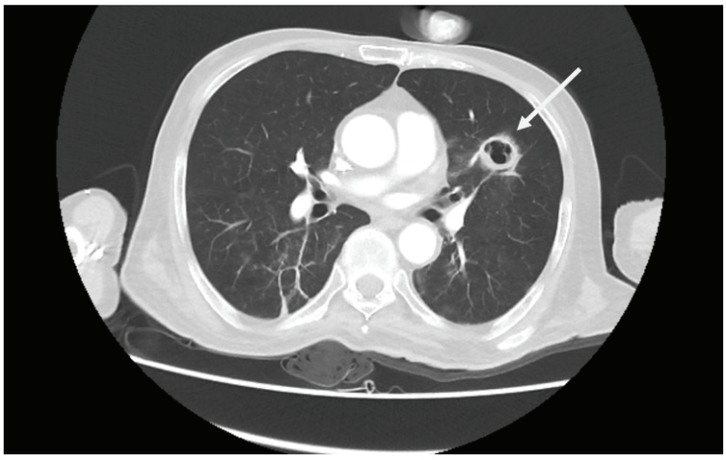

Resim (2): sol akciğer lingular segment medialde yaklaşık 23x23mm boyutta spiküle konturlu kavitasyon içerikli kalın duvarlı lezyon.

Tartışma-Sonuç: Sonuç:Antibiyotik tedavisine yanıtsız, gezici kavitasyonlu akciğer lezyonları olan hastalarda GPA ayırıcı tanıda mutlaka akılda tutulmalıdır. Migratuar kavitasyonlar, hastalık aktivitesinin önemli bir göstergesi olabilir. Ayrıca, yüksek doz immünosüpresyon uygulanan GPA hastalarında gastrointestinal perforasyon gibi nadir ancak ölümcül komplikasyonlar açısından yakın takip hayati önem taşımaktadır. Erken tanı ve uygun tedavi prognozu belirleyici olmakla birlikte, multiorgan tutulumu olan olgularda mortalite halen yüksektir.

Anahtar Kelimeler: Granülomatozis polianjitis, septik pulmoner emboli, migratuar pulmoner kavitasyon, gastrointestinal perforasyon, c-ANCA

PS-084 Sistemik Lupus Eritematozus ve Renal Transplantlı Hastada Diffüz Alveolar Hemoraji: Olgu Sunumu

Merve Hıdır[1], Ali Taha Türkyaşar[2], Güler Özgül[1], Sibel Yurt[1], Ayşe Bahadır[1], Barış Demirkol[1], Lütfiye Kılıç[1], Mehmet Akif Özgül[1]

[1]Sağlık Bilimleri Üniversitesi, Başakşehir Çam ve Sakura Şehir Hastanesi, Göğüs Hastalıkları Kliniği, İstanbul
[2]İstanbul Fizik Tedavi ve Rehabilitasyon Eğitim ve Araştırma Hastanesi, Fizik Tedavi ve Rehabilitasyon Kliniği, İstanbul

Giriş-Amaç: Diffüz alveolar hemoraji (DAH), hemoptizi, öksürük ve ilerleyici dispne ile kendini gösteren ve kırmızı kan hücrelerinin alveolar boşluklarda birikimi ile karakterize bir sendromdur. DAH'ın yaygın nedenleri arasında bağ dokusu hastalıkları, antifosfolipid antikor sendromu, enfeksiyöz ya da toksik maruziyetler, ilaçlar sayılabilir. DAH, sistemik lupus eritematozusun (SLE) ciddi bir respiratuar komplikasyonudur. Bu olguda renal transplantlı ve SLE tanılı hastada DAH tanı ve tedavi süreci sunuldu.

Olgu: 35 yaşında kadın hasta nefes darlığı, halsizlik, öksürük, kanlı balgam şikayetleri ile acile başvurdu. Bir hafta önce dış merkezde pnömoni tanısıyla antibiyotik tedavisi başlanmış, tedavi sonrası şikayetleri geçmemişti. Özgeçmişinde hipertansiyon, SLE, Lupus nefriti, renal transplantasyon öyküsü vardı. Oda havasında satürasyonu %75 olup fizik muayenesinde oskültasyonda solunum seslerinde bilateral azalma saptandı. Laboratuvar incelemelerinde hemoglobin düşüşü (6.1g/dL) ve akut faz reaktanlarında (AFR) artış dışında patoloji yoktu. Akciğer grafisinde bilateral, diffüz alveoler opasiteler, pamuksu/fluffy görünüm saptandı (Şekil 1). Toraks bilgisayarlı tomografide (BT) bilateral, perihiler ve santral bölgelerde daha belirgin yaygın buzlu cam dansiteleri ve içerisinde daha yoğun, yamalı alveoler konsolidasyonlar saptandı (Şekil 2-3). Hastaya bronkoalveolar lavaj (BAL) işlemi yapıldı, hemorajik lavaj sıvısı görüldü. DAH tanısı ile pulse steroid tedavisi başlandı, sonrasında intravenöz immunglobulin (IVIG) tedaviye eklendi. Kreatin değerlerindeki artış nedeniyle dializ programına alındı. HiFlow ile takip edilen hastanın hemoglobin düşüşü durdu, hemoptizisi geriledi, oksijen ihtiyacı geriledi, kontrol akciğer grafisinde regresyon izlendi (Şekil 4).

Şekiller

Şekil 1

Şekil 2

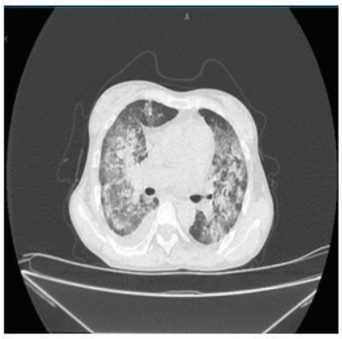

Şekil 3

Şekil 4

Tartışma-Sonuç: DAH, SLE'nin hayatı tehdit eden, pnömoni ile karışabilen pulmoner komplikasyonudur. Toraks BT'de en sık izlenen bulgusu, bilateral yaygın buzlu cam opasiteleridir. Opasiteler çoğunlukla simetrik dağılım gösterir, perihiler ve santral akciğer alanlarında daha belirgindir. Tedavinin temelini yüksek doz intravenöz kortikosteroidler oluşturur. SLE hastalarında bilateral santral yerleşimli buzlu cam görünümü ve hemoglobin düşüşü olduğunda DAH erken dönemde düşünülmeli ve tedaviye başlanmalıdır. Renal fonksiyonları yakından takip edilip gereğinde tedaviye diyaliz programı eklenmelidir.

Anahtar Kelimeler: SLE, Diffüz Alveolar Hemoraji, Hemoptizi, Pulse steroid, bronkoalveolar lavaj

PS-085 Normal Akciğere Anormal Sistemik Arteriyel Beslenme Gösteren Pulmoner Sekestrasyon Olgusu

İkra Nur Gergin[1], Muhammed Abdullah[1], Nevra Güllü Arslan[1], Esra Arslan Aksu[1], Burcu Özdemir[1], Levent Özdemir[1], Mirsad Yalçınkaya[2]

[1]Samsun Şehir Hastanesi Göğüs Hastalıkları Kliniği
[2]Samsun Şehir Hastanesi Radyoloji Kliniği

Giriş-Amaç: Pulmoner sekestrasyon, trakeobronşial sistem ile bağlantısı bulunmayan, sistemik arteriyel dolaşımdan anormal kanlanma gösteren, displastik akciğer dokusu içeren, konjenital bir akciğer malformasyonudur (1). İntralobar sekestrasyon (İLS) fonksiyonel akciğer dokusunun visseral plevrası içerisinde bulunur (1,2). Ekstralobar sekestrasyon (ELS) ise kendine ait bir plevra ile çevrilidir (3). 'Normal akciğerin anormal sistemik arteriyel beslenmesi' ise normal akciğer parankiminin bir alanını besleyen anormal bir sistemik arterin varlığı ile karakterize, nadir görülen konjenital bir anomalidir ve en sık sol alt lob etkilenir (4,5,6). Daha önce Pryce Tip 1 sekestrasyon olarak sınıflanırken artık ayrı bir vasküler malformasyon olarak kabul edilmektedir (7). Nadir görülen bir vaka olması nedeniyle bu olguyu sunmaktayız.

Olgu: Komorbiditesi olmayan sigara içicisi 25 yaşında erkek hasta, 1 haftadır olan hemoptizi yakınmasıyla dış merkeze başvurmuş, semptomatik tedavisi sonrası hasta kontrol amaçlı hastanemize yönlendirilmiş. Tüm rutin kan laboratuvar değerleri normal olan hastanın çekilen toraks bilgisayarlı tomografi anjiografi (BTA)' da erken arteriyel fazda elde edilen görüntülerde normal akciğer parankiminin anormal sistemik arteriyel beslenmesine ilişkin bulgular izlendi (Resim 1). Aktif hemoptizisi olmayan hasta Göğüs Cerrahisi tarafından intrapulmoner sekestrasyon olarak değerlendirildi, alt lobektomi önerildi. Girişimsel radyoloji tarafından ise embolizasyon sonrası parankim beslenme durumuna göre segmentektomi ya da lobektomi önerisinde bulunuldu. Hasta asemptomatik olduğu için kendi isteği ile takip edilmektedir.

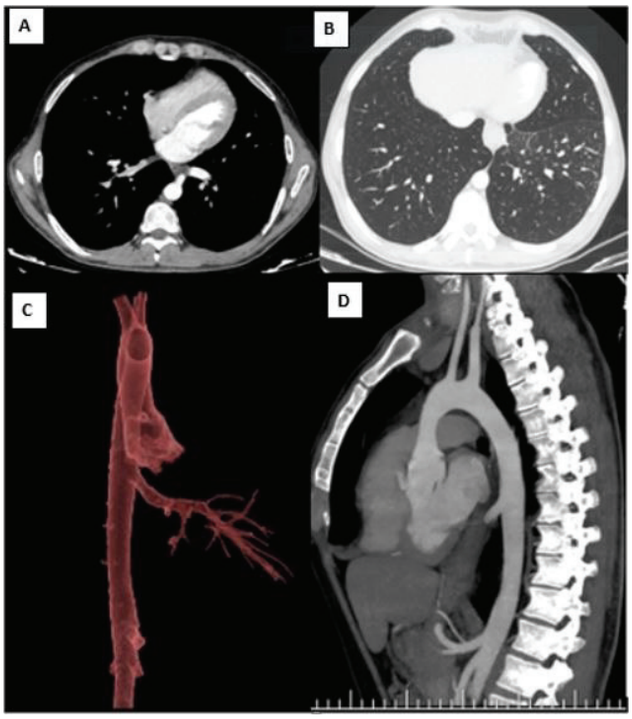

Resim 1: Anormal sistemik arteriyel beslenme. Erken arteriyel fazda elde edilen toraks BT görüntüleri. A: Aksiyel kesitlerde torakal aorta anteroleteral duvardan sol akciğer alt loba devam eden geniş çaplı vasküler yapı izleniyor. B: Akciğer parankiminde atelektazi, konsolidasyon, sekel değişiklik yok ancak vasküler yapılarda belirginleşme dikkati çekiyor. C: 3D reformat görüntülerde sol akciğer alt loba giden anormal vasküler yapı izleniyor. D: Sagittal MIP (Maximum Intensity Projection) görüntülemede T8 hizasından orijin anormal vasküler yapı izleniyor.

Tartışma-Sonuç: Normal akciğerin anormal sistemik arteriyel beslenmesi inen torasik aort, abdominal aort, çölyak eksen ve diğer damarlardan kaynaklanabilir (8,9). Nadir görüldüğü için insidansı net bilinmemektedir (10). Tekrarlayan akciğer enfeksiyonu, sol-sol şant nedeniyle kalp yetmezliği, hemoptizi olabilir ancak hastalar sıklıkla asemptomatiktir (11). Semptoma göre lobektomi, segmentektomi, sistemik arter-pulmoner arter anastomozu, endovasküler tedavi planlanabilir (12). Bu tablonun klasik sekestrasyondan ayrımı anjiyografik embolizasyon gibi cerrahi olmayan yöntemlerle yönetilmesine imkan tanıyabilir (12). Tedavisi net olmayan bu gibi nadir olguların multidisipliner konsey kararına göre takip edilmesi gerektiğini düşünmekteyiz.

Anahtar Kelimeler: anormal sistemik arteriyel beslenme, pulmoner sekestrasyon, hemoptizi

PS-086 Pulmoner Emboliyi Taklit Eden Tümöral Pulmoner Arter Obstrüksiyonu: Olgu Sunumu

Ömer Bayram[1], Abdullah Oğur[1], Haşim Niyazi[1], Merve Şahin Yüksekyayla[1], Mahşuk Taylan[1]

[1]Gaziantep Üniversitesi Tıp Fakültesi, Göğüs Hastalıkları Anabilim Dalı, Gaziantep

Giriş-Amaç: Akciğer kanseri, venöz tromboembolizm ile güçlü ilişkisi olan malignitelerin başında gelmektedir. Ancak pulmoner arter obstrüksiyonu her zaman trombotik emboli sonucu gelişmez. Santral yerleşimli akciğer tümörleri, pulmoner arterlere komşuluk, bası veya invazyon yoluyla Non-trombotik obstrüksiyona neden olabilir ve bu durum klinik olarak pulmoner emboliyi taklit edebilir. Özellikle DVT eşlik eden olgularda tanısal yanılgı riski artmaktadır. Bu yazıda, pulmoner emboli ön tanısı ile değerlendirilen ancak görüntüleme ve patoloji sonucunda primer akciğer adenokarsinomu tanısı alan bir olgu sunulmaktadır.

Olgu: Altmış beş yaşında kadın hasta, yaklaşık bir aydır artan nefes darlığı (mMRC 3–4) ve öksürük şikâyetleri ile acil servise başvurdu. Özgeçmişinde astım, hipertansiyon, romatoid artrit ve kronik böbrek hastalığı mevcuttu. Fizik muayenede sağ alt ekstremitede belirgin çap artışı ve ödem saptandı. Alt ekstremite venöz Doppler USG'de sağ popliteal ven düzeyinde derin ven trombozu izlendi. Laboratuvar incelemelerinde CRP 118 mg/L, D-dimer 15,9 mg/L, hemoglobin 10,4 g/dL olarak saptandı. Akciğer grafisinde sağ hiler dolgunluk, perifere uzanan diffüz opasite artışı görüldü. Kontrastlı toraks BT'de sağ hiler bölgede santral yerleşimli kitlesel lezyon ve sağ hemitoraksta plevral efüzyon izlendi. Pulmoner BT anjiyografide sağ alt lob segmenter pulmoner arter lümeninin, komşuluğundaki yumuşak doku dansitesine bağlı belirgin daraldığı, distalinde kontrast geçişinin azaldığı görüldü; trombüs lehine bulgu saptanmadı. FDG-PET/BT'de sağ hiler-suprahiler alanda hipermetabolik kitle ve mediastinal lenf nodları izlendi. Fiberoptik bronkoskopide sağ orta lob girişinde darlık saptanarak biyopsi alındı. Histopatolojik incelemede CK7(+), TTF-1(+), Napsin A(+) boyanma paterni ile primer akciğer adenokarsinomu tanısı doğrulandı.

Şekil 1

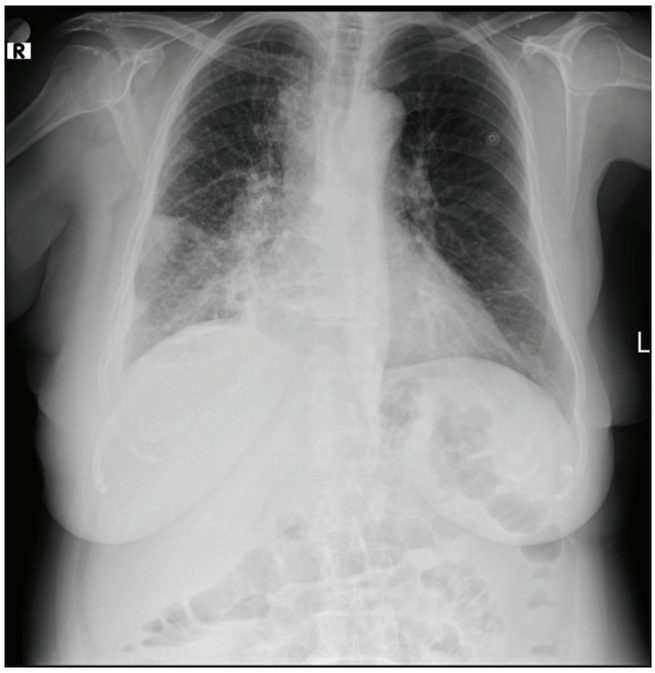

Şekil 2

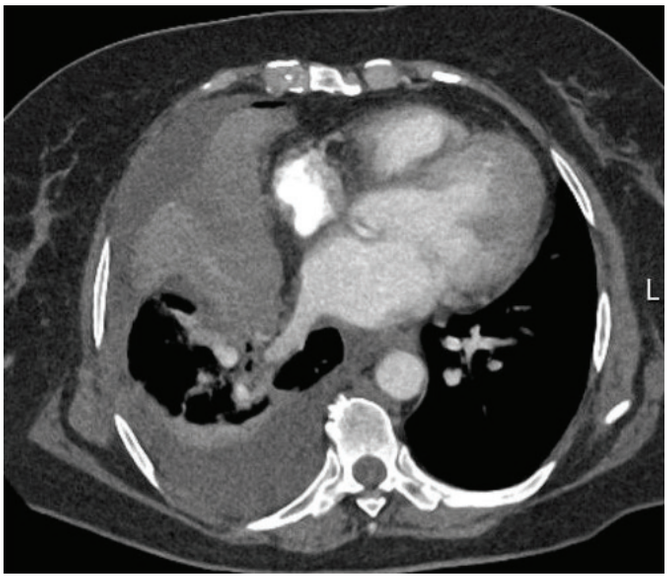

Tartışma-Sonuç: Bu olgu, DVT varlığında pulmoner arter obstrüksiyonunun her zaman trombotik emboli ile açıklanamayacağını göstermektedir. Santral yerleşimli akciğer maligniteleri, pulmoner arter basısı veya invazyonu ile pulmoner emboliyi taklit edebilir. CTPA bulgularının dikkatli değerlendirilmesi ve patolojik doğrulama, doğru tanı ve uygun tedavi yaklaşımı açısından kritik öneme sahiptir.

Anahtar Kelimeler: Akciğer adenokarsinomu, pulmoner arter obstrüksiyonu, pulmoner emboli, derin ven trombozu

PS-087 Atipik Prezentasyonlu Bir Granülomatozis Polianjit: Bir Tanısal İkilem

Zeynep Sena Yurtgezen[1], Bahar Aydoğar[1], Ahmet Pehlivan[1], Helin Su Kaya[1], Zeynep Sonat[1], Cemal Bes[2], Mustafa Çörtük[1]

[1]Yedikule Göğüs Hastalıkları ve Göğüs Cerrahisi Eğitim ve Araştırma Hastanesi
[2]Başakşehir Çam ve Sakura Şehir Hastanesi

Giriş-Amaç: Granülomatozis polianjit (GPA), küçük ve orta çaplı damarları tutan, nekrotizan granülomatöz inflamasyonla seyreden, nadir ancak potansiyel olarak yaşamı tehdit eden sistemik bir vaskülittir. En sık üst solunum yolları, akciğerler ve böbrekleri tutar. Akciğer tutulumu; hemoptizi, nodül, kaviter lezyonlar ve alveolar hemoraji şeklinde ortaya çıkabilir ve malignite ya da enfeksiyonlarla karışabilir. Bu yazıda, malignite ön tanısıyla değerlendirilen ve takip sürecinde GPA tanısı alan genç bir olgunun sunulması amaçlanmıştır.

Olgu: On dokuz yaşında, bilinen ek hastalığı ve düzenli ilaç kullanımı olmayan erkek hasta; 10 gündür olan kreşe hemoptizi, ateş, kilo kaybı, nefes darlığı ve gözlerinde kızarıklık şikâyetleri ile başvurdu. Toraks bilgisayarlı tomografisinde bilateral solid komponentler içeren konsolidasyon alanları ve mediastende, en büyüğü 1,5 cm olan multiple lenfadenopatiler saptanması üzerine hasta öncelikle malignite ve sarkoidoz açısından değerlendirildi. Göz hastalıkları kliniğine konsülte edilen hastada yapılan değerlendirmede sklerit tanısı konuldu. Paranazal sinüs görüntülemesinde patoloji saptanmadı ve böbrek fonksiyon testleri normal sınırlarda idi.Yapılan bronkoalveolar lavajda alveolar hemoraji saptandı. Krio-transbronşiyal biyopsi tanısal katkı sağlamadı. Sistemik kortikosteroid tedavisi başlanan hastada vaskülit ön tanısı ile ileri laboratuvar incelemeleri yapıldı ve PR3-ANCA düzeyi 200 U/mL olarak saptandı. Romatoloji ile konsülte edilen hasta ileri değerlendirme ve tedavi amacıyla romatoloji kliniğine devredildi.Romatoloji kliniğinde yapılan böbrek biyopsisinde kresentik glomerülonefrit ile uyumlu histopatolojik bulgular saptandı. Sonuçta hastaya renal ve pulmoner tutulumlu granülomatozis polianjit tanısı konuldu. Kortikosteroid tedavisine yanıt alınamaması üzerine rituksimab başlandı ve idame tedavisi olarak azatioprin planlandı.

BAL-Alveolar hemoraji ve Toraks BT'de LAP görüntüsü

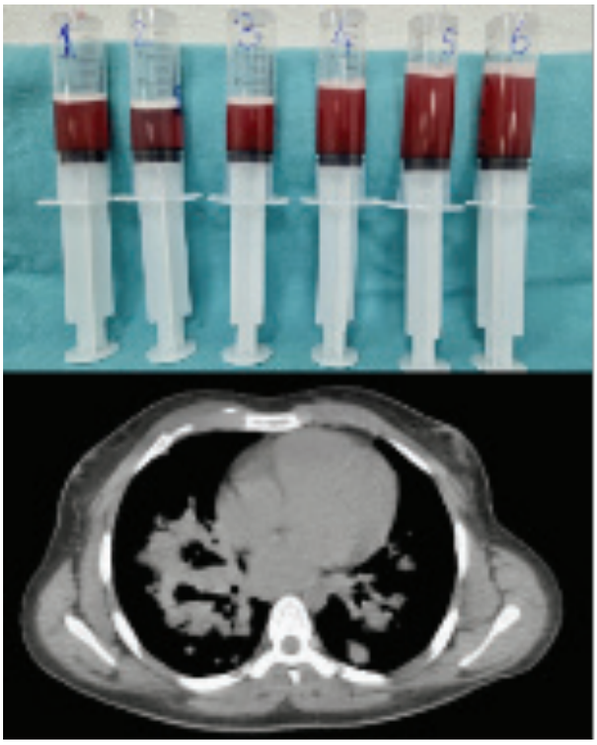

Tartışma-Sonuç: Granülomatozis polianjit, özellikle akciğer tutulumu ön planda olan olgularda malignite, enfeksiyon ve diğer vaskülitlerle kolaylıkla karışabilmektedir. Hemoptizi ve alveolar hemoraji ile başvuran genç hastalarda, eşlik eden sistemik bulgular ve ANCA pozitifliği varlığında GPA mutlaka ayırıcı tanıda düşünülmelidir. Olgumuzda da başlangıçta malignite ve sarkoidoz ön tanıları ile değerlendirme yapılmış; ancak PR3-ANCA yüksekliği ile birlikte renal ve oküler tutulumun (sklerit) eşlik etmesi, tanıya giden süreci hızlandırmıştır.Bu olgu, hemoptizi ile başvuran hastalarda yalnızca malignite ve enfeksiyonlara odaklanılmaması gerektiğini; özellikle sklerit varlığında, erken dönemde ANCA ilişkili vaskülitlerin akılda tutulmasının organ hasarı ve tedavi gecikmesini önleyebileceğini göstermesi açısından önemlidir.

Anahtar Kelimeler: Granülomatozis polianjit, Hemoptizi, Alveolar hemoraji, PR3-ANCA, Rituksimab

PS-088 Pulmoner Emboli ve Patent Foramen Ovale – Tek Hasta İki Ayrı Klinik Antite

Ümran ERBAY[1], Taner ŞEN[2], Büşranur AYDOĞDU[1], Şebnem Emine PARSPUR[1], Feride MARIM[1], İlknur KAYA[1], Mehmet DOĞAN[1], Şerife KAYA[1]

[1]Kütahya Sağlık Bilimleri Üniversitesi Tıp Fakültesi, Göğüs Hastalıkları Anabilim Dalı
[2]Kütahya Sağlık Bilimleri Üniversitesi Tıp Fakültesi, Kardiyoloji Anabilim Dalı

Giriş-Amaç: Foramen ovale fetal dönemde atriumlar arasında bulunan bir açıklıktır ve genellikle bebeklik döneminde kapanır, kapanmadığında ise patent foramen ovale (PFO) olarak adlandırılır. PFO erişkinlerin yaklaşık %25'inde görülebilen çoğunlukla da asemptomatik seyreden bir antite olsa da nadiren sağdan sola şantla gelişen ve klinik olarak da önemli olabilecek paradoks embolilerin nedeni olabilmekte hatta majör pulmoner tromboemboli (PTE) hastalarında ölüm ve olumsuz sonuçların bağımsız bir öngörücüsü olarak karşımıza çıkmaktadır. Biz burada paradoksal emboli öyküsü de olan 32 yaş kadın hastada gelişen akut PTE tanı ve tedavisi sonrası klinik takipte ortaya çıkan sırt ağrısı nedeniyle yapılan pulmoner değerlendirmede PTE ekartasyonu sonrası önerilen kardiyak değerlendirme ile yeni tanı alan PFO olgusunu, PE öyküsü olan hastalarda altta yatan PFO'nun akılda tutulması gerektiğini vurgulamak amacıyla ve nadir saptanan örneklerden olduğu için sunmayı uygun bulduk.

Olgu: Hipertansiyon, aritmi ve reaktif hipoglisemi öyküsü olan 32 yaş kadın hasta 2012 yılında sağ radial arter embolisi nedeniyle antikoagülan tedavi alırken gelişen göğüs ve sırt ağrısı sonrası çekilen pulmoner BT anjiyografide ana pulmoner arterlerde dolum defekti saptanarak PTE tanısı almış olup o dönemki kardiyak değerlendirme ve trombofili panelinde patoloji gözlenmemiştir. Takip eden yıllarda hastada geçici iskemik atak, arteriyel ekstremite embolileri ve derin ven trombozu atakları gelişti. Hasta 2025 Nisan ayında, antikoagülan ve antiagregan tedavileri altında gelişen bıçak saplanır tarzda sırt ağrısı nedeniyle göğüs hastalıkları polikliniğine başvurdu. PTE/KTEPH ön tanılarıyla çekilen Akciğer V/P sintigrafisi düşük olasılıklı olarak raporlandı. PTE ve tekrarlayan arteriyel emboli öyküsü olan hastaya devam eden sırt ağrısı sebebiyle tekrar kardiyolojik değerlendirme önerildi. Kardiyak değerlendirme sürecinde hastaya transözofageal ekokardiyografide (TEE) yapıldı ve TEE'de daha önceki kardiyak bakılarda saptanmayan tünel tipi PFO saptandı. Ajite salin testi ile belirgin sağdan sola şant gözlenmesi üzerine perkütan PFO kapama işlemi uygulandı.

Tartışma-Sonuç: PTE öyküsü olan hastalarda açıklanamayan ve tekrarlayan sistemik arteriyel emboliler yalnızca vasküler değil kardiyak kökenli de olabilmektedir. Bizim vakamızda olduğu gibi PTE öyküsü ve paradoksal embolinin neden olduğu arteriyel iskemisi olan hastalarda altta yatan PFO varlığı akılda tutulmalı ve bu hastalarda genetik risk faktörleri de mutlaka araştırılmalıdır. Göğüs hastalıkları pratiğinde akılda tutulması gereken en önemli püf noktalardan biri de klinik şüphe ve sergilenecek multidisipliner yaklaşım sayesinde tekrarlayan embolilerin önüne geçilerek morbidite ve hatta mortalitenin azaltılabileceğidir.

Anahtar Kelimeler: Pulmoner Tromboemboli, Patent Foramen Ovale, Paradoksal Emboli, Sistemik Arteriyel Emboli, Geçici İskemik Atak

PS-089 İmmün Trombositopenik Purpurada Tedavi Altında Tekrarlayan Pulmoner Tromboembolizm

Elif İrem HIZALAN[1], Pelinsu Altun[1], Mustafa ERSÖZLÜ[1], Deniz DOĞAN MÜLAZİMOĞLU[1], Serhat EROL[1]

[1]Ankara Üniversitesi Tıp Fakültesi Göğüs Hastalıkları Kliniği

Giriş-Amaç: İmmün trombositopenik purpura (İTP), kanama eğilimi ile seyreden otoimmün bir hastalık olmasına rağmen, tromboembolik olaylarla birlikteliği giderek daha fazla bildirilmektedir. Splenektomi, intravenöz immünoglobulin (IVIG) ve trombopoetin reseptör agonistleri gibi tedaviler tromboz riskini artırabilmektedir. Bu olguda, İTP tanısı ile izlenen bir hastada tedavi altında tekrarlayan pulmoner tromboembolizm (PTE) olgusu sunulmaktadır.

Olgu: Sigara kullanımı olmayan 50 yaş kadın hasta, 2020 yılında İTP tanısı almış ve medikal tedavilere yanıtsızlık nedeniyle 2022 yılında splenektomi uygulanmış. Splenektomi sonrası sağ internal ven trombozu gelişen hasta altı ay düşük molekül ağırlıklı heparin, ardından bir yıl süreyle edoksaban kullanmış; antikoagülasyon daha sonra sonlandırılmıştır. İTP nedeniyle IVIG, eltrombopag ve mikofenolat mofetil tedavileri ile izlenmiştir.İlk PTE atağı Ocak 2024'te, IVIG tedavisinden yaklaşık bir hafta sonra gelişmiştir. Hasta nefes darlığı, öksürük, balgam, hemoptizi, şiddetli göğüs ve sırt ağrısı ile başvurmuş; hipoksemi saptanmıştır. D-dimer yüksekliği üzerine yapılan pulmoner bilgisayarlı tomografi anjiyografide(PBTA) her iki ana pulmoner arterden lober ve segmenter dallara uzanan dolum defektleri izlenmiştir. Yatak başı ekokardiyografide sağ kalp boşlukları geniş bulunmuş, hipotansiyon ve senkop izlenmemiştir.Fizik muayenede patolojik bulgu saptanmamıştır. Orta-yüksek riskli PTE tanısı konulmuştur.Yoğun bakım takibinde enoksaparin tedavisi ile takip edilen hasta, Varfarin sodyum ile taburcu edilmiş, 3 ay sonra rivaroksaban tedavisine geçilmiştir. Bu ataktan yaklaşık 11 ay sonra, ikinci PTE atağı Aralık 2024'te gelişmiştir. Hasta eforla artan dispne darlığı ve göğüs ağrısı ile başvurmuştur. PBTA'da sağ ana pulmoner arterden lober ve segmenter dallara, sol alt lob dallarına uzanan yeni emboliler saptanmıştır. Laboratuvar incelemelerinde trombositopeni ve kardiyak belirteç yüksekliği mevcuttu. Hasta tekrar orta-yüksek riskli PTE olarak değerlendirilmiştir.Hastanın tedavisi Varfarin sodyum ile düzenlenmiş, hematoloji ve göğüs hastalıklarınca 1,5 yıldır kanamasız olarak takibi devam etmektedir.

Resim.1: İlk PTE PA Akciğer Grafisi ve PBTA kesitleri

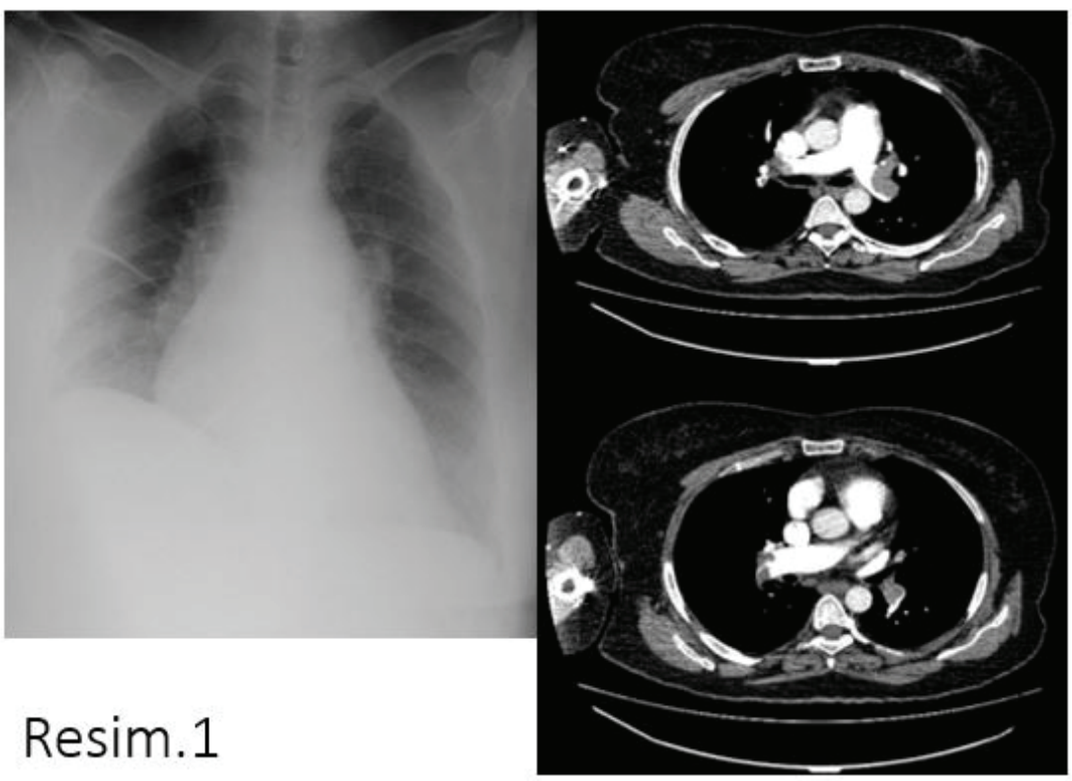

Şekil.2:İkinci PTE PBTA Kesitleri

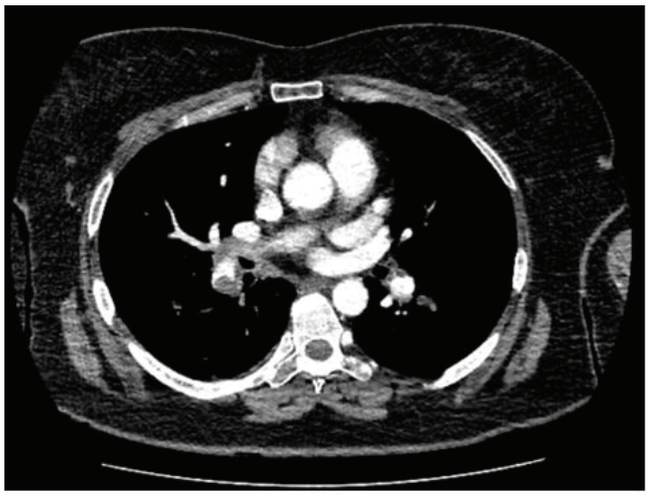

Resim.2

Tartışma-Sonuç: İTP'nin tromboembolizm açısından bir risk faktörü olduğu güncel yayınlarca bilinmekte olup kanama ve tromboz açısından yönetimi oldukça zor bir kliniktir. Bu olgu, İTP hastalarında splenektomi ve immünomodülatör tedaviler sonrasında tekrarlayan pulmoner tromboembolizm gelişebileceğini göstermektedir. Kanama ve tromboz riskinin birlikte bulunduğu bu hasta grubunda, PTE açısından yüksek klinik farkındalık ve yakın multidisipliner takip gereklidir.

Anahtar Kelimeler: İTP, Pulmoner Tromboembolizm, Tedavi altında PTE, Antikoagülasyon, Tekrarlayan PTE

PS-090 Nadir Bir Olgu: Mikroskopik Polianjitis Akciğer Tutulumu

Ebru Ceren Aydın[1], Ramazan Şahin[1], Barış Demirkol[1], Cemal Bes[2], Ayşe Bahadır[1], Mehmet Akif Özgül[1], Sibel Yurt[1]

[1]Başakşehir Çam ve Sakura Şehir Hastanesi, Göğüs Hastalıkları Kliniği, İstanbul
[2]Başakşehir Çam ve Sakura Şehir Hastanesi, Romatoloji Kliniği, İstanbul

Giriş-Amaç: Mikroskopik polianjiitis (MPA); kapiller, arteriol ve venüller gibi küçük damarları tutan ANCA-ilişkili vaskülitler arasında olup hastaların neredeyse tamamında böbrek -Nekrotizan glomerülonefrit- tutulumu ile seyreder. Akciğer tutulumu -Pulmoner kapillerit- daha nadir olmakla birlikte klinik seyir ve prognozu belirgin şekilde etkileyebilir. Pulmorenal sendromun en sık sebebidir ve artmış mortalite ile seyreder. Bu olgu sunumunda, renal sınırlı MPA tanısı ile hemodiyaliz programında takip edilen bir hastada gelişen yeni akciğer tutulumunu, klinik ve radyolojik özellikleri ile birlikte sunmayı amaçladık.

Olgu: 61 yaş kadın hasta kilo kaybı ve gece terlemesi şikayetleriyle romatoloji tarafından polikliniğimize yönlendirildi. Bilinen renal sınırlı MPA vasküliti, kronik iskemik kalp hastalığı, hipotiroidi ve astım tanıları mevcuttu. İki yıldır, 3 seans/hafta hemodiyaliz programındaydı. Fizik muayenesinde özellik saptanmadı. Laboratuar bulguları Hb: 8.9 g/dL, MPO-ANCA: 30.52 (< 20: Negatif), CRP: 13.9 mg/L, üre: 133.8 mg/dL, kreatinin 9.2 mg/dL, e-GFR: 4, potasyum: 5.63 mEq/L, fosfor: 6.29 mg/dL, Quantiferon Gold-TB: Negatif idi. PA akciğer grafisinde sağ akciğerde peribronkovasküler ve sol akciğer alt zonda dağınık ve sınırları düzensiz yoğunluk artışı izlenmekteydi (Şekil 1). Toraks BT'de bilateral akciğerde sağ akciğer orta lobda ve sol akciğer alt lob posteriorda kistik bronşektazik değişiklikler ve eşlik eden atelektatik alanlar mevcuttu. Her iki akciğerde daha önceki incelemelerde mevcut olmayan alt lob süperior segmentlerde daha belirgin dağınık yerleşimli, periferinde fibrotik çekintilerin izlendiği, yer yer bronşektaziler ve sekel değişiklikler izlendi (Şekil 2). Nonspesifik antibiyotik tedavisi altında regresyon izlenmedi. Balgam, bronkoskopi kültürleri (Nonspesifik, mikobakteri, mantar) ve sitoloji normal olarak sonuçlandı. MPA tanılı hastada klinik ve radyolojik bulgulara istinaden romatoloji, radyoloji ve göğüs hastalıklarını kapsayan multidispliner konsey kararı ile MPA akciğer tutulumu tanısı konuldu. İmmünsupresif tedavi alan hasta kontrole gelmesi söylenerek takibe alındı.

Şekil 1. PA akciğer grafisinde sağ akciğerde peribronkovasküler ve sol akciğer alt zonda dağınık ve sınırları düzensiz yoğunluk artışı.

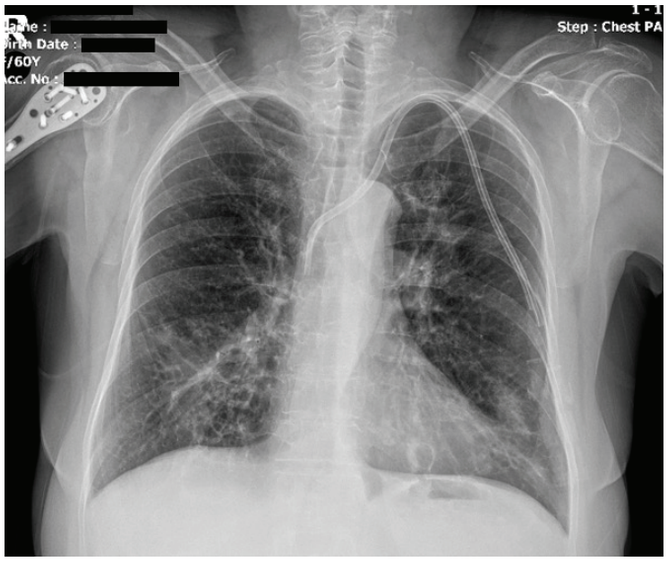

Şekil 2. Toraks BT'de bilateral akciğerde sağ akciğer orta lobda ve sol akciğer alt lob posteriorda kistik bronşektazik değişiklikler, eşlik eden atelektatik alanlar, her iki akciğerde daha önceki incelemelerde mevcut olmayan alt lob süperior segmentlerde daha belirgin dağınık yerleşimli, periferinde fibrotik çekintilerin izlendiği, yer yer bronşektaziler ve sekel değişiklikler.

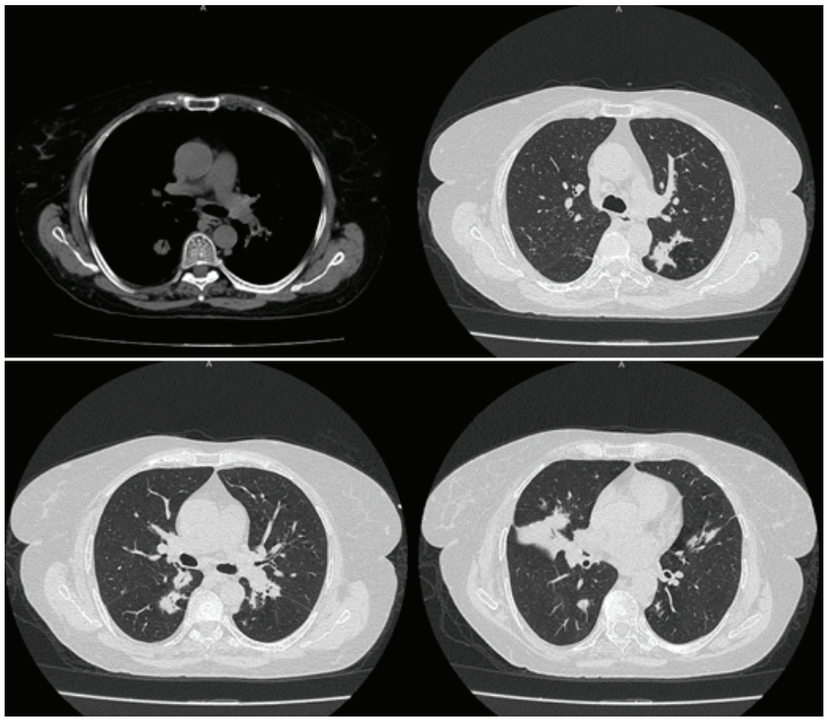

Tartışma-Sonuç: MPA'da pulmoner tutulum çoğunlukla alveolar hemoraji ile ilişkilidir; ancak bronşektazi, fibrotik değişiklikler ve yamasal opasiteler gibi radyolojik paternler de görülebilir. Hemodiyaliz programındaki hastalarda enfeksiyon, ilaç toksisitesi ve volüm yükü gibi durumlar akciğer bulgularını maskeleyebilir. Bu vakada, klinik semptomlar (Kilo kaybı, gece terlemesi) ve MPO-ANCA yüksekliği ile birlikte BT'de progresif, vaskülitik tutulumla uyumlu lezyonların saptanması, multidisipliner değerlendirme ile akciğer tutulumu tanısını desteklemiştir. Bulgular, MPA'lı hastalarda yeni gelişen solunumsal ve radyolojik değişikliklerin, özellikle kronik böbrek hastalığı ve diyaliz varlığında, vaskülit alevlenmesi açısından dikkatle değerlendirilmesi gerektiğini göstermektedir.

Anahtar Kelimeler: Mikroskopik polianjitis, MPO-ANCA, Pulmoner kapillerit, akciğer tutulumu

PS-091 Diş Apsesine Sekonder Gelişen Septik Pulmoner Emboli: Olgu Sunumu

Feride Tamay Tatlı[1], Hakan Kahraman[1]

[1]SBÜ Dr. Suat Seren Göğüs Hastalıkları Ve Cerrahisi Eğitim Ve Araştırma Hastanesi

Giriş-Amaç: Septik pulmoner emboli (SPE), enfekte trombüslerin hematojen yolla pulmoner dolaşıma ulaşması sonucu gelişen, nadir ancak mortalitesi ve morbiditesi yüksek bir klinik tablodur. Ateş, göğüs ağrısı, öksürük ve dispne gibi nonspesifik solunumsal semptomlarla seyredebilir. En sık predispozan faktörler arasında intravenöz ilaç kullanımı, santral venöz kateterler, konjenital kalp hastalıkları ve odontojenik enfeksiyonlar yer alır. En sık etkenler Staphylococcus aureus, Fusobacterium türleri ve anaerob bakterilerdir. Prognozu belirleyen en önemli faktör erken tanı ve uygun antibiyotik tedavisinin hızla başlanmasıdır. Bu olgu sunumunda, diş apsesine ikincil gelişen enfektif endokardit sonucu ortaya çıkan septik pulmoner embolinin klinik, radyolojik ve tanısal özelliklerinin vurgulanması amaçlanmıştır.

Olgu: Kırk iki yaşında erkek hasta, nefes darlığı ve öksürük şikayeti ile başvurdu. Öz geçmişinde diabetes mellitus dışında özellik yoktu. Yirmi paket/yıl sigara öyküsü ve 20 yıldır otomobil boyacısı olarak çalışma öyküsü mevcuttu. Fizik muayenede olağandı. Vital bulguları aksiller vücut ısısı 37°C, kan basıncı 110/80 mmHg, solunum sayısı 20/dk olarak görüldü. Laboratuvar incelemesinde Lökosit 10.110/µL, C-reaktif protein 34 mg/L olarak saptandı. Posteroanterior akciğer grafisinde bilateral orta ve alt zonlarda dansite artışı, sağ alt zonda düzensiz kenarlı kaviter lezyonlar izlendi. Kontrastsız Toraks Bilgisayarlı Tomografisinde sol üst lobda kaviter lezyon ve sağ alt lobda multipl kaviter lezyonlar saptandı. Klinik ve radyolojik bulgular SPE ile uyumlu olarak değerlendirildi. Ayrıntılı anamnezde hastanın 10 gün önce tedavi edilmemiş diş apsesi geçirdiği öğrenildi. Ampirik tedavi olarak seftriakson 2 g/gün IV başlandı. Transtorasik ekokardiyografide sağ atriumda vejetasyon saptanması üzerine yapılan transözefajiyal ekokardiyografide sağ atriumda 2×1 cm boyutlarında vejetasyon tespit edildi. Kan ve balgam kültürlerinde Staphylococcus aureus üremesi üzerine tedaviye daptomisin (6 mg/kg/gün) eklendi. Hasta kardiyoloji kliniğine devredildi.

Toraks Tomografide Kaviter Lezyon

Toraks Tomografide Kaviter Lezyon

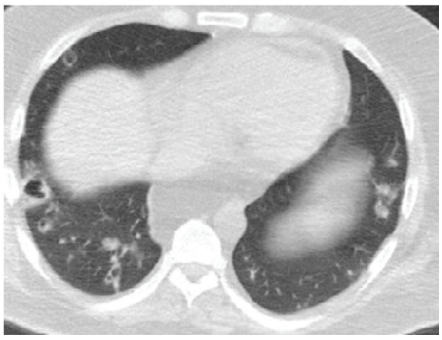

Tartışma-Sonuç: Septik pulmoner emboli, nonspesifik semptomlar nedeniyle tanısı gecikebilen ancak erken tanı ve uygun antibiyotik tedavisi ile prognozu iyileştirilebilen ciddi bir klinik tablodur. Özellikle odontojenik enfeksiyon öyküsü olan hastalarda SPE akılda tutulmalıdır.

Anahtar Kelimeler: Septik pulmoner emboli, Enfektif endokardit, Kaviter akciğer lezyonları, Odontojenik enfeksiyon

PS-092 Sırt Ağrısıyla Prezente Olan Pulmoner Sekestrasyon Olgusu

Elif Yorgancıgil Ekici[1], Ayşe Kübra Arslan[1], Tunahan Refik Dumlu[1], Merve Yumuşak[1], Murat Kavas[1]

[1]SBÜ Süreyyapaşa Göğüs Hastalıkları ve Göğüs Cerrahisi Eğitim Araştırma Hastanesi

Giriş-Amaç: Pulmoner sekestrasyon, trakeobronşial havayolları ile belirgin bağlantısı olmayan, herhangi bir fonksiyon göstermeyen, kanlanmasını pulmoner arterler yerine sistemik arterlerden alan anormal akciğer dokusudur. Nadir görülen konjenital bir anomalidir. İntralober sekestrasyon (ILS) ve ekstralober sekestrasyon (ELS) olarak iki alt gruba ayrılır. Ekstralober sekestrasyonun kendi visseral plevrası bulunur. İntralober sekestrasyon ise akciğer lobunun içindedir ve normal akciğer dokusuyla aynı plevrayı paylaşır. İntralober sekestrasyon arteriyel beslenmesinin %75'ini inen torasik aortadan almaktadır. Hastalarda klinik olarak tekrarlayan pnömoni atakları veya öksürük, balgam, hemoptizi, sırt ve göğüs ağrısı gibi yakınmalar görülebilir. Asemptomatik de seyredebilir.

Olgu: 35 yaş erkek hasta, bilinen kronik sistemik hastalık öyküsü yok. Sırt ağrısı şikayeti ile dış merkez göğüs hastalıkları polikliniğine başvuran hastanın çekilen PA akciğer grafisi normal görülüyor. Sistemde daha önce çekilen Toraks Bilgisayarlı Tomografisi olmayan hastaya kontrol amaçlı kontrastsız Toraks BT çekiliyor. Çekilen Toraks BT'de "sol akciğer alt lob posterior bazal segmentte 7x6.5 cm boyutlarında plevral tabanlı yerleşim gösteren, içerisinde milimetrik kalsifikasyonlar olan lobüle konturlu kitle lezyonu" görülüyor. Doku tanısı amacıyla hastaya BT eşliğinde Transtorakal İnce İğne Aspirasyon Biyopsisi yapılması planlanıyor. Yapılan TTİİAB sonucunda sitoloji sonucu "malignite şüpheli seyrek atipik hücre" şeklinde görülmesi üzerine PET-CT çekimi planlanıyor. PET-CT'de "Sol akciğer alt lob bazal medialde 68x57 mm boyutlarındaki kitle lezyonunda (SUD max 2.2) minimal artmış FDG tutulumu görülüyor. Sırt ağrısı ve göğüste dolgunluk hissi devam eden hasta tarafımız göğüs hastalıkları polikliniğine başvurdu. Solunumsal şikayetleri bulunmuyordu. Son 6 ay içinde kilo kaybı yoktu. Laboratuvar bulguları normal görüldü. Toraks BT ve PET-CT görüntülemelerinin değerlendirilmesi üzerine sol alt lob posteriordaki lezyonun inen aortadan dal aldığı görüldü (Resim-3). Lezyonun pulmoner sekestrasyon düşünülmesi üzerine hasta göğüs cerrahisi polikliniğine yönlendirildi. Göğüs cerrahisi tarafından lezyona İntralober sekestrasyon tanısı konularak hastaya sol alt lobektomi yapıldı. Operasyon sonrası kontrole gelen hasta yakınmalarının ortadan kalktığını belirtti. Doku patolojisinde neoplazma rastlanmadı. Hastanın göğüs hastalıkları ve göğüs cerrahisi tarafından takiplerine devam etmesi önerildi.

Sol alt lob posteriorda intralober sekestrasyon

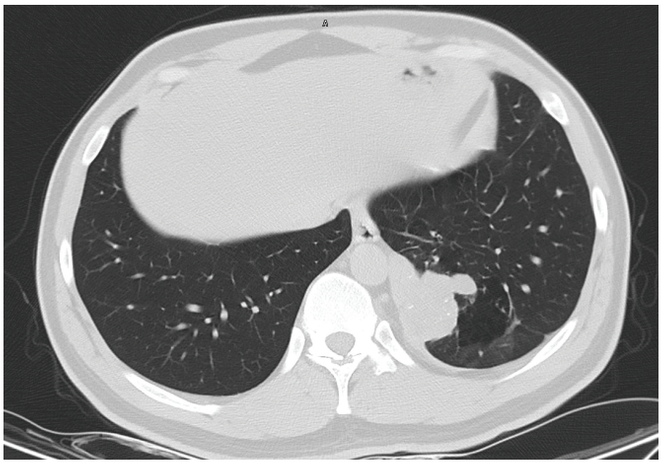

İnen aortadan dal alıyor

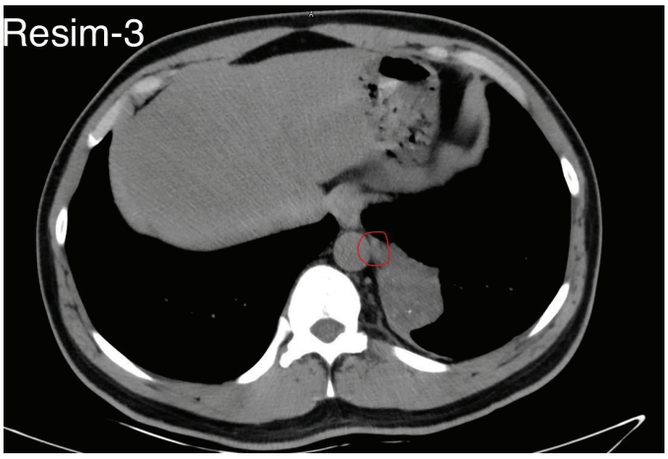

Tartışma-Sonuç: Sırt ağrısı şikayetiyle başvuran hastanın akciğer görüntülemesinde sol alt lob posterior segmentte lezyon görüldü. Lezyonun TTİİAB sonucunda neoplazma rastlanmadı. PET-CT'de FDG tutulumunun düşük seviyede olduğu görüldü. Hastanın Toraks BT incelemesinde lezyonun inen aortadan dal aldığının görülmesi üzerine İntralober Sekestrasyon tanısı konuldu. Oluşabilecek komplikasyonların önlenmesi, şikayetlerin azalması açısından hastaya sol alt lobektomi yapıldı.

Anahtar Kelimeler: Lobektomi, Konjenital, Malformasyon, İntralober sekestrasyon

PS-093 Non-Travmatik Bir Pulmoner Hematom Olgusu

Muhammed kadri Konak[1], Mert Emin Şenel[1], Muhammet Atıf Karagöl[1], Sefa Murat Devran[1], Aytül Hande Yardımcı[2], Ali Yeginsu[3], Lütfiye Kılıç[1]

[1]Sağlık Bilimleri Üniversitesi Başakşehir Çam ve Sakura Şehir Hastanesi Göğüs Hastalıkları Kliniği
[2]Sağlık Bilimleri Üniversitesi Başakşehir Çam ve Sakura Şehir Hastanesi Radyoloji Kliniği
[3]Sağlık Bilimleri Üniversitesi Başakşehir Çam ve Sakura Şehir Hastanesi Göğüs Cerrahisi Kliniği

Giriş-Amaç: Pulmoner hematom, akciğer parankimi içerisinde kan birikmesidir. Genellikle künt veya penetran toraks travmalarına sekonder gelişen tablodur. Travmatik olmayan, spontan pulmoner hematomlar nadir görülmekle birlikte, antikoagülan tedavi komplikasyonu olarak karşımıza çıkabilmektedir. Klinik olarak genellikle asemptomatik seyretse de ağrı ve hemoptiziye yol açabilir. Radyolojik görüntülemede saptanan lezyonların malignite veya enfekte kistik yapılarla karışması sık görülen bir durumdur. Çoğu olgu 2-6 hafta içinde spontan rezorbe olabilirken, komplike vakalarda apse gelişimine neden olabilir.Literatürde travmatik olmayan pulmoner hematom vakalarına dair olgular bildirilmiştir. Bu çalışmada sunacağımız olgu, çoğu vakanın aksine travma öyküsü bulunmayan nadir bir pulmoner hematom olgusudur.

Olgu: Yetmiş altı yaşında erkek hasta, günlük 5-10 cc hemoptizi şikayetiyle acil servise başvurdu. Toraks BT incelemesinde (Şekil1), sol akciğerde fissür boyunca uzanan, 7x4 cm boyutlarında, içi opasite içeren kistik bir lezyon izlendi. Radyolojik görüntülemelerinde ön planda akciğer karsinomu ve perfore hidatik kist düşünülen hasta servise yatırıldı. Yatışında vitalleri stabil olan hastanın özgeçmişinde KOAH, diyabet ve koroner arter hastalığı mevcuttu. Düzenli kullandığı ilaçlar: diliazem, asetilsalisilik asit, klopidogrel,metformin. Öyküsü derinleştirildiğinde, bir ay önce popliteal anevrizmektomi geçirdiği; postoperatif dönemde (oxapar 2 x 06) başlandığı öğrenildi. Hastada herhangi bir travma öyküsü yoktu. Laboratuvar tetkiklerinde CRP yüksekliği (175 mg/L) ve bir ay önceki değerlere kıyasla hematokrit düşüşü (Hct %29.4) dikkat çekiciydi. Tanısal amaçlı yapılan bronkoskopide endobronşiyal lezyon izlenmedi, sol bronş sisteminde pıhtı odakları izlendi; lavaj sitolojisi malignite açısından negatif geldi. Hastanın bir ay önceki PA AC grafisinin (Şekil B) normal olması ve güncel görüntülemelerinde izlenen kistik lezyonun (Şekil A) içerisinde opasitenin olmadığının anlaşılması üzerine akciğer CA ve hidatik kist ayırıcı tanıda dışlandı. USG eşliğinde yapılan torasentezde hemorajik sıvı aspire edilmesi üzerine olgu, antikoagülan kullanımına bağlı "spontan intrafissürel pulmoner hematom" olarak değerlendirildi. Multidisipliner konseyde, lezyonun spontan rezorbe olamayacak kadar büyük olması ve yüksek enfeksiyon riski taşıması nedeniyle cerrahi drenaj (VATS) kararı alındı.

Şekil 1

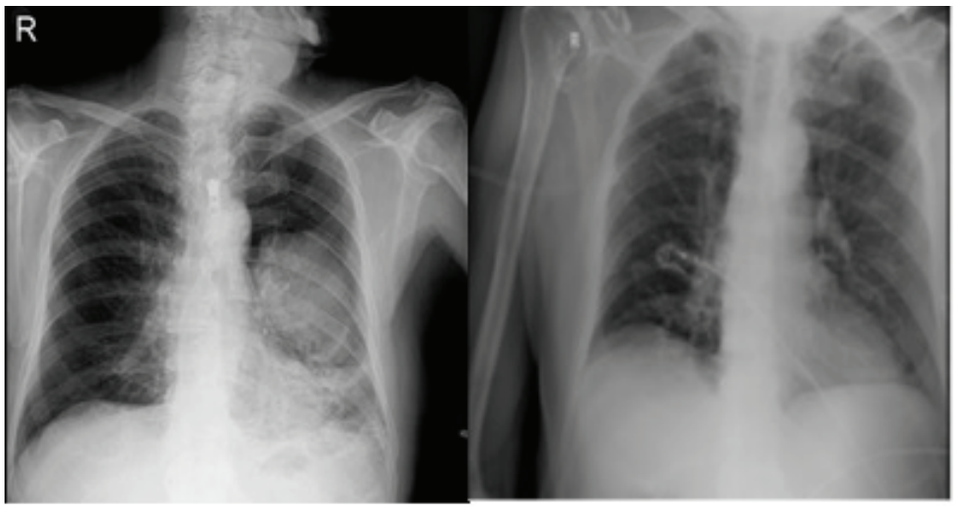

Şekil 2

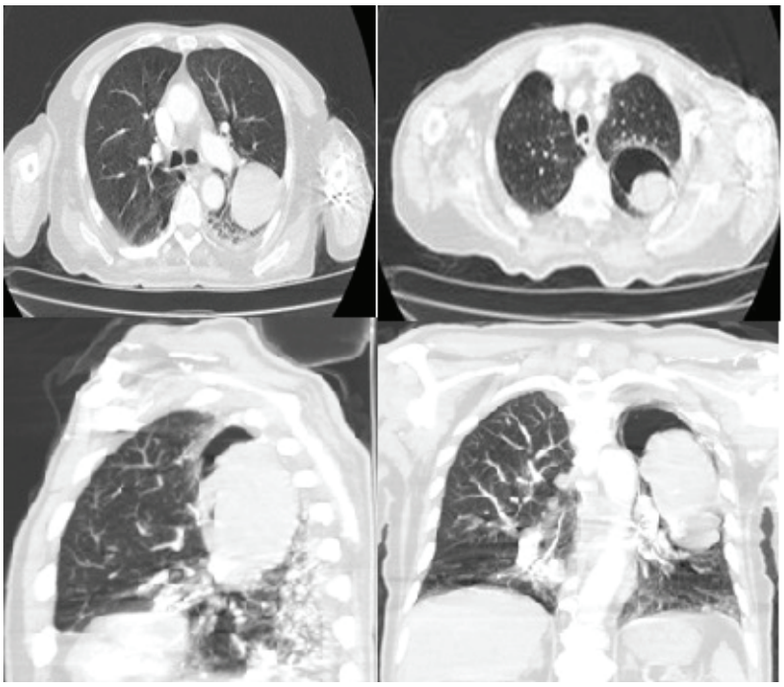

Tartışma-Sonuç: Travmatik olmayan pulmoner hematom, oral antikoagülasyonun ciddi bir komplikasyonu olabilir. Yakın dönem vasküler cerrahi öyküsü olan ve antitrombotik kullanan hastalarda, radyolojik olarak maligniteyi veya kistik lezyonları taklit eden tablolarda pulmoner hematom mutlaka akla gelmelidir. Doğru ayırıcı tanı, hastaları gereksiz invaziv girişimlerden ve hatalı malignite tanılarından korumak için kritik öneme sahiptir

Anahtar Kelimeler: Pulmoner Hematom, Vats, Kitle

PS-094 Dispneik Genç Olguda Nadir Bir Konjenital Anomali: Pulmoner Arter Agenezisi

Zeynep Sonat[1], Binnaz Zeynep Yıldırım[1], Bahar Aydoğar[1], Helin Su Kaya[1], Zeynep Sena Yurtgezen[1], Mustafa Çörtük[1]

[1]Sağlık Bilimleri Üniversitesi Yedikule Göğüs Hastalıkları ve Göğüs Cerrahisi Eğitim ve Araştırma Hastanesi, Göğüs Hastalıkları Anabilim Dalı, İstanbul

Giriş-Amaç: Pulmoner arter agenezisi(PAA); sağ veya sol ana pulmoner arterin unilateral yokluğu ile karakterize, ilgili hemitoraksın pulmoner perfüzyonunda belirgin bozulma ile seyreden oldukça nadir bir konjenital anomalidir. Sıklıkla ASD, VSD, PDA, Fallot tetralojisi, gibi diğer konjenital kalp anomalileriyle birlikte görülebilmekle birlikte, tek başına da gelişebilir. Çoğunlukla çocukluk çağında; tekrar eden alt solunum yolu enfeksiyonları, efor dispnesi, gelişme geriliği ile seyreden olgularda saptanır. Ancak erişkin olgularda semptomlar özgül olmadığından ve değişkenlik gösterdiğinden çoğu zaman insidental olarak saptanabilir. PAA, masif hemoptizi ve pulmoner hipertansiyon gibi mortalitesi yüksek komplikasyonlara yol açabilmesinden ötürü, teşhisi zor ancak klinik açıdan son derece önemli bir anomalidir. Bu sunumda, kronikleşmiş şikayetleri nedeniyle ile tetkik edilen izole sağ pulmoner arter agenezi tanısı konulan bir olgumuzu sunuyoruz.

Olgu: 18 yaşında kadın hasta, uzun zamandır nefes darlığı ve göğüs ağrısı yaşaması şikayetiyle polikliniğimize ayaktan başvurdu. Hastanın infantil çağdan beri tekrarlayan alt solunum enfeksiyonları, göğüs ağrısı ve dispne öyküsü mevcuttu. Bilinen bir ek hastalığı, sigara veya alkol alışkanlığı yoktu. Fizik muayenede oskültasyonda sağ hemitoraksta solunum sesleri azalmıştı. Tam kan, biyokimya değerleri, kardiyak markerlar ve D-dimer normal sınırlardaydı. SFT'de akciğer fonksiyonları normaldi. PA Akciğer grafisinde ise trakea, kalp ve mediastenin sağa deviye olduğu gözlendi. Ekokardiyografide sağ pulmoner arter agenezisi görülüp sağ ventrikül basıncının 25 mmHg olduğu saptandı. Toraks BT Anjiografi'de de proksimalde sağ pulmoner arter ve distalde intrapulmoner dallanmalar izlenemedi (Şekil 1). Radyolojik bulgular, laboratuvar tetkikleri, kronik yakınmaları ve öykü birlikte değerlendirildiğinde, bir konjenital pulmoner vasküler anomali ihtimali düşünülmüş ve sonrasında yapılan V/Q sintigrafisinde pulmoner emboli lehine segmenter perfüzyon defekti olmaksızın sağ akciğerde perfüzyon izlenmemiş (Şekil 2), kronik hipoperfüzyona sekonder değişikliklerle uyumlu bulunmuştur. Tanı izole sağ pulmoner arter agenezisi olarak kesinleşmiş ve hasta immunizasyon yapılarak yıllık kardiyoloji ve göğüs hastalıkları takibine alınmıştır.

Şekil 1. Toraks BT Anjiografide sağ pulmoner arterin ve intrapulmoner dallanmaların yokluğu.

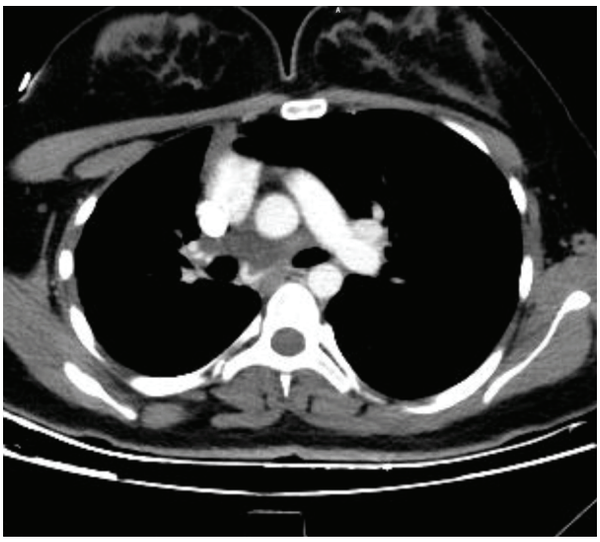

Şekil 2. V/Q sintigrafisinde pulmoner emboli lehine segmenter perfüzyon defekti olmaksızın sağ akciğerde perfüzyon yokluğu.

Tartışma-Sonuç: Pulmoner arter agenezisi, nadir görülmesi ve nonspesifik kliniği nedeniyle tanısı gecikebilen, ancak ciddi komplikasyonlara yol açabilen önemli bir konjenital anomalidir. Tek taraflı akciğer hacim kaybı ve perfüzyon bozukluğu saptanan olgularda, konjenital pulmoner vasküler anomaliler mutlaka değerlendirilmelidir. Erken tanı, uygun izlem ve komplikasyonların öngörülmesi, yaşamı tehdit eden durumların önlenmesi açısından büyük önem taşımaktadır.

Anahtar Kelimeler: Pulmoner arter agenezisi, Tek taraflı pulmoner perfüzyon kaybı, Ventilasyon- perfüzyon sintigrafisi

PS-095 Azygos Venine Drene Olan PAPVR ve Eşlik Eden PDA

Ali Koç[1], Zülfer Obuz Koç[2], Şakir YILDIRIM[1]

[1]Harran Üniversitesi Tıp Fakültesi
[2]Mehmet Akif İnan EAH

Giriş-Amaç: Parsiyel pulmoner venöz dönüş anomalisi (PPVDA), pulmoner venlerin bir kısmının sol atriyum yerine sistemik venöz dolaşıma drene olduğu nadir bir konjenital anomalidir. Azygos vene drenaj son derece enderdir. Patent duktus arteriozus (PDA) ile birlikteliği literatürde belirtilmemiş olup , olası sol-sağ şant yükünü artırabileceğinden klinik açıdan önem taşır. Bu çalışmada, toraks BT anjiyografide azygos vene drene PAPVR'nin tanısal bulgularını, eşlik eden PDA birlikteliğini göstererek literatüre katkı sağlamayı amaçladık.

Olgu: 37 yaşında kadın hasta pulmoner emboli (PE) ön tanısıyla intravenöz kontrast sonrası 1.25 mm kesit kalınlığında toraks BT anjiyografi elde edildi. Görüntüler, pulmoner arterler yanında mediastinal venöz anatomi ve aortopulmoner pencere odaklı yapılandırılmış kontrol listesi ile değerlendirildi.Trunkus pulmonalis ve her iki pulmoner arterin proksimal ve segmental dallarında dolum defekti izlenmedi. Sağ alt lob posterior pulmoner venin T6 vertebra düzeyi civarında vena azygos ile birleşerek superiora yönlendiği ve azygos üzerinden superior vena cavaya drene olduğu saptandı (azygos venine drene olan PPVDA ile uyumlu). Sağ üst lobda azygos fissür ve azygos lob varyasyonu da mevcuttu ; azygos ven kalibrasyonu parankim düzeyinde belirgindi. Aort ile sol pulmoner arter arasında aortik isthmus seviyesinde kontrast madde geçişi izlendi . PDA lehine değerlendirilerek kardiyak muayene/ekokardiyografi önerildi. Vakada bilateral plevral efüzyon ve atelektazi bulguları mevcuttu.

Azygos venine drene olan parsiyel pulmoner venöz dönüş anomalisi

Aksiyel kesit toraks bt de azygos venine drene olan parsiyel pulmoner venöz dönüş anomalisi izleniyor.

Azgos fissür lob varyasyonu

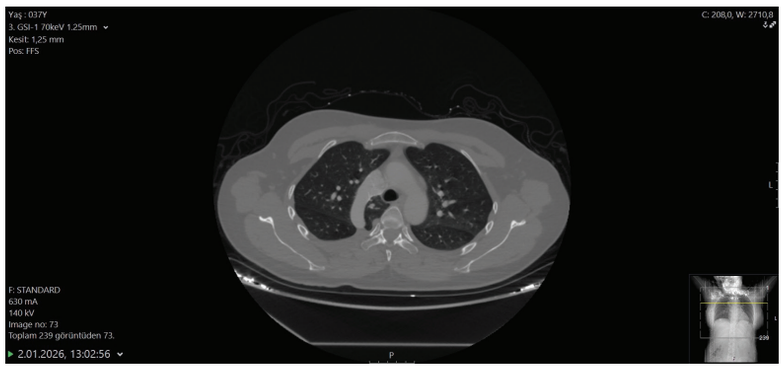

Pulmoner venöz dönüş anomalisinin daha superior kesitlerinde genişlemiş azygos veni ile azygos fissür lob varyasyonu izleniyor.

Tartışma-Sonuç: PPVDA, otopsi serilerinde yaklaşık %0,6-0,7 oranında görülen nadir bir doğuştan anomalidir . Embriyoda, ortak pulmoner ven, gerileyen ilkel akciğer drenajının yerini almak üzere sol atriyumdan çıkar . Gelişmekte olan akciğerin bazı bölümleri bağlantı kurmayı başaramadığında PPVDA meydana gelir. Pulmoner venin anormal bağlantısı , sağ atriyumun ve venöz dallarından birinin birçok yerinde meydana gelebilir .En yaygın PAPVR tipleri arasında sağ pulmoner venin SVC'ye (74%), sağ pulmoner venin sağ atriyuma (12%) ve sol pulmoner venin brakiyosefalik vene (9%) drenajı yer almaktadır. Azygos venine PAPVR çok daha nadirdir. PDA ile birlikte olan azygos venine drene olan PPVDA olgusuna literatürde rastlamadık.SadecPE şüphesiyle çekilen BT anjiyografilerinde, mediastinal venöz anatominin sistematik incelenmesi azygos drenajlı PAPVR gibi nadir anomalileri yakalamada kritiktir. PDA olasılığı şant yükünü artırabileceğinden hemodinamik önem taşır. Yatak başı EKO; gerekirse ECG senkronize kardiyak BT/MR ile doğrulanmalı ve yönetim buna göre planlanmalıdır.

Anahtar Kelimeler: PPVDA, azygos ven, azygos lob, toraks BT, PDA

PS-096 Postpartum Dönemde Orta-Yüksek Riskli Pulmoner Embolide Sağ Atriyal Trombüs: Cerrahi Eksizyon ile Başarılı Yönetim Bir Olgu Sunumu

Sema Nur ÇALIŞKAN BURGAÇ[1], Özlem ERÇEN DİKEN[2], Begüm MÜJDE[1], Esra AYBAL[3], Şerafettin DEMİR[4], İbrahim ÖZSÖYLER[5]

[1]Adana Şehir Eğitim ve Araştırma Hastanesi, Göğüs Hastalıkları Kliniği
[2]SBÜ, Adana Tıp Fakültesi, Göğüs Hastalıkları Anabilim Dalı
[3]Adana Şehir Eğitim ve Araştırma Hastanesi, Yoğun Bakım Kliniği
[4]Adana Şehir Eğitim ve Araştırma Hastanesi, Kardiyoloji Kliniği
[5]Adana Şehir Eğitim ve Araştırma Hastanesi, Kalp ve Damar Cerrahisi Kliniği

Giriş-Amaç: Pulmoner emboli (PE), kardiyovasküler hastalıklar arasında üçüncü en sık ölüm nedenidir. Sağ kalp boşluklarında "geçiş halindeki sağ kalp trombüsü" (RHTiT) PE olgularının yaklaşık %4'ünde bildirilir ve erken mortalite riskini artırır. Tedavi edilmemiş sağ kalp trombüsü olgularında mortalite %90'a kadar çıkabilmektedir. Antikoagülasyon, tromboliz, kateter-yönlendirmeli tedaviler ve cerrahi seçenekler arasında karar, özellikle postpartum dönemde kanama riski nedeniyle bireyselleştirilmiş multidisipliner yaklaşım gerektirir.

Olgu: 18 yaşında postpartum kadın hasta; normal vajinal doğumdan yaklaşık 1 ay sonra taburculuktan 10 gün sonra nefes darlığı ve hemoptizi ile başvurdu. Oda havasında SpO_2 %99, nabız 140/dk, TA 130/70 mmHg idi; ortopne ve günlük yaklaşık 100 mL hemoptizi tarifledi. Gelişinde Hb 8,3 g/dL, CRP 88 mg/L, NT-proBNP 5235 ve D-dimer 4,59 idi. BT pulmoner anjiyografide sağ ana pulmoner arterde ve sağ atriyumda dolum defekti izlendi(Şekil 1). Transtorasik EKO'da EF %40–45, hafif mitral/triküspit yetmezlik ve sağ kalp boşluklarında dilatasyon saptandı; McConnell bulgusu izlenmedi. TEE'de inferior vena cavaya uzanan 18×32 mm boyutunda, kitle-trombüs ayrımı yapılamayan lezyon görüldü(Şekil 2); önceki görüntülemelerde lezyon olmaması nedeniyle tümoral olasılık azaldı. Enoksaparin başlandı; alt ekstremite venöz Doppler USG'de trombüs saptanmadı. İzlemde hipoksemi/hipotansiyon gelişti ve devam eden postpartum vajinal kanama nedeniyle tromboliz uygun görülmeyerek antikoagülasyon sürdürüldü; lupus antikoagülanı pozitifti. Multidisipliner konseyde cerrahi eksizyon kararı alındı; yatışın 17. gününde opere edildi ve patoloji trombüs ile uyumluydu. Cerrahi yöntem: passiyel CPB (VCS Kanülasyonu) ve VCİ oklüzyonu yapılarak çalışan kalpte sağ atriyotomi ile yapıldı.Taburculuktan 8 gün sonra EKO'da sağ atriyumda trombüs izlenmedi; BT'de rezidüel subsegmenter emboli saptandı.

Pulmoner BT Anjiyo

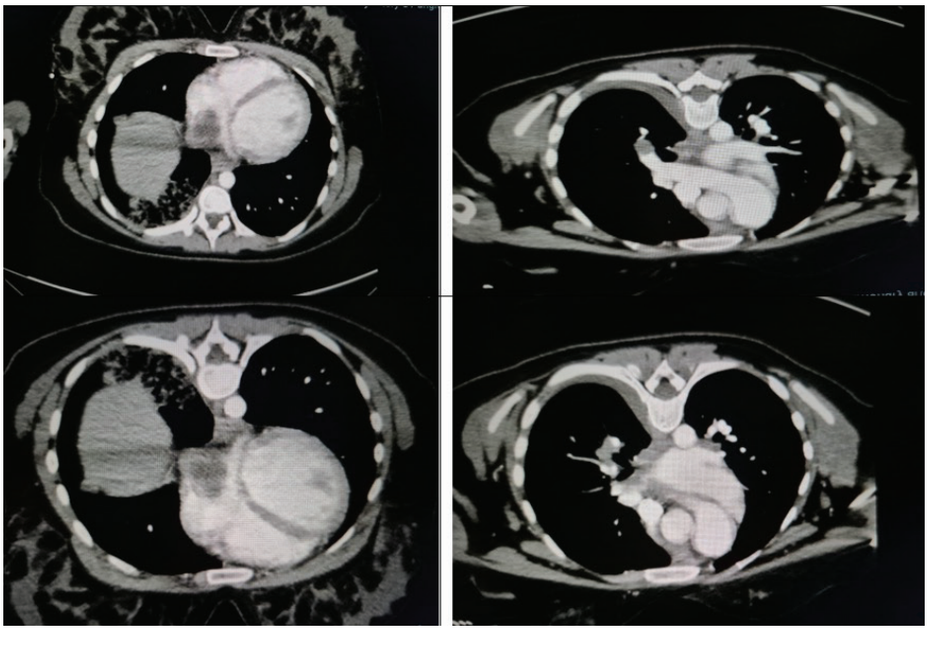

Ekokardiyografi

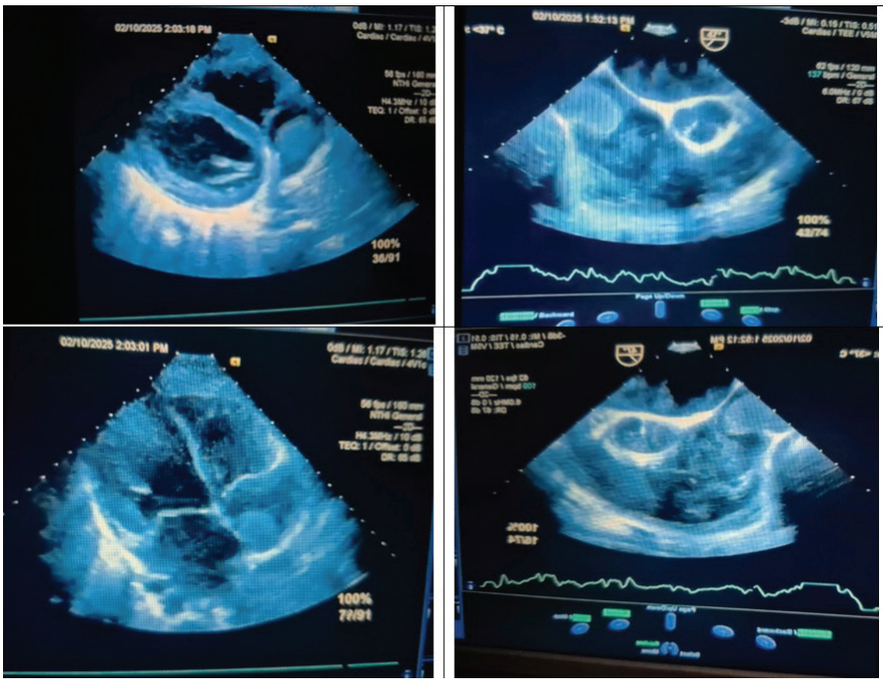

Tartışma-Sonuç: RHT ile komplike postpartum PE nadir ancak yüksek mortalite riskli bir tablodur. Literatürde sağ kalp trombüsü varlığında mortalitenin arttığı ve yalnız antikoagülasyonla olumsuz sonuçların bildirilebildiği vurgulanmaktadır. Trombolizin uygun olmadığı seçilmiş olgularda cerrahi trombüs eksizyonu/embolektomi, multidisipliner yaklaşımla etkili ve güvenli bir seçenek olabilir.

Anahtar Kelimeler: pulmoner emboli, geçiş halindeki sağ kalp trombüsü, cerrahi trombüs eksizyonu/embolektomi

PS-097 Pulmoner Tromboemboli Hastalarında Trombüs Lokalizasyonu Ne Kadar Önemli?

Veysel Bulan[1], Gamze Kırkıl[1]

[1]Fırat Üniversitesi Tıp Fakültesi

Giriş-Amaç: Pulmoner tromboemboli (PTE), genellikle alt ve üst ekstremite derin venlerinden kaynaklanan bir veya birden fazla trombüsün koparak sistemik dolaşımdan pulmoner vasküler yatağa taşınması ile ortaya çıkmaktadır. PTE, erken dönemde tedavi edilmediğinde en önemli kardiyovasküler ölüm nedenlerinden biridir. Bu nedenle erken tanı koymak, uygun tedavi başlamak ve hangi hastanın mortal seyredeceğini öngörmek çok önemlidir. Bu çalışmada akut-subakut pulmoner emboli tanısı ile kliniğe yatırılan hastalarda trombüs yerleşiminin tedavi yönetimi veya mortalite üzerine etkisinin araştırılması amaçlanmıştır.

Gereç ve Yöntem: Çalışmaya 1 Ocak 2024-31 Aralık 2024 tarihleri arasında, toraks BT ile radyolojik olarak kanıtlanmış akut-subakut pulmoner emboli tanısı alıp, kliniğe yatırılan 99 hasta dahil edildi. Hastaların yaş, cinsiyet, radyolojik olarak trombüsün yeri (sağ, sol veya bilateral akciğerler), eşlik eden akut-subakut DVT öyküsü, hastanede yatış süresi, bilinen akciğer hastalığının olup olmadığı, hangi tedaviyi aldıkları ve 30 günlük sağkalım öyküsü dosyalarından retrospektif olarak kaydedildi.

Bulgular: Çalışmaya alınan hastaların 49'u (%49.5) erkek, yaş ortalaması 70.25±1,630 idi. Hastaların 33'ünde (%33.3) DVT öyküsü mevcuttu. Komorbidite açısından araştırıldığında; hastaların 34'ünde (%34.3) komorbidite olduğu saptandı, En sık eşlik eden hastalık KOAH (%18.2) olup, bilateral yerleşimli trombüslerin komorbiditesi olmayan grupta daha fazla olduğu belirlendi (Şekil-1). Hastaların 43'ünde (%43.4) trombüs bilateral, 12'sinde (%12.1) ana pulmoner arter, 69'unda (%69.7) ise segmental arterler yerleşimli idi. 30 günlük takip döneminde mortalite oranı %11.1 olarak saptandı. Trombüs yerleşimi ile ilişkili olabilecek parametreler araştırıldığında; yaş, cinsiyet, anatomik yerleşim (ana pulmoner arter, segmental arter) ile anlamlı ilişki saptanmadı ($p > 0.05$), D-Dimer düzeyi ile anlamlı ilişki saptandı ($p = 0,039$); bilateral trombüsü olanlarda D-Dimer düzeyi (sıra ortalaması % 58,30) unilateral olanlara göre (sıra ortalaması % 44,23) anlamlı ölçüde yüksek saptandı (Şekil-2). DVT varlığında da bilateral yerleşimli trombüs daha fazla saptandı ($p < 0.001$). Emboli yerinin 30 günlük mortalite ile anlamlı ilişki göstermediği belirlendi.

Şekil-1. Özellikle bilateral embolilerin, altta yatan kronik akciğer hastalığı olmayan grupta sayıca daha fazla olduğu gözlemlenmektedir.

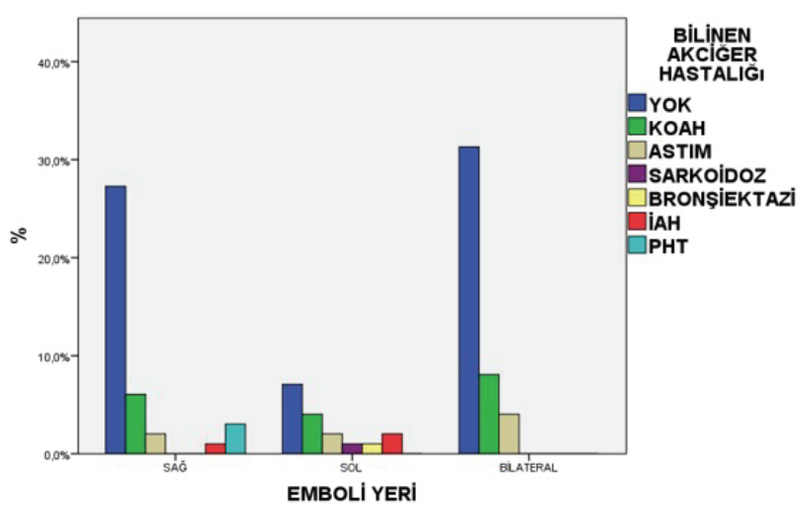

Şekil-2. Bilateral embolisi olan hastalarda DVT görülme sıklığı, tek taraflı olanlara göre daha yüksektir. Bu, alt ekstremitelerdeki pıhtı kaynağının büyüklüğünün veya yaygınlığının, akciğerdeki embolinin yaygınlığını (bilateralite) doğrudan etkilediğini klinik olarak kanıtlamaktadır.

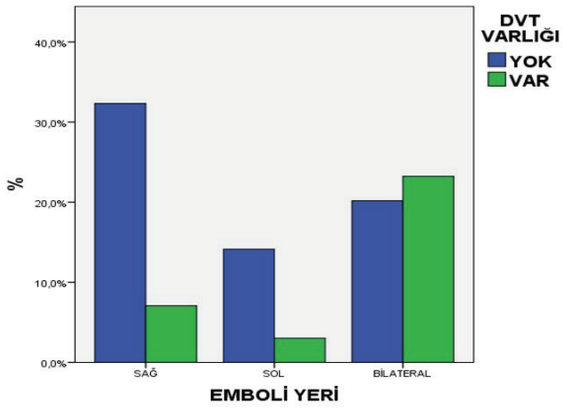

Tartışma-Sonuç: Çalışmamızın retrospektif olması, hasta sayısının sınırlı olması ve uzun dönem takip verilerinin eksikliği sonuçların genellenebilirliğini kısıtlayabilir. Bununla birlikte, elde edilen bulgular günlük klinik pratikte dikkate değer niteliktedir. Sonuç olarak, pulmoner emboli yüksek morbidite ve mortaliteye sahip, erken tanı ve tedavi gerektiren bir klinik tablodur. Risk faktörlerinin dikkatli değerlendirilmesi, uygun tanısal algoritmaların kullanılması ve zamanında başlanan tedavi hayati önemdedir. Daha geniş örneklemli ve prospektif çalışmaların bu alana katkı sağlayacağı düşünülmektedir.

Anahtar Kelimeler: pulmoner emboli, dvt, pulmoner vasküler hastalıklar, trombüs, d-dimer

PS-098 İki Uç Arasında: Hemorajik İnme Zemininde Pulmoner Emboli Yönetimi

Rabia Özdemir Sanar[1], Buket Mermit[1]

[1]Van Yüzüncü Yıl Üniversitesi Göğüs Hastalıkları Anabilim Dalı

Giriş-Amaç: Hemorajik serebrovasküler olay (SVO) geçiren hastalarda immobilizasyon, inflamasyon ve koagülasyon dengesindeki bozulmalar nedeniyle tromboembolik olay riski artmaktadır. Ancak bu hastalarda antikoagülan tedavi, mevcut intrakraniyal kanama nedeniyle ciddi kanama riski taşıdığından klinik yönetim oldukça zordur. Bu olguda, hemorajik SVO ile takip edilirken pulmoner emboli gelişen bir olgu sunulması planlanmaktadır.

Gereç ve Yöntem: 72 72yaşında, erkek hasta; ani gelişen bilinç kaybı ve sol taraflı güçsüzlük şikâyeti ile acil servise başvurmuş. Bilinen hipertansiyon tanılı hasta. Başvuru anında çekilen kraniyal BT'de intraparankimal hemoraji saptanması üzerine hasta hemorajik SVO tanısıyla nöroloji yoğun bakım ünitesine yatırıldı. Tedavisine başlandı . Takibinin 5. gününde, hastada ani gelişen dispne ve desatürasyon nedeniyle tarafımıza konsülte edildi .

Bulgular: Tarafımızca değerendirilen hastanın fizik muaynesinde solunum sesleri normal izlendi solunum sayısı 18 nabız 110 kan basıncı 125 /75 olarak kaydedildi .Sağ bacakta çap farkı izlendi. D-dimer yüksekliği saptanan hastaya acil BT pulmoner anjiyografi çekildi .BT de sağ pulmoner arter ve segment dallarda pulmoner emboli ile uyumlu dolum defektleri izlendi. (resim-1) Mevcut aktif intrakraniyal kanama nedeniyle tam doz antikoagülan tedavi yüksek riskli bulundu. Multidisipliner konsey (Nöroloji, Göğüs Hastalıkları, Kardiyoloji, Beyin Cerrahisi) değerlendirmesi sonucunda Beyin kanamasının stabilitesi yakın izleme alındı. Sağ bacakta derin ven trombozu izlenen hastaya vena cava inferior filtresi takılması açısından girişimsel radyolojiye konsülte edildi ancak mevcut imkan yetersizliği nedeniyle takılamadı. Hastanın klinik stabilitesi sağlandıktan sonra düşük doz antikoagülan tedaviye eklendi. Üç günün sonunda kliink olarak kötüleşme izlenmemesi üzerine tam doz antikoagükan tedaviye geçildi . Bir hafta tam doz antikloagülan altında izlenen hastada intrakranial hemorajik alanda artış olmaması ve klinik olarak iyilşme olması üzerine tam doz antikoagülan ile hasta taburcu edilip poliklinik kontrolüne çağrıldı

pulmoner emboli

Tartışma-Sonuç: Hemorajik SVO hastalarında pulmoner emboli gelişimi nadir ancak mortalitesi yüksek bir durumdur. Tedavide temel zorluk, tromboz ve kanama riski arasında denge kurmaktır. Literatürde bu hastalarda standart bir yaklaşım bulunmamakta, tedavi bireyselleştirilerek multidisipliner kararlarla yürütülmektedir .Hemorajik SVO ile takip edilen hastalarda pulmoner emboli gelişimi akılda tutulmalı; ani solunum sıkıntısı gelişen olgularda hızlı tanı ve multidisipliner yönetim hayati önem taşımaktadır.

Anahtar Kelimeler: antikoagülasyon, hemoraji, emboli

PS-099 Pulmoner Tromboembolinin Maskeli Yüzü: Masif Plevral Efüzyon ile Seyreden Dört Olgu

Bahar Aydoğar[1], Helin Su Kaya[1], Zeynep Sena Yurtgezen[1], Zeynep Sonat[1], Erdoğan Çetinkaya[1], Halit Çınarka[1], Mustafa Çörtük[1]

[1]Sağlık Bilimleri Üniversitesi Yedikule Göğüs Hastalıkları ve Göğüs Cerrahisi Eğitim ve Araştırma Hastanesi, Göğüs Hastalıkları Ana Bilim Dalı, İstanbul

Giriş-Amaç: Pulmoner tromboemboli (PTE), yüksek mortalite ve morbidite ile seyreden önemli bir kardiyopulmoner acildir. Literatür verileri, PTE hastalarında görülen plevral efüzyonların genellikle tek taraflı, az miktarda (hemitoraksın üçte birinden az) ve eksuda niteliğinde olduğunu göstermektedir. Masif plevral efüzyon ise PTE kliniğinde oldukça nadir görülen bir tablodur ve bu durum sıklıkla pnömoni veya malignite gibi yanlış ön tanılara yol açarak asıl tanının atlanmasına neden olabilmektedir. Bu çalışmada, masif plevral efüzyon ile başvuran ve tetkikler sonucunda PTE tanısı alan dört olgunun sunulması ve bu nadir birlikteliğe dikkat çekilmesi amaçlanmıştır.

Gereç ve Yöntem: Kliniğimize nefes darlığı şikayeti ile başvuran, fizik muayene ve akciğer grafilerinde masif plevral efüzyon saptanan dört hasta geriye dönük olarak incelenmiştir. Hastaların demografik özellikleri, plevral sıvı biyokimya analizleri, radyolojik görüntüleme bulguları (PA Akciğer Grafisi, Toraks BT ve BT Anjiografi) ve tedaviye verdikleri yanıtlar değerlendirilmiştir.

Bulgular: Çalışmaya dahil edilen olguların üçü kadın, biri erkek olup yaşları 71 ile 85 arasında değişmektedir. Tüm hastaların ortak başvuru şikayeti nefes darlığıdır. Radyolojik değerlendirmede üç olguda bilateral, bir olguda sağ hemitoraksı kaplayan masif efüzyon izlenmiştir. Yapılan torasentez işlemlerinde Light kriterlerine göre üç hastanın sıvısı eksuda, kalp yetmezliği öyküsü bulunan bir hastanın sıvısı ise transuda vasfında saptanmıştır. Hastalar başlangıçta pnömoni veya malignite ön tanıları ile takip edilmiş, ancak tedaviye yanıt alınamaması üzerine ayırıcı tanı için çekilen Toraks BT Anjiografilerde pulmoner arter dallarında dolum defektleri görülerek PTE tanısı kesinleşmiştir. Tüm hastalara tedavi dozunda enoksaparin sodyum başlanmış ve takiplerde plevral sıvıların tamamen regrese olduğu, nüks gelişmediği görülmüştür.

PA Akciğer Grafi ve Toraks BT Anjiografi

Şekil-1

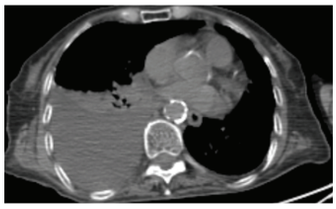

Şekil-2

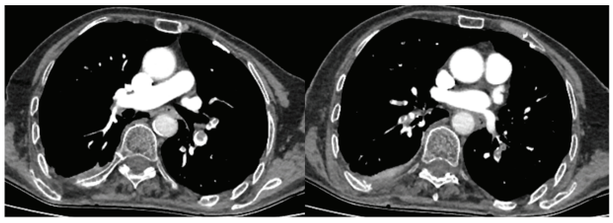

Şekil-3

Tartışma-Sonuç: PTE, plevral efüzyon ayırıcı tanısında sıklıkla gözden kaçabilen yaygın bir hastalıktır. Klasik bilgiler efüzyonun az miktarda olduğunu vurgulasa da, masif plevral efüzyon varlığı PTE tanısını dışlatmamalıdır. Özellikle açıklanamayan, antibiyoterapiye dirençli veya malignite şüphesi taşıyan masif efüzyonlu hastalarda, PTE etyolojide mutlaka akılda tutulmalı ve gerekli görüntüleme yöntemleri ile ivedilikle değerlendirilmelidir. Erken tanı ve uygun antikoagülan tedavi, mortaliteyi önlemede kritik öneme sahiptir.

Anahtar Kelimeler: Pulmoner tromboemboli, Plevral efüzyon, Eksuda, Torasentez

PS-100 İsoretinoin İlişkili Seronegatif Pulmoner Kapillerit Olgusu

Merve Toprakoğlu Yalçın[1], Selcan Çiftçi[1], Hatice Kılıç[2], Hatice Canan Hasanoğlu[2], Orhan Küçükşahin[3]

[1]Ankara Bilkent Şehir Hastanesi, Göğüs Hastalıkları Kliniği, Ankara, Türkiye.
[2]AYBÜ Tıp Fakültesi/ Ankara Bilkent Şehir Hastanesi, Göğüs Hastalıkları Kliniği, Ankara, Türkiye
[3]AYBÜ Tıp Fakültesi/ Ankara Bilkent Şehir Hastanesi, Romatoloji Kliniği, Ankara, Türkiye

Giriş-Amaç: Vaskülitler, otoimmün hastalıklar ve immün kompleks ilişkili durumlar ile ortaya çıkmakla birlikte, nadiren ilaç ilişkili olarak da gelişebilmektedir. İzotretinoin, ağır akne tedavisinde yaygın olarak kullanılan bir retinoid olup en sık bildirilen yan etkileri mukokutanöz sistemle ilgilidir. Literatürde izotretinoin kullanımına bağlı pulmoner komplikasyonlar sadece iki adet olgu sunumu bulunmuştur. Bu nedenle İzotretinoin kullanımı sonrası masif hemoptizi ile başvuran, serolojik incelemeleri negatif olan klinik bulgularla pulmoner kapillarit tanısı konulan olgumuzu paylaşmak istedik

Gereç ve Yöntem: Bilinen kronik hastalık öyküsü olmayan 21 yaşında erkek acil servise 2 su bardağı hemoptizisi şikayeti ile başvurdu. Oda havasında SpO2 %80 saptanması üzerine nazal kanülle oksijen desteği sağlandı. Hasta taşikardik ve normotansifti. Akciğer grafide bilateral, yaygın, yamalı pasiteler izlendi. Hasta diffüz alveolar hemoraji ön tanısıyla göğüs hastalıkları servisine yatırıldı.

Bulgular: Alınan anamnezde şikâyetlerinin başlamasından 3 gün önce izotretinoin kullanmaya başladığı öğrenildi. İlaç kesildi. Hastaya 500 mg/gün pulse steroid tedavisi başlandı. Hemoptizi takibi ve seri tam kan sayımı yapıldı. İdrar tetkiklerinde mikroskobik hematüri saptanmadı. Kollajen doku belirteçleri negatif sonuçlandı. Takibinde hastaya bronkoskopi yapıldı. Aktif kanama odağı izlenmemekle birlikte kanamış ve durmuş alanlar saptandı. Genel durumu stabil olan hasta metilprednizolon tedavi ile taburculuk sonrası tekrar yaklaşık bir su bardağı hemoptizi gelişmesi üzerine on beş lt/dk difüzör maske ile yoğun bakıma yatırıldı. Kontrol grafilerinde opasitelerde progresyon izlendi. Hastaya 7 gün 500 mg pulse steroid, mikofenolat mofetil tedavisi başlanmasına karar verildi. Seksen mg/gün metil prednizolon dozuna düşüldüğü gün hemoptizi ve oksijen ihtiyacının artması üzerine hastaya yüksek akımlı nazal oksijen desteği başlandı. Siklofosfamid (500 mg) ve mesna tedavisi uygulanarak plazmaferez kararı alındı. Beş seans plazmaferez sonrası hastanın oksijen ihtiyacı belirgin geriledi ve kontrol akciğer grafilerinde regresyon izlendi. Hasta tekrar konseyde ANCA-negatif vaskülit, alveoler homeraji olarak değerlendirildi. Altı kür aylık siklofosfamid tedavisi planlandı.

Resim 1. Hastanın başvuru anında çekilen akciğer filmi ve bt görüntüsü.

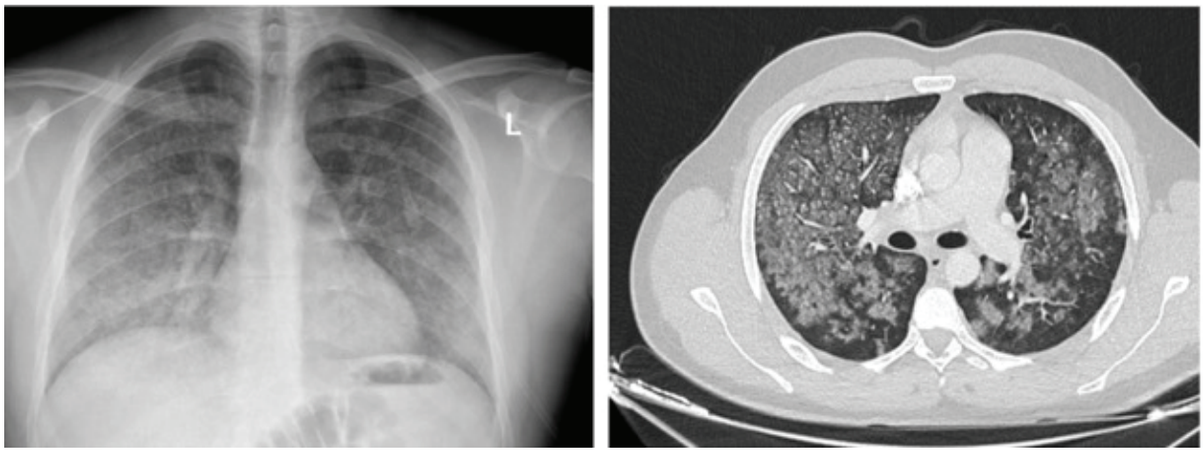

Resim 2. Tedavi sonrası çekilen akciğer filmi ve bt görüntüsü.

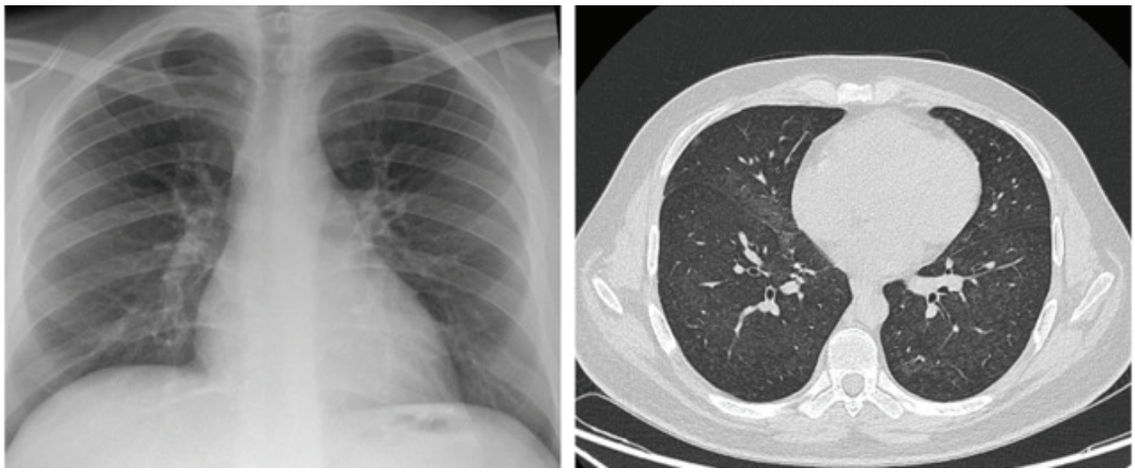

Tartışma-Sonuç: Olgumuz, izotretinoin kullanımının nadir ancak ciddi pulmoner komplikasyonlara yol açabileceğini ve serolojik testlerin negatif olsa da vaskülitik süreçlerin göz önünde bulundurulması gerektiğini göstermektedir. Masif hemoptizi ile başvuran ve serolojik incelemeleri negatif olan hastalarda, ayrıntılı ilaç öyküsü mutlaka sorgulanmalı ve ilaç ilişkili vaskülit olasılığı akılda tutulmalıdır. Erken tanı, uygun immünsupresif tedavi ve multidisipliner yaklaşım, klinik iyileşme açısından kritik öneme sahiptir.

Anahtar Kelimeler: : İsoretinoik asit, pulmoner kapillerit, alveoler hemoraji, vaskülit, seronegatif

PS-101 Akciğer Kanseri ve Venöz Tromboemboli

Esma YILMAZ[1], Emine Bahar KURT[2]

[1]Kırıkkale Yüksek İhtisas Hastanesi
[2]Etlik Şehir Hastanesi

Giriş-Amaç: Venöz tromboemboli (VTE), derin ven trombozu ve pulmoner emboliyi içerir; akciğer kanserinde sık görülür ve yaşamı tehdit edebilir. VTE tedavi sürecini aksatır ve sağkalımı azaltır. Bu çalışma, akciğer kanserli hastalarda VTE'nin demografik, klinik, histopatolojik ve laboratuvar bulgular ile ilişkisini retrospektif olarak değerlendirmiştir.

Gereç ve Yöntem: 2017-2022 yılları arasında Ankara Dışkapı Yıldırım Beyazıt SUAM'da akciğer kanseri tanılı hastaların demografik verileri, kanser tipi ve evresi, tedavi yöntemleri, eşlik eden hastalıkları ve VTE ile ilgili bulguları incelendi. VTE tanısı objektif görüntüleme (Doppler USG, BT pulmoner anjiografi) ile doğrulandı; antikoagülan tedaviler ve VTE sonrası 1 yıllık mortalite değerlendirildi.

Bulgular: Hastaların medyan yaşı 60 olup, %80'i erkekti. Sigara kullanımı yaygındı ve VKİ medyanı 27,4 olarak saptandı. Hastaların 4'ünde küçük hücreli, 12'sinde adenokarsinom, 7'sinde skuamöz hücreli ve 2'sinde diğer (küçük hücreli + adeno, adenosquamöz) histopatolojik alt tipler saptandı. Hastaların çoğu ileri evredeydi ve 14'ünde uzak organ metastazı vardı. Onkolojik tedavilerde, 21 hastada kemoterapi, 3 hastada immünoterapi, 10 hastada radyoterapi ve 2 hastada cerrahi öyküsü mevcuttu.DVT 8 hastada, PTE 8 hastada, DVT+PTE ise 9 hastada izlendi. 3 hastada masif, 22 hastada ise non-masif tromboz mevcuttu. PTE lokalizasyonu 7 hastada bilateral, 10 hastada ise tek taraflıydı. Ana pulmoner arter tutulumu 6, lober 9, segmenter 10 ve subsegmenter 1 hastada görüldü. Alt ekstremite DVT (tek taraflı: 14 hasta, bilateral: 3 hasta); proksimal DVT 11, distal (tibial ven) 3 ve üst ekstremite DVT ise 3 hastada tespit edildi. Tanıdan VTE gelişimine kadar geçen medyan süre 8,3 aydı. 20 hastada semptomatik, 5 hastada ise radyolojik olarak insidental VTE saptandı. Semptomlar arasında dispne ve göğüs ağrısı öne çıktı; tedavi olarak genellikle düşük molekül ağırlıklı heparin uygulandı. Hastaların yaklaşık yarısında VTE öncesinde kanser progresyonu gözlenirken, VTE tanısından sonraki bir yıl içinde 14 hastada mortalite gelişti. İleri yaş, erkek cinsiyet, sigara geçmişi, metastatik hastalık, düşük hemoglobin, artmış d-dimer, yüksek CRP/Albümin oranı, VTE ile ilişkili bulgular olarak belirlendi.

Hastaların demografik, histopatolojik, klinik ve laboratuvar bulguları ve VTE özellikleri

Parametre	Bulgular
Yaş (yıl)	Medyan: 60 (41–88)
Cinsiyet	Erkek: %80, Kadın: %20
Sigara Kullanımı	Aktif içici: %36, Eski içici: %44, Hiç içmemiş: %20
Vücut Kitle İndeksi (kg/m^2)	Medyan: 27,4 (21–35); Normal kilolu: 9, Fazla kilolu: 8, Obez: 8
ECOG Performans Durumu	0–1: 14 hasta, ≥2: 11 hasta
Komorbiditeler	Kronik akciğer hastalığı: 8, Hipertansiyon: 5, Koroner arter hastalığı: 4, Diyabetes mellitus: 4, Kronik böbrek hastalığı:1 Ek malignite: 2 (Tiroid, KLL)
Histopatolojik Alt Tip	Küçük hücreli: 4, Adenokarsinom: 12, Skuamöz hücreli: 7, Diğer: 2
Evre	Erken evre: 2, Lokal ileri: 10, İleri: 13
Metastaz (n=14)	Kemik: 7, Plevral sıvı: 6, Karaciğer: 4, Beyin: 2, Surrenal: 2
VTE Tipi	DVT: 8, PTE: 8, DVT+PTE: 9 Masif: 3, Non-masif: 22
PTE Lokalizasyonu	Bilateral: 7, Tek taraflı: 10 Ana: 6, Lober: 9, Segmenter: 10, Subsegmenter: 1
DVT Lokalizasyonu	Tek taraflı: 14, Bilateral: 3 Proksimal: 11, Distal: 3, Üst ekstremite: 3
Tanıdan VTE'ye Kadar Geçen Süre	Medyan: 8,3 ay; Erken VTE (≤3 ay): 10, Geç VTE (>3 ay): 15 hasta
VTE Sunumu	Semptomatik: 20, İnsidental: 5 Dispne: 14, Göğüs ağrısı: 9, Bacak ağrısı: 8, Çarpıntı: 3, Hemoptizi: 2, Senkop: 1
Antikoagülan Tedavi	DMAH: 24, DOAK: 1 Süre: 3 ay: 11, 6 ay: 1, ≥9 ay: 13
Ek Bulgular	Hemoglobin: Ortalama 11 (8,7–16,3) Trombosit, MPV: Normal aralıkta D-dimer: 8,44 CRP: 42,5 CRP/Albümin: 9,71 (referans: 3,5–5,5)

Tartışma-Sonuç: Akciğer kanserinde VTE, kötü prognoz göstergesidir. Adenokarsinom ve metastatik hastalıkta risk daha yüksektir. VTE'nin klinik bulguları akciğer kanseri semptomları ile örtüşebilir. Bu durum tanıyı zorlaştırabilir. Klinisyenin bu hasta grubunda yüksek farkındalık göstermesi gerektirir. Risk değerlendirmesi, erken tanı ve risk temelli profilaksi, hasta prognozunu iyileştirmede kritik rol oynar.

Anahtar Kelimeler: Akciğer kanseri, venöz tromboemboli, derin ven trombozu, pulmoner emboli, kanser ilişkili tromboz

Poster Bildiri Oturumu 6: Girişimsel Pulmonoloji

PS-102 Uzamış Postentübasyon Trakeal Stenozda Dilatasyon

Rümeysa Sönmez Yayla[1], Özlem Soğukpınar[1], Ülkü Aka Aktürk[1]

[1]Süreyyapaşa Göğüs Hastalıkları Ve Göğüs Cerrahisi Eğitim Ve Araştırma Hastanesi

Giriş-Amaç: Trakeal stenoz, özellikle uzun süreli entübasyon ve trakeostomi uygulamalarından sonra ortaya çıkan, zamanla fibrotik ve rijit bir karakter kazanan ciddi bir solunum yolu komplikasyonudur. Trakeal stenozlarda bronkoskopik dilatasyon, stent uygulamaları ve cerrahi tedavi uygulanılan tedavi modaliteleridir. Uzun süreli stenozlarda genellikle yoğun skar dokusu, kıkırdak destrüksiyonu ve hava yolunun yapısal bütünlüğünde bozulma beklenir. Bu durum çoğu zaman bronkoskopik yaklaşımlarla tedaviyi zorlaştırır ve cerrahi rezeksiyon gerekliliği doğurur. Bu olguda, geçirilmiş travma sonrası uzamış entübasyon ve trakeostomiye bağlı kompleks trakeal stenoz gelişen ve uzun yıllar içinde çeşitli bronkoskopik tedavilere rağmen semptomları nüks eden bir hastada fibrotik doku beklenirken rijit bronkoskopi ile dilatasyon işlemi gerçekleştirilebileceğini göstermeyi amaçladık.

Olgu: Otuz dört yaşındaki kadın hasta, 15 yıl önce geçirdiği trafik kazası sonrasında 90 gün yoğun bakımda takip edilmiş, uzun süreli entübasyon ve trakeostomi uygulanmış. Trakeostomi kapatıldıktan sonra trakeal stenoz gelişmiş. İlk 2 yıl içerisinde 3 kez bronkoskopik tedavi uygulanan hasta 12 yıldır takipsiz olup son aylarda artan nefes darlığı ile başvurdu. Fizik muayenesinde SpO2:%90, stridor, ses kısıklığı ve sol üst ekstremitede hemipleji dışında patolojik bulgu izlenmedi. Subglottik stenoz ön tanısıyla yapılan fiberoptik bronkoskopide, sol vokal kordun paralitik olduğu ve trakeostomi hattına uyan bölgede yaklaşık 1–1,5 cm uzunluğunda, 5 mm açıklıkta kompleks trakeal darlık izlendi. Hastaya yapılan rijit bronkoskopide, vokal kordlardan 3cm distalde, trakeostomi hattına uyan lokalizasyonda 5mm çapta açıklık bırakan 1,5cm segmentte kompleks trakeal darlık görüldü. Artan çaplarda rijit bronkoskop ile mekanik olarak dilate edildi. En geniş, 12mm çapta rijit bronkoskopla darlık alanı dilate edilerek distal hava yoluna geçiş sağlanabildi. İşlem sonrası SpO2:%99 olan ve şikayetlerinde düzelme kaydedilen hastanın takibine devam edilmektedir.

Tartışma-Sonuç: Bu olgu, beklenenin aksine, darlığın tamamen rijit ve geçilemez bir fibrotik yapıdan oluşmadığını, olasılıkla belirli ölçüde elastikiyetini koruyan bir stenotik segment içerdiğini düşündürmektedir. Bazı olgularda uzun süreli stenozların da bronkoskopik yöntemlere yanıt verebileceği göz önünde bulundurulmalıdır.

Resim-1: Olgunun grafi ve Bilgisayarlı Toraks Tomografisi görüntüleri

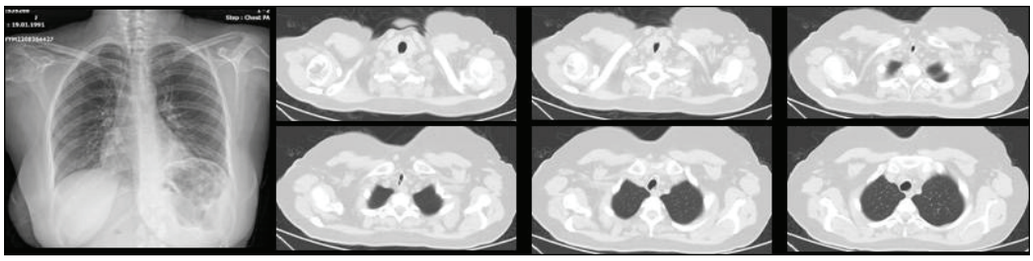

Resim-2: Olgunun fiberoptik bronkoskopi, rijit bronkoskopi, ve dilatasyon sırasında darlık alanının endotrakeal görüntüleri.

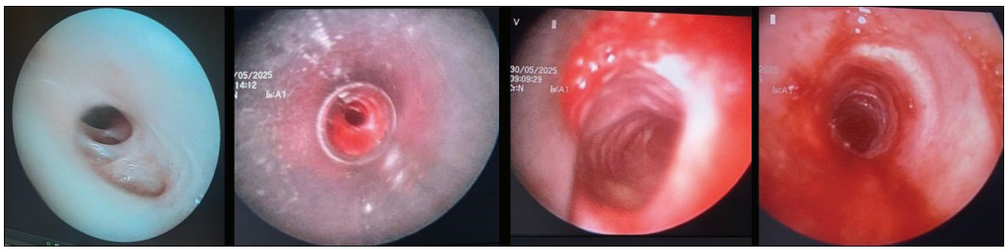

Anahtar Kelimeler: trakeal stenoz, dilatasyon, postentübasyon

PS-103 Paraözefagial Lenf Nodunun EUS-B ile Örneklenmesi Sonucu Adenokarsinom Tanısı: Olgu Sunumu

Serpil Kübra Kılıç[1], Erdinç Yıldız[1], Onur Fevzi Erer[1], Sinem Ermin[1]

[1]İzmir Dr. Suat Seren Göğüs Hastalıkları ve Cerrahisi Eğitim Araştırma Hastanesi

Giriş-Amaç: Mediastinal lenf nodlarının tanısal değerlendirilmesinde EBUS probunun özefagustan ilerletilmesiyle yapılan EUS-B kullanılabilmektedir. Bu olguda, paraözefagial lenf noduna EUS-B eşliğinde yapılan transözefagial biyopsi ile adenokarsinom tanısı konulan bir hasta sunulmaktadır.

Olgu: 77 yaşında erkek hasta; Yaklaşık 1 aydır iştahsızlık, Sağ bacakta bele vuran ağrı şikâyetleriyle başvurdu. Özgeçmişinde KOAH mevcuttu, düzenli inhaler kullanımı yoktu. Aktif sigara içicisiydi (50 paket/yıl) ÇiftçiydiDış merkezde bel ağrısı nedeniyle çekilen 26/7/24 tarihli vertebral mrg *Vertebral korpuslarda yer yer T1 ve T2 a sekanslarda hipointens sinyal patolojisi izlenmektedir(metastaz) lehine gelince hastaya Pet/Bt çekildi.31.07.2025 PET/BT'de: Sağ akciğer alt lob posterior bazal segmentte paravetebral alanda paraözefagial lenf nodu/ kitle 2.9 × 2.3 cm, düzensiz sınırlı, artmış FDG tutulumu gösteren nodüler lezyon (SUVmax6.6)* Sağ üst paratrakeal, subaortik, subkarinal milimetrik lenf nodlarında artmış FDG tutulumları izlenmiştir (SUVmax: 5.6).* Çok sayıda kemik metastazı ile uyumlu hipermetabolik odaklar izlenmiştir 03.09.2025 tarihinde hastaya tanısal EBUS işlemi yapıldı.7 nolu istasyondan(subkarinal) örnek alındı. Yaklaşık 6mm ve sınırları düzgün görüldü,hilusu belirgindi. Maf Rose yapılamadığı ve lenf nodunun görünümü bening karakterde olduğu için hastaya eş zamanlı tanısal verimliliği artırmak amacıyla EUS-B işlemine geçildi.* Özefagustan girilerek,21.6 mm çapında, sınırları belirsiz, homojen yapıda paraözefagial lenf nodu (İstasyon 8) görüntülendi,* Lenf nodundan EUS-B eşliğinde TBİİAB uygulandı. Patolojik Bulgular7 nolu istasyonun sitoloji ve hücre bloğu incelemesi antrakoz ile uyumlu geldi.8 nolu istasyonun sitoloji ve hücre bloğu incelemesinde:* Morfolojik olarak adenokarsinom ile uyumlu bulgular saptandı.

mediastinal pet ct görüntüleri

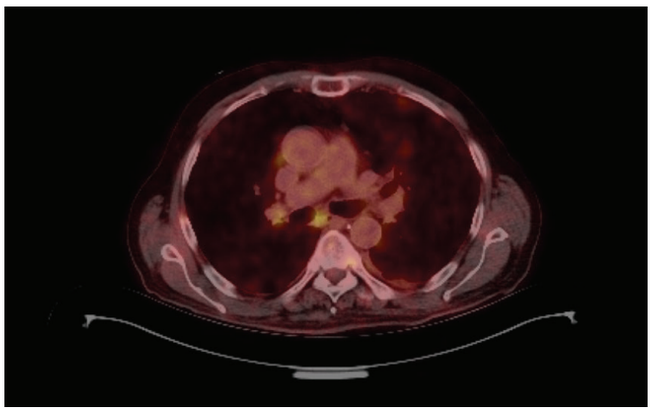

Tartışma-Sonuç: Paraözefagial lenf nodları, anatomik konumları nedeniyle transbronşiyal EBUS ile örneklenmesi zor lezyonlardır. EUS-B yaklaşımıyla aynı cihazla tek seansta hem solunum yolundan (EBUS) hem de özofagus üzerinden (EUS-B) mediastinal lap / kitlelerin değerlendirilmesi günümüzde giderek artan oranda kullanılmaktadır. Paraözefagial lenf nodu tutulumunun olduğu olgularda EUS-B, güvenli, minimal invaziv ve yüksek tanısal verimliliğe sahip bir yöntemdir. Uygun hastalarda cerrahi girişimlere etkili bir alternatif olarak değerlendirilmelidir. EBUS eğitiminde EUS-B işleminin de yer alması gerektiğini vurgulamak açısından olgumuz sunulmuştur.

Anahtar Kelimeler: EUS-B, EBUS, PARAÖZEFAGİAL KİTLE/LAP, ADENOKARSİNOM, MEDİASTİNALLENFADENOPATİ

PS-104 Mukoepidermoid Akciğer Kanseri: Olgu Sunumu

Muhammed Sarıgül[1], Şerife Kaya[1], Şebnem Emine Parspur[1], Feride Marım[1], İlknur Kaya[1], Mehmet Doğan[1], Ümran Erbay[1]

[1]Kütahya Sağlık Bilimleri Üniversitesi Tıp Fakültesi, Göğüs Hastalıkları Anabilim Dalı

Giriş-Amaç: Mukoepidermoid karsinom baş ve boyun dışında oluşan nadir görülen bir tükürük bezi tümörü olup tüm primer akciğer tümörlerinin %0,1- %0,2'sini oluşturmaktadır. 35-65 yaş arası kadınlarda daha sık görülmekle birlikte, patogenezi halen net değildir. Biz burada polikliniğimize dispne, öksürük şikayeti ile başvuran ve mukoepidermoid karsinom tanısı konulan olgumuzu nadir görülmesi nedeniyle sunmayı uygun bulduk.

Olgu: Altmış yaşında erkek hasta, göğüs hastalıkları polikliniğine dispne ve öksürük şikayetiyle başvurdu. Hasta 40 paket/Vyıl aktif sigara içicisiydi, ek hastalığı ve asbest maruziyeti yoktu. Fizik muayenede sağ akciğer orta-alt zonda solunum sesleri belirgin azalmıştı. Oda havasında oksijen satürasyonu: %98 olan hastanın çekilen posterior-anterior akciğer grafisinde(PAAG), sağda hilusa kadar uzanmayan, demousea hattı çizen opasite ve hiler dolgunluk izlendi. Toraks bilgisayarlı tomografi(BT)'de sağ akciğer hilustan başlayıp alt loba doğru uzanan, yaklaşık 85×60×81mm boyutlarında; trakea distalini ve sağ ana bronşu sararak mediastene subkarinal uzanım gösteren kitle lezyon saptandı. Ayrıca sağ akciğerde 65 mm'ye ulaşan plevral effüzyon ve alt lobda atelektazi izlendi. Ultrason eşliğinde tanısal torasentez yapıldı, lenfositten zengin eksuda vasfında benign sitolojide plevral mayi olarak değerlendirildi. Göğüs cerrahisine konsülte edilen hastaya plöreken takıldı ve günlük PAAG ile drenaj takip edildi. Hastaya Pozitron emisyon tomografi(PET-BT) çekilmesi planlandı. Çekilen PET-BT (RESİM 1)'de sağ akciğerde karina düzeyindeki kitlede patolojik FDG tutulumu (SUVmaks:5,7) izlenmesi üzerine yapılan Fiber optik bronkoskopi (FOB)'de; sağ ana bronş girişi karina düzeyinde tümöral doku ile tamamen tıkalı izlendi, distale geçilemedi(RESİM 2). Biyopsi ve lavaj örnekleri alındı. Histopatolojik inceleme sonucu mukoepidermoid karsinom olarak raporlanan hasta tıbbi onkolojiye yönlendirildi.

BT VE PET BT GÖRÜNTÜSÜ

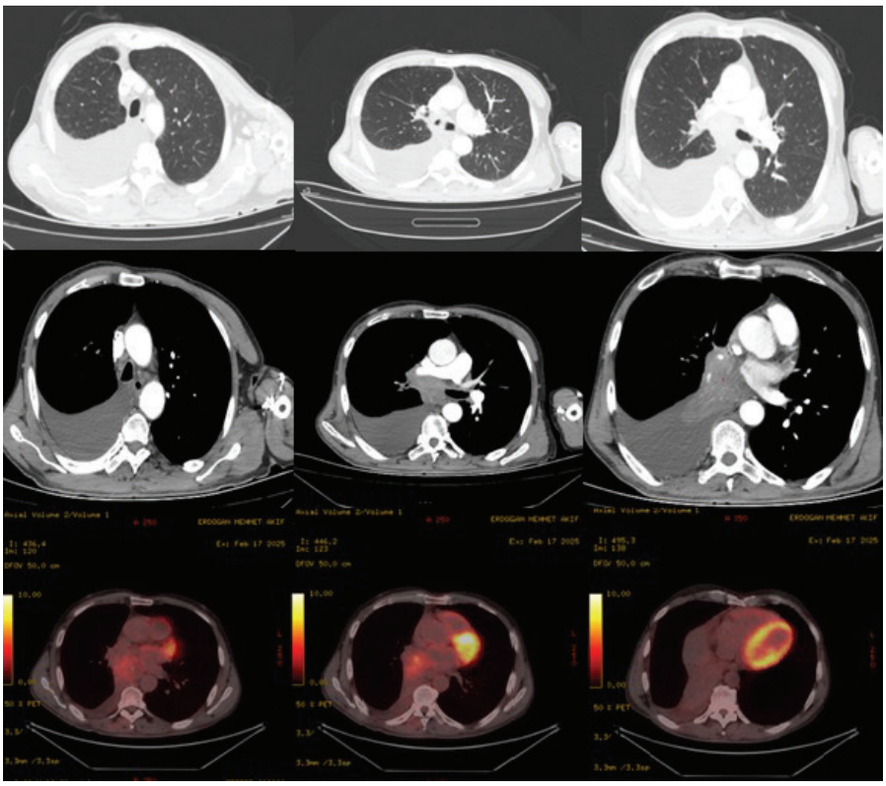

BT VE PET BT GÖRÜNTÜSÜ

BRONKOSKOPİDE ÇEKİLEN FOTOĞRAFLAR

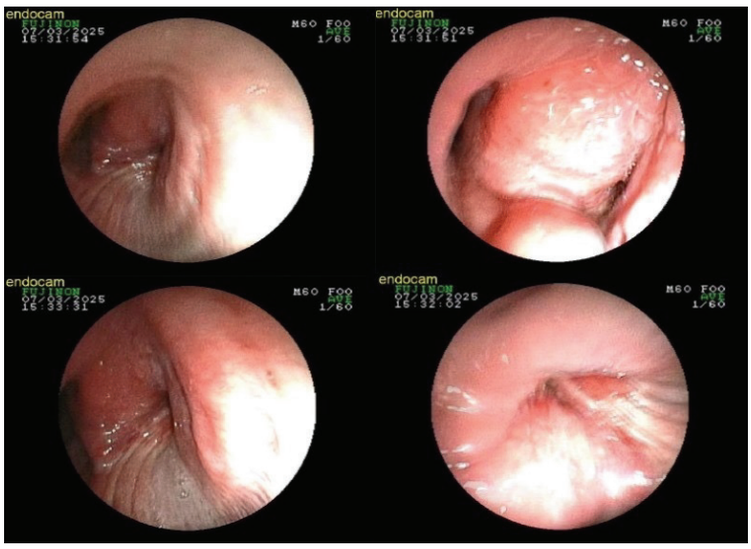

BRONKOSKOPİDE ÇEKİLEN FOTOĞRAFLAR

Tartışma-Sonuç: Primer akciğer tümörleri içerisinde nadir görülen mukoepidermoid karsinom genellikle bronşların muköz bezlerinden köken almaktadır. Biyolojik özelliklerine göre yüksek ve düşük dereceli tipler olarak sınıflandırılan bu tümörün saptandığı bazı vakalarda EGFR mutasyonları belirlenmiştir ve vaka takiplerinde hedefe yönelik tedavilerle olumlu klinik yanıtlar elde edilmiştir. Klinik semptomlar nonspesifik olmakla birlikte genellikle dispne, öksürük gibi büyük hava yolu obstrüktif semptomları sık görülmektedir. Biz dispne ve öksürük şikayeti ile başvuran ve mukoepidermoid karsinom tanısı alan vakamızı nadir görülmesi nedeniyle sunduk.

Anahtar Kelimeler: Akciğer Kanseri, Mukoepidermoid Karsinom, Fiber optik bronkoskopi(FOB), Plevral Effüzyon

PS-105 Bronkoplevral Fistülde Metilen Mavisi ile Anında Tanı: Bronkoskopi ve Toraks Drenaj Görselleriyle Desteklenen Bir Olgu Sunumu

Zeynep Berna Uçar[1], İpek Çalık[1], Barış Demirkol[1], Sibel Yurt[1], Ayşe Bahadır[1], Mehmet Akif Özgül[1]

[1]Sağlık Bilimleri Üniversitesi Başakşehir Çam ve Sakura Şehir Hastanesi

Giriş-Amaç: Bronkoplevral fistül, akciğer rezeksiyonu sonrası gelişebilen ve ciddi klinik sonuçlara yol açabilen bir postoperatif komplikasyondur. Akciğer rezeksiyonu sonrası bronkoplevral fistül insidansı %1.3–4.5 arasında bildirilmiş olup, altta yatan malignite, enfeksiyon, yetersiz bronş güdük kapanması ve adjuvan tedaviler gelişim açısından önemli risk faktörleri arasında yer almaktadır. Postoperatif dönemde dispne, pürülan toraks drenajı veya persistan hava kaçağı varlığında tanı akılda tutulmalıdır. Tanıda bronkoskopi temel yöntemlerden biridir ve fistül orifisine metilen mavisi uygulanması, tanının doğrudan doğrulanmasına olanak sağlayan klasik bir yaklaşımdır. Bu olguda, pnömonektomi sonrası geç dönemde gelişen bronkoplevral fistülün metilen mavisi kullanılarak anında doğrulanması sunulmaktadır.

Olgu: 59 yaşında erkek hasta, artan nefes darlığı yakınması ile acil servise başvurdu. Özgeçmişinde akciğer adenokarsinomu nedeniyle 7 ay önce sağ pnömonektomi öyküsü bulunmaktaydı. Klinik değerlendirme ve mevcut bulgular doğrultusunda bronkoplevral fistül ön tanısı ile göğüs cerrahisi servisine yatırıldı. Yatış sırasında, plevral boşluğun drenajı ve enfeksiyon kontrolü amacıyla sağ hemitoraksa toraks dreni yerleştirildi ve drenajdan pürülan içerik izlendi. Bronkoplevral fistül varlığını doğrulamak ve olası fistül lokalizasyonunu belirlemek amacıyla bronkoskopik değerlendirme planlandı. İşlem sedasyon altında gerçekleştirildi. Laringotrakeal yapılar ve sol bronşiyal sistem doğal olarak izlendi. Sağ ana bronş girişinde postoperatif sütur hattı görüldü. Sağ ana bronş giriş hizasında, anterior duvarda, kenarları düzgün sınırlı küçük bir orifis saptanması üzerine bronkoplevral fistül lehine değerlendirildi. Tanıyı doğrulamak amacıyla, fistül orifisine %1'lik metilen mavisinden 2 mL'nin, 8 mL %0.9 sodyum klorür ile dilüe edilmesiyle elde edilen toplam 10 mL'lik solüsyon, bronkoskopi kanalı aracılığıyla doğrudan instile edildi (Figür 1A). Uygulamayı takiben kısa süre içinde eş zamanlı olarak sağ hemitoraksta yer alan toraks dreninden mavi renkli sıvı gelişi gözlendi (Figür 1B-1C). Bu bulgu ile bronkoplevral fistül tanısı bronkoskopik olarak anında doğrulanmış oldu. Tanının netleşmesinin ardından hasta, bronkoplevral fistül onarımı amacıyla cerrahi tedaviye yönlendirildi.

Tartışma-Sonuç: Bronkoplevral fistül, akciğer rezeksiyonu sonrası gelişebilen ve erken tanı gerektiren ciddi bir postoperatif komplikasyondur. Bu olguda, bronkoskopide metilen mavisi instilasyonu ile eş zamanlı toraks drenajından boyalı sıvı gözlenmesi, tanının hızlı bir şekilde doğrulanmasını sağlamıştır. Görsellerle desteklenen bu sunum, klinik pratikte uygulanabilir, basit bir tanısal yaklaşımı örneklemesi açısından eğitici nitelik taşımaktadır.

Metilen Mavisi Uygulaması

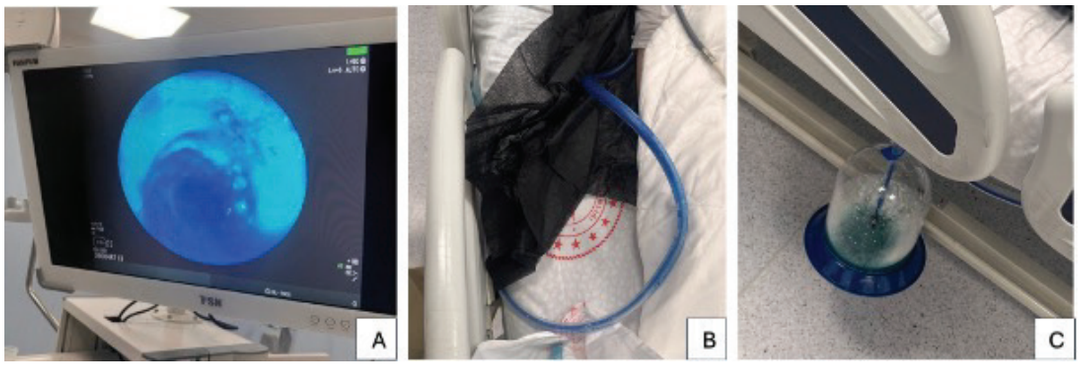

Figür 1A Bronkoskopi sırasında dilüe metilen mavisi instilasyonu sonrası endobronşiyal görünüm; 1B. İnstilasyonu takiben saniyeler içinde toraks drenaj hattında belirgin mavi renklenmenin ortaya çıkması, bronkoplevral iletiyi düşündüren erken görsel bulgu; 1C. Toraks drenaj kabında eş zamanlı boyalı sıvı drenajının izlenmesi, bronkoplevral fistül varlığının doğrulanması.

Anahtar Kelimeler: Metilen Mavisi, bronkoskopi, girişimsel pulmonoloji, torasik onkoloji, akciğer adenokarsinom

PS-106 Bir Bakımevi Hastasında Rezolüsyonu Geciken Pnömoni

Feride Marım[1], Mehmet Emre Tunç[1], Seher Öğütlü Demirtaş[1], Abdulhamit Şehid Kılınç[2], Şengül Topçu[2]

[1]Kütahya Sağlık Bilimleri Üniversitesi Göğüs Hastalıkları Anabilim Dalı
[2]KSBÜ Evliya Çelebi Eğitim ve Araştırma Hastanesi

Giriş-Amaç: Rezolüsyonu geciken pnömonilerde ayırıcı tanıda malignite, tüberküloz ve yabancı cisim aspirasyonu ilk sıralarda gelmektedir. Çoğunlukla tanıya fiberoptik bronkoskopi (FOB) gibi girişimsel yöntemlerle ulaşılmaktadır. İşlemler için yasal onam ise önem arz etmektedir.

Olgu: 71 yaşında mental retarde,bakımevinde yaşayan, bilinen KOAH'ı olan erkek hasta dispne,balgam çıkaramama şikayetiyle acil servisten pnömoni ön tanısıyla yatırıldı. Oda havasında saturasyonu %86 olup, sağ alt zonda solunum seslerinde azalma ve sağda belirgin ronküsü mevcuttu. Toraks bilgisayarlı tomografisinde (BT) sağ alt lobta konsolidasyon, atelektazi ve hafif plevral effüzyonu mevcuttu (Resim 1). WBC sayısı 23000 , CRP:129 mg/L 'ydi. Hastanın anamnezi derinleştirildiğinde son 6 aydır nefes darlığının arttığı ve yaklaşık 1 ay önce benzer klinik ve radyolojik bulgularla pnömoni nedeniyle yoğun bakımda yatış öyküsü olduğu ve sonrasında göğüs hastalıklarında servis takiplerinin yapıldığı görüldü. Önceki yatışında dirençli Klebsiella Pneumoniae üremesi olan hastaya komplike pnömoni açısından piperasilin-tazobaktam ve metronidazol tedavisi başlandı. Bir ay arayla olan radyolojik görüntülerde sağ alt lob bronşu ile ilişkili atelektazik bulguların olması (Resim 1) ve tek taraflı ronküsü olması üzerine mental retarde ve ağır KOAH'lı olan hastaya rezolüsyonu geciken pnömoni açısından anestezi eşliğinde FOB planlandı. Yasal vasisi şehir dışında olan ve kesinlikle gelemeyeceğini belirten hastanın vasisi telefonla ayrıntılı bilgilendirilerek işlem onamları bakımevi ilgili personellerinden alındı. FOB'da sağ alt lob bazal segment girişlerini kapatan beyaz renkli mukoid görünümlü cisim görüldü. Yabancı cisim aspirasyon ile çıkarıldı. Granülasyon dokusuyla çevrili olası bir çekirdek olduğu görüldü (Resim 2). Yabancı cismin çıkarıldığı bronş segment girişleri infiltratifti. Biyopsi ve lavaj alındı. Hastanın biyopsisi kronik inflamasyon ile uyumlu geldi. Kontrolde akciğer grafilerinde sağ alt zonda pnömoni ve atelektazi bulgularında belirgin gerileme olduğu görüldü. Fizik muayenede ronküsleri kayboldu. Akut faz reaktanlarında belirgin regresyon görülen hasta bakım veren personele aspirasyon önlemleri ayrıntılı anlatılarak taburcu edildi.

Resim 1: Radyolojik Görüntüler

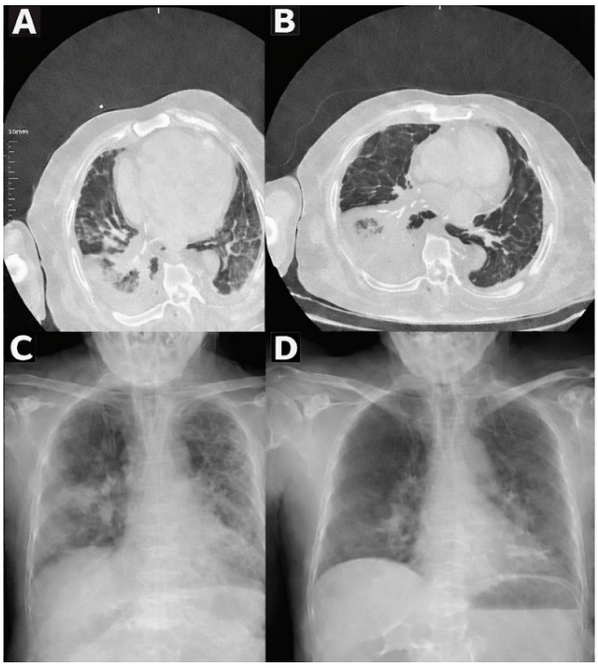

A,B:Hastanın 1 ay arayla çekilen Toraks BT'sinde amfizem bulgularına eşlik eden sağ alt lobda konsolidasyon ve atelektazi bulguları C: FOB öncesi grafide sağ alt zonda opasite artışı,sağda diyafram elevasyonu D: FOB sonrası akciğer grafisinde sağ alt zondaki bulgularda belirgin regresyon

Resim 2: Fiberoptik Bronkoskopi Görüntüleri

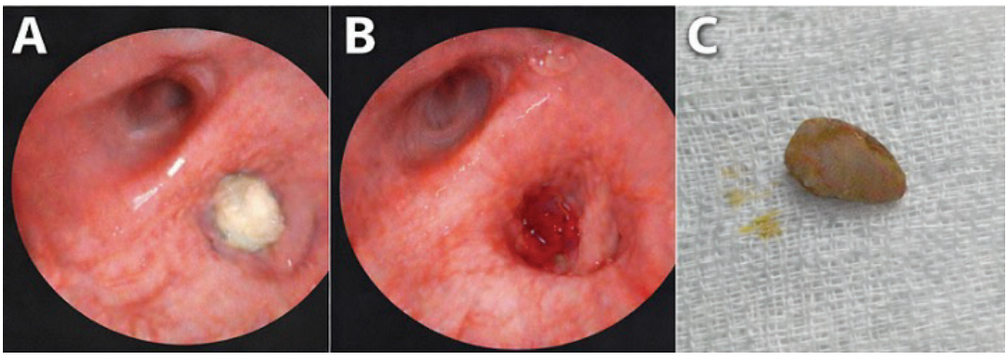

A,B: Sağ alt lob bazal segment düzeyinde görülen yabancı cismin çıkarılmadan önceki ve sonraki görüntüsü C: Yabancı cisim

Tartışma-Sonuç: Rezolüsyonu geciken pnömonilerde mental bozukluk, bakımevinde yaşama gibi risk faktörleri eşlik ediyorsa yabancı cisim aspirasyonu mutlaka ekarte edilmelidir. Yasal onamlar kısıtlayıcı olsa da benzer klinikteki hastalarda olası çözüm yolları üretilmeli ve girişimsel işlemler mümkünse ertelenmemelidir. Tanının gecikmesinin vakamızda da olduğu gibi yoğun bakım gerekliliği hatta mortalite ile sonuçlanabileceği unutulmamalıdır.

Anahtar Kelimeler: Fiberoptik bronkoskopi, Yabancı cisim aspirasyonu, Pnömoni

PS-107 Nefes Darlığının Ötesinde: Uzun Dönem Vokal Kord Paralizisi ile Seyreden Bir Olgu

Fatıma Yıldız[1], Özlem Soğukpınar[1], Muhsine Çobanoğlu[1], İpek Özmen[1], Ülkü Aka Aktürk[1]

[1]İstanbul Süreyyapaşa Göğüs Hastalıkları ve Göğüs Cerrahisi Eğitim ve Araştırma Hastanesi

Giriş-Amaç: Göğüs hastalıkları klinik pratiğinde, nefes darlığı, öksürük veya balgam şikâyetiyle başvuran her hastada altta yatan neden mutlaka akciğere ait bir patoloji olmayabilir. Üst hava yolu kaynaklı sorunlar da benzer bulgular verebilir. Bu nedenle özellikle uzun süre önce geçirilmiş cerrahilerin ayrıntılı olarak sorgulanması ve kapsamlı anamnez alınması büyük önem taşır. Klinik bulguların, görüntüleme yöntemlerinin ve endoskopik değerlendirmelerin birlikte yorumlanması, doğru tanıya ulaşmayı ve gereksiz işlemlerden kaçınmayı sağlar. Bizim olgumuz da göğüs hastalıklarına akciğer kaynaklı patoloji ön tanısıyla yönlendirilmiş, ancak ayrıntılı değerlendirmeyle bilateral vokal kord paralizisi saptanmış olması nedeniyle sunulmaya değer bulunmuştur.

Olgu: Diabetes mellitusu olan 51 yaşındaki kadın hasta, 20 yıl önce tiroidektomi sonrası bilateral vokal kord paralizisi gelişmiş, bu nedenle trakeostomi açılmış, bir ay sonra kapatılmıştır. Olgu son dönemde artan ses kısıklığı, efor dispnesi, öksürük ve balgam çıkaramama yakınmalarıyla başvurdu. Toraks BT'de subglottik mesafede trakeal stenoz düşünüldü. Ancak bronkoskopide vokal kordlarda bilateral pleji, solunumla hareketin olmadığı ve vokal kordlar arasında sadece milimetrik açıklık bulunduğu izlendi. Ayrıca mide içeriğinin vokal kordlar arasından aspire edildiği görüldü. Hasta IV antibiyotik tedavisi aldı, trakeostomi önerildi fakat kabul etmedi. Hastanın takibine kulak burun boğaz bölümüyle birlikte devam edilmektedir.

Resim 1

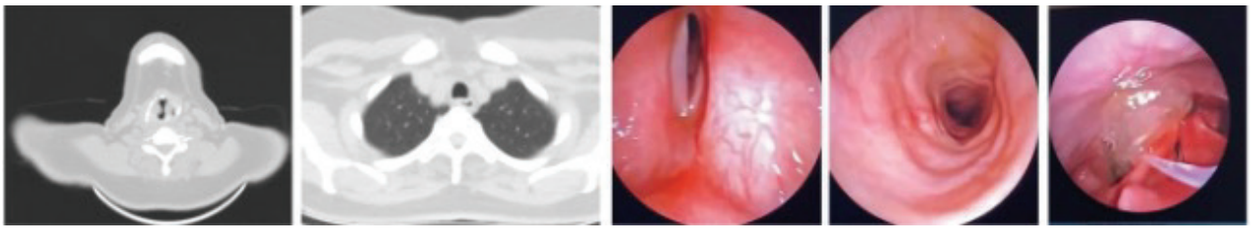

Tartışma-Sonuç: Tiroid cerrahisi sonrası rekürren laringeal sinir hasarı insidansı %1–2'dir. Tek taraflı paraliziler genellikle tolere edilebilir iken, bilateral tutulum ciddi hava yolu obstrüksiyonu ve asfiksiye yol açabilir. Bu olguda, 20 yıl boyunca ağır pnömoni veya asfiksi gelişmemesi dikkat çekicidir. Bu durum, küçük glottik açıklık ve kompansatuar mekanizmalarla açıklanabilir. Ayrıca başlangıçta "trakeal stenoz" ön tanısı konulmasına rağmen, asıl sorunun bronkoskopi ile saptanan vokal kord paralizisi olması, ayırıcı tanıda ayrıntılı anamnez ve endoskopik değerlendirmenin önemini ortaya koymaktadır.

Anahtar Kelimeler: bronkoskopi, vokal kord paralizi

PS-108 Kronik Öksürüğün Yaygın Bir Sebebi Olarak Tek Taraflı Vokal Kord Nodülü

Levent Çevik[1], Selvi Aşker[1]

[1]Van Yüzüncü Yıl Üniversitesi Tıp Fakültesi Dursun Odabaş Tıp Merkezi Hastanesi

Giriş-Amaç: Vokal kord nodülleri; çoğunlukla kadınlar ve erkek çocuklarda görülen bir patoloji olup aşırı ses kullanımı ve meslekleri gereği sesini fazla zorlayan (ses Sanatçısı, öğretmen vb) bireylerde daha sık görülmesine karşın 52 yaşında mesleki maruziyeti olmadan bir ev kadını bayan hastada uzun süredir devam eden kuru öksürüğünün nedeni olarak bronkoskopi sırasında tespit edilen tek taraflı vokal kord nodülü olgusu sunulmuştur.

Olgu: Göğüs hastalıkları Polikliniğimize yaklaşık bir yıldır sürekli olan kuru öksürük nedeniyle başvuran kronik herhangi bir akciğer hastalık öyküsü olmayan 52 yaş bayan hastanın yapılan fizik muayenesinde solunum sesleri doğal olarak duyulmuş olup bakılan oda havası satürasyonu 96 olarak ölçüldü, bakılan laboratuvar değerleri normal aralıkta saptanan hastanın çekilen akciğer röntgeninde (Resim-1) anlamlı akut patolojiye rastlanmamış olup yapılan solunum fonksiyon testleri, normal spirometre ile uyumlu sonuçlanması ve öz geçmişinde değişik zamanlarda diğer sağlık kuruluşlarında aldığı semptomatik ve inhaler tedavilerden fayda görmediği anlaşıldı. Bunun üzerine hastaya fiberoptik bronkoskopi (FOB) yapılmasına karar verildi, FOB sırasında (Resim-2) sol vokal kord alt tarafta beyaz renkli mukozadan kabarık tek taraflı nodüler lezyon izlendi, trakea ve endobronşial sistem açık izlenen hastanın vokal kord nodülü dışında bronkoskopide anlamlı bulgusu saptanmadı. Hastanın kronik öksürük nedeni olarak vokal kord nodülü düşünüldü, hasta kulak burun boğaz (KBB) polikliniğine yönlendirildi.

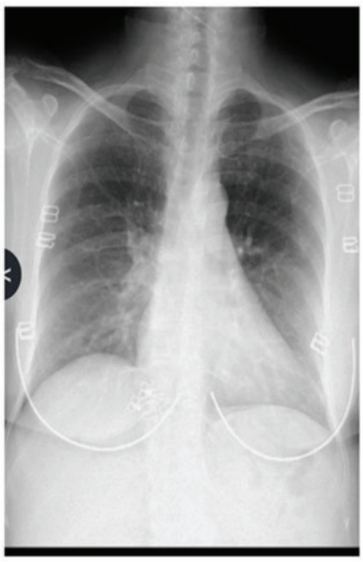

Resim-1: Hastanın posterior anterior akciğer grafisi

Resim-2: sol vokal kord alt tarafında nodüler opasite

Tartışma-Sonuç: Yapılan literatür incelemelerine göre ülkemizde benign vokal kord lezyonları yaygın olup bu olguların büyük kısmı disfoni veya kronik öksürük şikâyeti sağlık kuruluşlarına başvurduğu görülmüştür. Belli bir akut akciğer hastalık tanısı almayan veya klasik tedavilerden fayda görmeyen hastaların göğüs hastalıkları veya KBB hekimleri tarafından vokal kordlara yönelik veya endobronşial sistem patolojileri açısından laringoskop veya FOB ile taranması gereksiz tedavi veya yanlış tanıların önlenmesi açısından önerilir. Bu nedenle özellikle benzer olgularla karşılaşma ihtimali yüksek olan genç meslektaşlarımızın aklına daha sık gelmesi ve literatürü güncel tutması adına olgumuzu sunmayı amaçladık.

Anahtar Kelimeler: Vokal kord nodülü, kronik öksürük, fiberoptik bronkoskopi

PS-109 EBUS ile Değerlendirilen Bronkojenik Kist: Olgu Sunumu

Aslı Villi[1], Özlem Erçen Diken[2], Hüseyin Erzurumluoğlu[1], Semanur Çalışkan Burgaç[1]

[1]Adana Şehir Eğitim ve Araştırma Hastanesi, Göğüs Hastalıkları Kliniği Adana,Türkiye
[2]Adana Tıp Fakültesi, Göğüs Hastalıkları AD Adana,Türkiye

Giriş-Amaç: Bronkojenik kistler embriyonik gelişim sırasında trakeobronşial ağaçtan anormal tomurcuklanma sonucu gelişen konjenital bronkopulmoner lezyonlardır. Her yaş grubunda görülmekle birlikte en sık 3. Ve 4. Dekatta tanı alırlar. Çoğunlukla insidental saptanan ve asemptomatik seyrederken boyut ve konuma bağlı olarak öksürük dispne gibi klinik bulgulara sebep olabilirler. Tanı görüntüleme yöntemleri ile konur. EBUS, bilgisayarlı tomografi (BT) ile kesin tanı konulamadığında önemli rol oynayabilir. Cerrahi rezeksiyon tanı ve tedavi için en kesin yaklaşımdır. EBUS ile anekoik görünüm ve aspirasyona gelen sıvı kist içeriği ile tanı olgumuzu sunuyoruz.

Olgu: 39 yaşında kadın hasta, yaklaşık bir aydır aralıklı tekrarlayan, açık kırmızı renkli az miktarda hemoptizi ve subfebril ateş şikâyeti ile başvurdu. Bilinen kronik hastalığı yoktu. Bilinen tüberküloz öykü ve teması yoktu. PAAC'de bronkovasküler dallanma artışı belirgin olup sağ orta zon hilus üzerinde düzenli sınırlı hava kisti? (resim 1A) görüldü. Toraks BT'sinde mediastende istasyon 4B düzeyinde 22*16 mm boyutta yumuşak doku dansitesinde görünüm izlendi (LAP?) (resim 1B).Laboratuvar incelemesinde crp 1,5 mg/L, prokalsitonin 0,01 ng/L, ddimer 0,26 mg/L, serum ACE 39 IU/L, idrar kalsiyum 458 mg/gün, IGRA pozitif, balgam ARB negatif, katı kültür negatif olarak saptandı.PET BT'de patolojik FDG tutulumu olmayan hastaya yapılan EBUS işleminde anekoik kistik yapı (resim 1C) görüldü. Enjektör sıvı kist içeriği ile doldu (resim 1D). Düzgün sınırlı kistik yapıdan aspirasyonla kist içeriği gelmesi (resim 1E) ve patoloji sonucu ile bronkojenik kist olduğu doğrulandı.

resim 1A ve resim 1B

Resim 1A

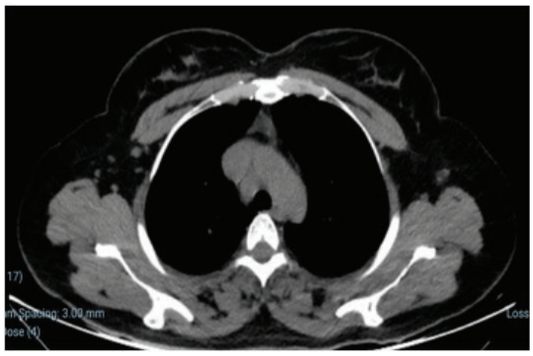

Resim 1B: Toraks BT görüntüsü

resim 1C, resim 1D, resim 1E

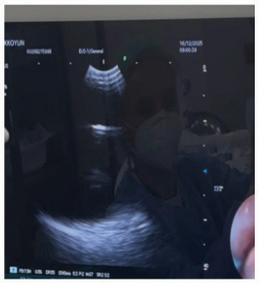

Resim 1C: Bronkojenik kist EBUS görüntüsü

Resim 1D

Resim 1E: Bronkojenik kist aspiratı

Tartışma-Sonuç: Bronkojenik kistlerin radyolojik tanısı zor olabilir ve CT görüntüleme ile tanısal doğruluk oranı %57–69,2 arasındadır. Genellikle bu kistlerin tanı ve tedavisi mediastinoskopi ve cerrahi rezeksiyon gibi invaziv yöntemlerle yapılmaktadır. Paratrakeal lezyonlarda Hounsfield Ünitesi (HU) < 20 olması bronkojenik kist için anlamlı olabilir (tablo 1). Radyoloji tanıda yetersiz olduğunda EBUS anekoik görünüm tanısal fayda sağlayabilir

Sık görülen mediastinal lezyonlar için Haunsfield Ünite değerleri

Yağ	-50
Su	0
Bronkojenik Kist	<20
Yumuşak Doku Kitlesi	>20
Kas	+40
Kemik	+100 ile +400

Anahtar Kelimeler: Anekoik kist, Bronkojenik kist, EBUS, Ultrasonografik görüntü

PS-110 Endobronşiyal Yer Kaplayıcı Lezyonla Seyreden Lokalize Trakeobronşiyal Amiloidoz

Ayşe Koca Özçelik[1], Ramazan Eren[1], Umut İlhan[1], Zeynep Güney[1], Demet Turan[1], Efsun Gonca Chousein[1], Erdoğan Çetinkaya[1]

[1]yedikule Göğüs Hastalıkları Ve Göğüs Cerrahisi Eğitim Araştırma Hastanesi

Giriş-Amaç: Amiloidoz, amiloid fibril proteinlerinin hücre dışı anormal birikimi ile karakterize heterojen bir hastalık grubudur. Tanı, Kongo red ile boyanan dokuda polarizan mikroskop altında elma yeşili birefringens saptanması ile konur. Primer amiloidozda solunum yolu tutulumu nadir olup trakeobronşiyal amiloidoz olarak adlandırılır ve izole ya da sistemik hastalığın bir parçası şeklinde görülebilir. Solunum yollarındaki amiloid birikimi nodüler, diffüz parankimal ve trakeobronşiyal olmak üzere üç patern halinde izlenir. Primer izole trakeobronşiyal amiloidoz genellikle dispne, öksürük ve hemoptizi gibi nonspesifik semptomlarla seyreder ve astım veya KOAH ile karışabilir. Tanıda görüntüleme yöntemleri yol gösterici olmakla birlikte, bronkoskopi lezyonun gösterilmesi ve histopatolojik doğrulama açısından altın standarttır. Tedavide bronkoskopik girişimler, cerrahi yöntemler ve ileri olgularda hava yolu açıklığını sağlamaya yönelik palyatif yaklaşımlar uygulanabilir.

Olgu: Seksen üç yaşında erkek hasta, son birkaç aydır özellikle yatar pozisyonda artan nefes darlığı, öksürük ve balgam çıkaramama şikâyetleri ile başvurdu. Daha önce farklı merkezlerde astım ve pnömoni tanılarıyla inhale bronkodilatör, inhale kortikosteroid, mukolitik ve antibiyotik tedavileri uygulanmış; ancak klinik yanıt alınamaması üzerine hasta 2018 yılında kliniğimize yönlendirilmişti. Özgeçmişinde hipertansiyon ve diyabetes mellitus dışında ek hastalık öyküsü yoktu ve sigara kullanımı bulunmuyordu. Fizik muayenede oda havasında oksijen satürasyonu %98 olup akciğer oskültasyonu doğaldı. Toraks bilgisayarlı tomografide trakeobronşiyal sistemde yer kaplayıcı lezyon saptanması üzerine rijit bronkoskopi uygulandı. Trakea distalinde, ana karinaya yaklaşık 1 cm mesafede yerleşimli endobronşiyal lezyon rezeke edildi. Histopatolojik inceleme amiloidoz ile uyumlu bulundu. Sistemik amiloidoz açısından yapılan değerlendirmede serum protein elektroforezi sonuçları doğrultusunda hastaya lokalize trakeobronşiyal amiloidoz tanısı konularak izleme alındı. Üçüncü ay kontrol bronkoskopisinde endobronşiyal lezyon izlenmedi. Takipte semptomların tekrarlaması üzerine hasta Eylül 2025'te yeniden başvurdu. Toraks bilgisayarlı tomografide trakeobronşiyal sistemde nüks yer kaplayıcı lezyon saptandı. Planlanan tedavi amaçlı rijit bronkoskopi, anestezi onayı alınamaması nedeniyle uygulanamadı, hasta yakın klinik izleme alındı.

Protein Elektroforezi Sonucu

Parametre	Sonuç	Durum	Referans Aralığı	Birim
ALB/GLB oranı	1.32	Normal	-	-
Albumin %	56.9	Normal	55.8 – 66.1	%
Albumin	44.21	Normal	40.2 – 47.6	g/L
Alpha 1	3.11	Normal	2.1 – 3.5	g/L
Alpha 2	11.03	Yüksek ↑	5.1 – 8.5	g/L
Alpha 1 %	4.0	Normal	2.9 – 4.9	%
Alpha 2 %	14.2	Yüksek ↑	7.1 – 11.8	%
Beta 1	4.82	Normal	3.4 – 5.2	g/L
Beta 1 %	6.2	Normal	4.7 – 7.2	%
Beta 2	3.34	Normal	2.3 – 4.7	g/L
Beta 2 %	4.3	Normal	3.2 – 6.5	%
Gamma	11.19	Normal	8.0 – 13.5	g/L
Gamma %	14.4	Normal	11.1 – 18.8	%
Toplam Protein	77.7	Normal	-	g/L

İmmün Elektroforez / İmmünfiksasyon

Test	Sonuç
Serum immün elektroforezi	Grafik ektedir
Serum immünfiksasyon	Monoklonal band saptanmadı

Resim 1

Trakeabronşiyal Amiloidoz

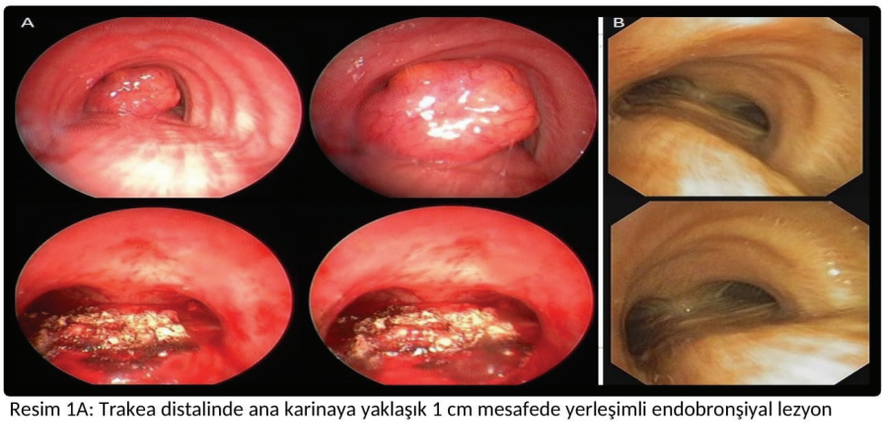

Resim 1A: Trakea distalinde ana karinaya yaklaşık 1 cm mesafede yerleşimli endobronşiyal lezyon
Resim 1B : Üçüncü ay kontrol bronkoskopi görüntüsü

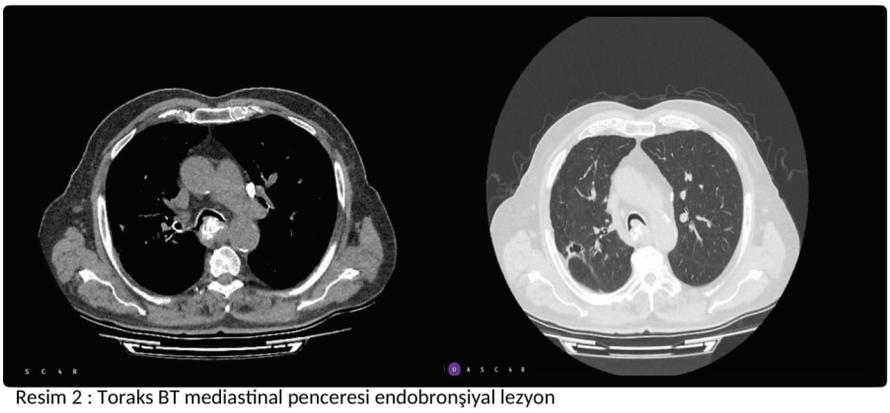

Resim 2 : Toraks BT mediastinal penceresi endobronşiyal lezyon
Resim 3 : Toraks BT parankim penceresi endobronşiyal lezyon

Tartışma-Sonuç: Lokalize trakeobronşiyal amiloidoz nadir görülmekle birlikte, klinik açıdan önemli bir hava yolu hastalığıdır. Nonspesifik klinik bulgularla seyretmesi nedeniyle tanı sıklıkla gecikmekte ve hastalık obstrüktif hava yolu hastalıklarını taklit edebilmektedir.Tekrarlayan solunum yolu enfeksiyonları, açıklanamayan wheezing veya standart tedavilere yanıt vermeyen hava yolu obstrüksiyonu varlığında, bronkoskopik değerlendirme ve histopatolojik doğrulama tanı açısından kritik öneme sahiptir.Erken tanı, gereksiz ve etkisiz tedavilerin önlenmesine olanak sağlarken, uygun izlem ve tedavi stratejilerinin belirlenmesine de katkı sunmaktadır.

Anahtar Kelimeler: Lokalize trakeobronşiyal amiloidoz, Endobronşiyal lezyon, Bronkoskopik tanı ve tedavi, Obstrüktif hava yolu hastalıkları ile ayırıcı tanı

PS-111 "Forseps Ucu Nerede?": Trakeostomi Esnasında Kopan Parçanın Aspirasyonu

Gülşah Ethemoğlu[1], Ali Hızır Arpat[2]

[1]Harran Üniversitesi Tıp Fakültesi Göğüs Hastalıkları Anabilim Dalı
[2]Şanlıurfa Mehmet Akif İnan Eğitim ve Araştırma Hastanesi , Göğüs Cerrahisi

Giriş-Amaç: Yabancı cisim aspirasyonları sık karşılaşılan, asemptomatik durumdan yaşamı tehdit edici boyuta kadar ulaşabilen geniş spektrumu olan bir durumdur. Yaşlılık, mental retardasyon, dental işlemler, bilinç kaybına neden olabilecek nöromusküler hastalığı-ilaç kullanımı olanlar veya yoğun bakım hastalarında risk artmaktadır. Yetişkinlerde anatomik yapıdan dolayı yabancı cisim aspirasyonlarına sağ endobronşiyal sistemde daha sık rastlanmaktadır. Trakeostomi, trakeada cerrahi olarak bir açıklığın oluşturulmasıdır. Endikasyonlarından biri uzamış entübasyondur. Her cerrahi işlem gibi çeşitli komplikasyonları vardır. Ancak, literatürde komplikasyon olarak, kullanılan forcepsin kırılarak kopan parçanın aspire edilmesi bildirilmemiştir. Biz de trekeostomi açılması esnasında kırılan forcepsin distal ucunu sol bronşial sisteme aspire eden olguyu paylaşacağız.

Olgu: Uzamış entübasyon nedeniyle trekeostomi açılması kararı alınan 72 yaş erkek hasta, ameliyathaneye alınmış. Anestezist tarafından trekeostomi açmak üzere ikinci ve üçüncü trakeal halkalar hizasında cilt insizyonu yapılmış, kanülü yerleştirmek üzere dilate edici forseps kullanılmıştır. Ancak o esnada forcepsin hareketli distal parçasının kopması ve hastanın trekeobronşial sistemine kaçması nedeniyle tarafımıza konsültasyon istendi. Değerlendirdiğimizde hasta entübe, Ta: 120/85mmHg, nabız:90/dak, SO2: %96 idi. Yapılan fiberoptik bronkoskopide sol ana bronşta parlak çelik-metal renkli yabancı cisim ile uyumlu görünüm izlendi. Biopsi forcepsi ile alınamayınca rijid bronkoskopla Alligator forceps kullanılarak çıkarıldı. Akabinde trekeostomi işlemi tamamlanan hasta posteroanterior göğüs grafisi görülerek yoğun bakım ünitesinde takip edildi.

Resim 1. Hastanın işlem sırasındaki bronkoskopik görüntüleri.

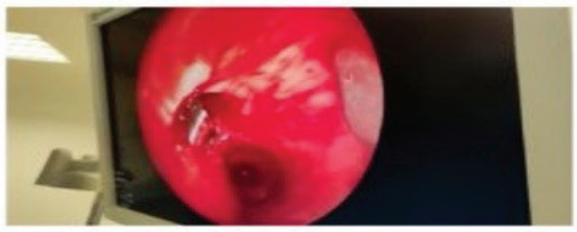

Tartışma-Sonuç: Literatürde aspirasyon nedeni olarak bildirilen yabancı cisimler genelde gıda maddeleri, küçük metal veya plastik parçalar, trakeostomi kanülü, türban iğnesi veya diş olarak sıralanabilir. Trakeostominin erken dönem komplikasyonları hemoraji, yanlışlıkla yapılan dekanülasyon, subkütanöz amfizem, stoma infeksiyonu, kanülün yanlış pozisyonda yerleşimi, hipoksi, hava yolu kontrolünün kaybı ve buna bağlı ölüm olarak bildirilmiştir. Ancak hastamızdakine benzer bir komplikasyon şimdiye kadar raporlanmamıştı. Fleksibl ve rijid bronkoskop; yabancı cisim aspirasyonu şüphesi bulunan olgularda anamnez, klinik ve gerekli olgularda radyolojik bulgular eşliğinde tanı ve tedavi aracı olarak kullanılmaktadır. Bu olguyla, trakeostomi vakasında gelişen nadir bir komplikasyon olan aspirasyonda da bronkoskopinin işlem komplikasyonlarının yönetiminde kullanılabileceğini sunmayı amaçladık.

Anahtar Kelimeler: trakeostomi, komplikasyon, forceps, aspirasyon, bronkoskopi

PS-112 Patent Ductus Arteriosus Eşliğinde Bronşiyal Mukoepidermoid Karsinom: Nadir Bir Olgu

Abdullah Çağrı Önal[1], Demet Turan[1], Efsun Gonca Uğur Chousein[1], Şeyma Gangal[1], Fatma Meyra Söylemez[1]

[1]Yedikule Göğüs Hastalıkları ve Göğüs Cerrahisi Eğitim ve Araştırma Hastanesi, Göğüs Hastalıkları

Giriş-Amaç: Mukoepidermoid karsinom (MEK), tüm tükürük bezi malignitelerinin yaklaşık %30'unu oluşturur. En sık görülen malign tükürük bezi tümörüdür. Tükürük bezlerinin mukoepidermoid karsinomu nispeten sık görülmesine rağmen, trakeobronşiyal mukoepidermoid karsinom nadirdir (tüm akciğer tümörlerinin %0,1-0,2'si). Hastalığın kadın ve erkekleri eşit sıklıkta etkilediği bildirilmektedir. Vakaların önemli bir kısmının pediatrik popülasyondan kaynaklandığı görülmekte olup, bir çalışmada bu yaş grubundaki primer akciğer tümörlerinin yaklaşık %10'unu mukoepidermoid karsinomun oluşturduğu öne sürülmüştür. Tek taraflı hipoplastik akciğer dahil olmak üzere konjenital akciğer anomalileri olan hastalarda mukoepidermoid karsinom gelişimi bildirilmiş olsa da literatürde patent ductus arteriosus(PDA) ile birlikte görülen bir MEK olgusu görülmemiştir.Trakeobronşiyal mukoepidermoid karsinom genellikle lümen içinde yerleşen ve lümen tıkanıklığına yol açan intraluminal bir kitle şeklinde ortaya çıkar. Öksürük, hemoptizi, wheezing, ateş ve göğüs ağrısı ile seyredebilir, nadiren clubbing görülebilir. Hava yolu obstrüksiyonu ve tekrarlayan pnömonilerle klinik oluşturabilir. Bu yazıda PDA ile görülen endobronşiyal mukoepidermoid karsinom olgusu sunulmaktadır.

Olgu: On altı yaşındaki erkek hasta, hastanemize 2 haftadır mevcut 1 çay bardağı hemoptiziyle başvurdu. Bilinen PDA tanısı mevcuttu. Hastanın sigara veya maruziyet öyküsü yoktu. Yapılan fizik muayenede vitaller stabil, sağ alt zonda ince vasıflı raller işitilmekteydi. Hastanın toraks bilgisayarlı tomografisinde sağ alt lob bazal segment bronşunu oblitere eden endobronşiyal lezyon izlenmesi üzerine hasta fiberoptik bronkoskopiye alındı. Sağ alt lob bazal segmentler girişi üzeri lobüle kontürlü frajil endobronşiyal lezyon ile tam oblitere izlendi. Lezyonun frajil olması ve havayolu güvenliğini sağlamak açısından rijid bronkoskopi altında biyopsi planlandı. Rijid bronkoskopide lezyon dönüşümlü olarak argon plazma koagülasyonu ve mekanik rezeksiyonla alındı. Rezeksiyon sonrası lezyonun 1-2 cml'ik geniş tabanla kaynaklandığı görüldü. Patoloji sonucu mukoepidermoid karsinom olarak sonuçlandı.

Hastanın Toraks Bilgisayarlı Tomografisi

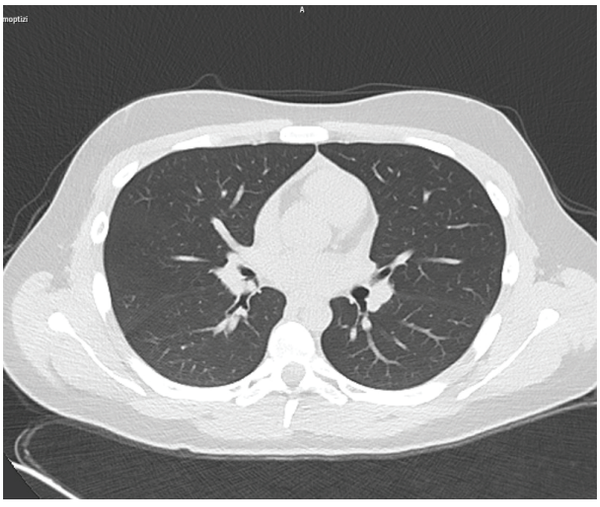

Sağ alt lob bazal segment girişini oblitere eden lezyon

Tartışma-Sonuç: Akciğer malignitelerinin nadir görülen nedenlerinden biri olan MEK'e ait bir olgu sunulmuştur. Hastamıza cerrahi konsey kararıyla sağ alt bilobektomi yapıldı ve rutin radyolojik takibe alındı. Operasyon sonrası aktif şikayeti olmayan hastanın radyolojisi de normaldir. Konjenital anomalilerle birlikte görülen MEK olguları olmakla birlikte, MEK'in PDA ile ilişkisini ortaya koyulabilmesi için daha fazla olguya ihtiyaç vardır.

Anahtar Kelimeler: Mukoepidermoid Karsinom, Patent Ductus Arteriosus, Rijid Bronkoskopi

PS-113 Girişimsel Bronkoskopiyle Tanı Alan Periferik Nodüler Tüberküloz ve Mal de Pott Olgusu

Zehra Kumkumoğlu[1], Yadikar Kapan Özdağ[1], Aslıhan Gürün Kaya[1], Serpil Dizbay Sak[2], Demet Karnak[1]

[1]Ankara Üniversitesi Göğüs Hastalıkları Anabilim Dalı
[2]Ankara Üniversitesi Tıbbi Patoloji Anabilim Dalı

Giriş-Amaç: Tüberküloz, primer olarak akciğer parankimini tutmakla birlikte, immünsüpresyon varlığında ekstrapulmoner tutulum sıklığı artabilen multisistemik hastalıktır. Vertebra tutulumu, ekstrapulmoner tüberkülozun en sık ve en önemli formlarından biri olup, tanı ve tedavide yaşanan gecikmeler ciddi morbiditeye yol açabilmektedir. Bağ dokusu hastalıkları ve uzun süreli kortikosteroid kullanımı, tüberküloz reaktivasyonu açısından risk faktörleri arasındadır. Bu olguda, immünsüpresyon zemininde gelişen tüberküloz reaktivasyonu ve girişimsel fiberoptik bronkoskopiyle hızlı tanı koyulması açısından dikkat çekmek amaçlanmıştır.

Olgu: Altmış üç yaşında kadın hasta, Sjögren sendromu tanısıyla takip edilmekteydi. Ateş, gece terlemesi, üç ayda beş kg kilo kaybı ve bel ağrısı mevcuttu. Fizik muayenesinde solunum sesleri doğal olup patolojik ek ses saptanmadı. Oda havasında oksijen satürasyonu normaldi. Toraks bilgisayarlı tomografisinde; sol akciğer üst lob anterior segmentte subplevral yerleşimli, periferinde mikronodüler odaklar içeren, parankimal çekintiler eşliğinde 17 mm çapında solid nodüler lezyon izlendi. Ayrıca L2 vertebrada destrüktif değişiklikler mevcuttu. (Resim 1,2) Özgeçmişinde Sjögren sendromu nedeniyle 6 ay hidroksiklorokin, 4 doz rituksimab ve yaklaşık 1 yıl süreyle düşük doz sistemik kortikosteroid (prednizolon 4 mg/gün) kullanımı mevcuttu. Hastanın dış merkez tetkiklerinde Quantiferon testinin pozitif, tüberkülin deri testinin 15 mm olduğu görüldü. Nodüler lezyon araştırmak amacıyla hasta yatırıldı. Fiberoptik bronkoskopiyle floroskopi altında lezyona ulaşılarak sol üst lobdan transbronşiyal biyopsi yapıldı. Biyopsi kazeifiye granülom ile uyumluydu. Daha sonra sonuçlanan bronş lavajında Mycobacterium tuberculosis complex üremesi ve tüberküloz pcr pozitifliği saptandı. Biyopsi sonrası malignite dışlanan hastada kültür üremesi beklenmeden dörtlü antitüberkülo tedavi başlandı. İkinci ayda kültür sonucuna göre pirazinamid direnci saptandı. Bunun üzerine inisiyal faz, streptomisin eklenerek uzatıldı ve streptomisinli tedavi altmış güne tamamlanacak şekilde planlandı. Böylece inisiyal faz toplam dört aya uzatıldı. Bel ağrısı ve vertebra patolojileri nedeniyle beyin ve sinir cerrahisi kliniğine konsülte edilen hastada, diskit/tüberküloz vertebra tutulumu ön tanısıyla L2 vertebra korpusundan biyopsi yapılması planlandı. Kemik-eklem tüberkülozu (mal de pott) olması öngörülen hastanın toplam tedavi süresinin en az 9-12 ay olacak şekilde sürdürülmesi planlandı.

Resim 1. Lezyona giden bronşun görüldüğü kesit (bronchus sign).

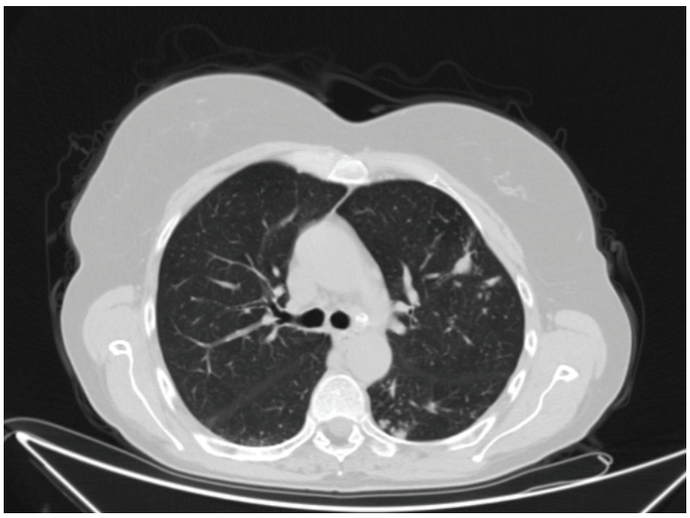

Resim 2. Vertebra bilgisayarlı tomografisinde L2 vertebrada destrüktif litik değişiklikler.

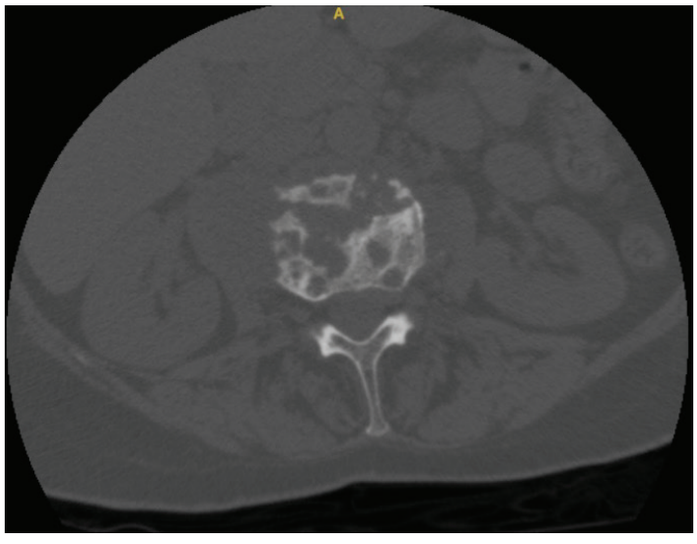

Tartışma-Sonuç: İmmünsüpresif tedavi tüberküloz reaktivasyonuna pulmoner ve ekstrapulmoner olarak yol açabilir. Vertebra tutulumu varlığında tanı kadar, ilaç direnci ve tedavi süresinin uygun şekilde düzenlenmesi de klinik seyir açısından kritik öneme sahiptir. Bu olgu, girişimsel bronkoskopinin doğru kullanıldığı ve sonuç verdiği bir olgu olup immünsüpresyon zemininde tüberküloz gelişiminin çarpıcı bir örneğini yansıtmaktadır.

Anahtar Kelimeler: tüberküloz, mal de pott, girişim bronkoskopi, immünsüpresyon

PS-115 Trakeobronkopati Osteokondroplastika (TPO)

Sibel Salman Biltekin[1], Bengisu Arabacı[2], Adil Avcı[1], Seçkin Deniz[1], Emre özcan[1], Hasan Oğuz Kapıcıbaşı[1]

[1]Kocaeli Şehir Hastanesi
[2]Kocaeli Devlet Hastanesi

Giriş-Amaç: Trakeobronkopati osteokondroplastika (TPO), genellikle posterior membranöz trakeayı tutmadan proksimal hava yollarını etkileyen, submukozada gelişen kemik ve/veya kıkırdak nodülleri ile karakterize nadir, benign bir trakeobronşiyal hastalıktır. Nodüller lümene doğru protrüde olarak bazı olgularda hava yolu darlığına ve obstrüksiyona yol açabilir. Etiyolojisi tam olarak bilinmeyen TPO, çoğu zaman asemptomatik seyreder ve zor entübasyon ya da bronkoskopi sırasında tesadüfen saptanır. Semptomatik olgularda ise dispne, kronik öksürük veya kanlı balgam görülebilir.Bu bulgular genellikle nodül ülserasyonu veya eşlik eden enfeksiyonla ilişkilidir. Tanı esas olarak bronkoskopik değerlendirme ve patolojik biyopsiye dayanır. Tedavi semptom odaklı olup inhaler glukokortikoidler ve gerektiğinde girişimsel hava yolu prosedürlerini içerebilir. Hastalık genellikle yavaş ilerler ve prognoz iyidir. Nadir görülmesi ve belirsiz klinik bulguları nedeniyle tanı çoğu zaman gecikebilir. Bu yazıda, kronik öksürükle başvuran 63 yaşındaki bir hastada TPO tanısı konulan olgu, erken farkındalığın önemini vurgulamaktadır.

Olgu: Altmış üç yaşında kadın hasta, persistan öksürük yakınması ve trakeada kalsifik lezyonlar saptanması üzerine kliniğimize yönlendirildi. Genel anestezi altında rijit bronkoskopi uygulandı.İntratrakeal mukozada çok sayıda kalsifik nodül izlendi. Lezyonlardan multiple punch biyopsiler alındı .Postoperatif izleminde ek komplikasyon gelişmedi. Patoloji sonucu Trakeobronkopati Osteokondroplastika (TPO) ile uyumlu raporlandı.

Bronkoskopik görüntü

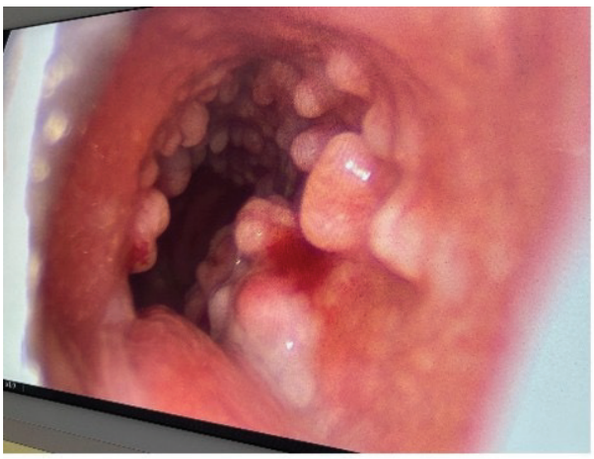

Şekil 1- Okla işaretli alanda silyalı solunum yolu epiteli, yıldızla işaretli alanda ise osseöz metaplazi izlenmekte (H&E, 100x)

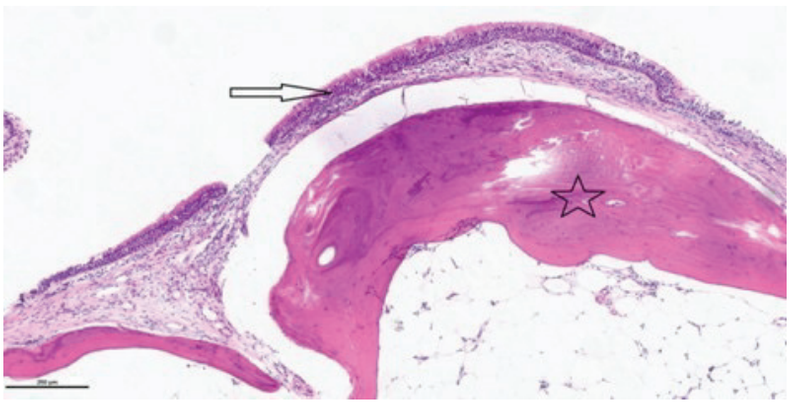

Tartışma-Sonuç: Trakeobronkopati osteokondroplastika (TPO), trakea ve bronşların submukozasında gelişen kalsifiye kıkırdak-kemik nodülleri ile karakterize, genellikle yavaş seyirli ve çoğu kez tesadüfen saptanan nadir bir hastalıktır. Çoğu olguda multiple nodüller görülürken soliter lezyon oldukça nadirdir. Etiyolojisi tam aydınlatılamamış olup, kronik inflamasyon ve BMP-2/TGF-$_2$ 1 aracılı kondro-osseöz metaplazi en olası mekanizmalar olarak düşünülmektedir; bazı komorbiditeler ve uzun süreli irritan maruziyetleri olası risk faktörleri arasında yer alır. Klinik tablo genellikle özgül değildir ve öksürük ile hafif hava yolu yakınmaları ön plandadır.Bu nedenle tanı sıklıkla gecikir. Bronkoskopi altın standart olup, BT'de trakeanın ön-yan duvarlarından lümene doğru protrüde, sıklıkla kalsifiye nodüller ve korunmuş posterior membranöz duvar tipiktir. Spesifik küratif bir tedavi bulunmadığından yaklaşım çoğunlukla semptomlara yöneliktir. Girişimsel bronkoskopi veya cerrahi yalnızca ileri obstrüksiyon varlığında gereklidir. Genel prognoz iyi olup hastalık çoğu vakada yavaş ilerleme gösterir

Anahtar Kelimeler: TPO, Nodül, Bronkoskopi, Obstrüksiyon, kalsifikasyon

PS-116 Geçici Bir Entübasyonun Kalıcı Sonucu: Sekonder Trakeomalazi Olgusu

Fatmatül Zehra Elmas[1], Merve Toprakoğlu[1], Emine Argüder[1]

[1]Ankara Bilkent Şehir Hastanesi Göğüs Hastalıkları Kliniği
[2]Ankara Yıldırım Beyazıt Üniversitesi Göğüs Hastalıkları AD

Giriş-Amaç: Trakeomalazi, trakeal kıkırdakların zayıflaması sonucu ekspirasyon sırasında posterior membranın aşırı hareketi sonucu hava yolu kollapsıyla karakterize nadir fakat ciddi bir durumdur. Konjenital ya da uzun sureli entübasyon, travma, inflamasyon, kronik irritasyona bağlı edinsel olabilir. İnspiratuar stridor izlenmesi ile diğer birçok hastalıktan ayırt edilebilmektedir. Biz burada uzun süre entübe kalan bir hastada gelişen trakeomalazi olgusu sunmayı amaçladık.

Olgu: Altmış dokuz yaşında kadın hasta 4-5 yıldır olan öksürük, ses kısıklığı, 1 aydır öksürüğün artması, havlar tarzda olması, balgam çıkaramaması ve nefes darlığının eklenmesi üzerine kliniğimize başvurdu. Özgeçmişinde non-smoker, hipertansiyon, diyabet mellitus ve kronik böbrek hastalığı mevcuttu. Fizik muayenesinde inspiryumda stridoru mevcuttu. Vital bulguları normal sınırlarda, sistem muayeneleri doğaldı. PA akciğer grafisinde sağ alt zonda infiltrasyon izlenmesi ve akut faz değerlerinin yüksek olması nedeniyle pnömoni ön tanısıyla hastaneye yatışı yapıldı. Hastanın öyküsünde 2021'de COVID-19 nedenli YBÜ'de 2 ay entübe takip edildiği öğrenildi. Hastanın çekilen Toraks BT'sinde trakeal lümen çapında belirgin daralma izlendi. Hastada ön planda trakeomalazi düşünülerek FOB yapıldı. Fleksibl bronkoskopide özellikle ekspirasyon sırasında trakea posterior duvarında tama yakın kollaps geliştiği izlendi. Takibinde hastaya trakeomalaziye bağlı solunum semptomları nedeniyle BPAP tedavisi başlanarak izleme alındı.

Olgumuzun Dinamik Bronkoskopi ve Toraks BT görüntüsü

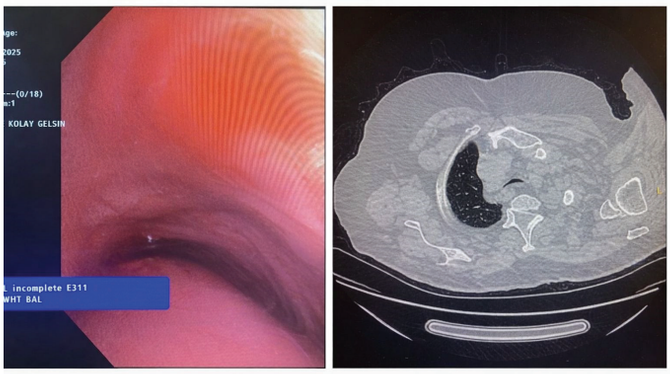

Bronkoskopide ekspirasyon sırasında trakea posterior duvarında tama yakın çökme (kollaps)

Toraks BT'de trakeal lümen daralması

Şekil 1. Bronkoskopide ekspirasyon sırasında trakeanın posterior duvarında tama yakın kollaps izlenmesi (sol) ve Toraks BT'de trakeal lümen daralması (sağ)

Tartışma-Sonuç: Uzun süreli entübasyon sırasında yüksek cuff basıncı ve mukozal iskemi, trakeal yapıların zayıflamasıyla sonuçlanarak trakeomalazi gelişmesine neden olabilir. Bizim olgumuzun da semptomlarının, COVID-19 pnömonisi nedeniyle geçirdiği uzun süreli entübasyon sonrasında başlamış olması, trakeomalazinin edinilmiş ve entübasyona sekonder geliştiğini düşündürmektedir. Hastanın uzun süre özgül olmayan semptomlarla takip edilmesi ve başlangıçta akciğer grafisi ile laboratuvar tetkiklerinde belirgin patoloji saptanmaması, bu hastalığın tanısında yaşanan güçlükleri ortaya koymaktadır. Tanıda dinamik toraks BT ve fleksibl bronkoskopi önemli yer tutmaktadır. Özellikle bronkoskopi sırasında ekspirasyon fazında trakeal posterior duvarda kollapsın izlenmesi tanıyı destekleyici niteliktedir. Tedavi yaklaşımı hastalığın şiddetine göre değişmektedir. Hafif olgularda konservatif tedavi ve solunum fizyoterapisi yeterli olabilirken, semptomatik olgularda noninvaziv ventilasyon desteği, hava yolu stentleri veya cerrahi yöntemler gündeme gelebilmektedir. Sunulan hastada noninvaziv pozitif basınçlı ventilasyon (BiPAP) ile klinik izlem tercih edilmiştir. Uzamış entübasyon öyküsü bulunan ve konvansiyonel tedavilere yanıt vermeyen kronik öksürük, dispne veya wheezing şikâyetleri olan hastalarda trakeomalazi mutlaka ayırıcı tanıda düşünülmelidir.

Anahtar Kelimeler: Trakeomalazi, Uzun süreli entübasyon, Hava yolu kollapsı, Trakeal lümen daralması, Stridor

PS-117 Tomografide ve Bronkoskopide Atipik Özellikler Gösteren Trakeobronkopatia Osteokondroplastika Olgusu

Eren Sarıoğlu[1], Umur Karan[1], Baran Gündoğuş[1], Selma Aydoğan Eroğlu[1]

[1]Süreyyapaşa Göğüs Hastalıkları ve Göğüs Cerrahisi Eğitim ve Araştırma Hastanesi

Giriş-Amaç: Trakeobronkopatia Osteokondroplastika (TO), trakea ve ana bronşların submukozasında kemik ve kıkırdak oluşumları ile karakterize, nadir görülen, benign bir hastalıktır. Çoğu zaman asemptomatik seyretmekle birlikte kronik öksürük, balgam, tekrarlayan enfeksiyonlar ve hava yolu daralmasına bağlı semptomlara yol açabilir. Daha çok trakeanın tümünü ya da alt kısımlarını ve bronşları tutar. Toraks BT'de trakeobronşiyal sistemde kalsifiye nodüller görülür. Uzun süre tekrarlayan enfeksiyon kliniği ile izlenen, bronkoskopik biyopsi ile TO tanısı konulan bir hastayı sunmayı amaçladık.

Olgu: KOAH ve Obsesif kompulsif bozukluk tanılı 65 yaş erkek hasta 2017 yılından beri KOAH nedenli takip edilmekteydi. Toraks BT'sinde traksiyon bronşektazileri, parankimal distorsiyona neden olan fibroatelektazik yapılanmalar, akciğerde yaygın amfizamatöz değişiklikler mevcuttu. Tekrarlayan öksürük ve balgam şikayetleri nedeniyle çoklu oral antibiyotik kullanımları ve yatışları mevcuttu. Temmuz 2025'te pnömoni nedeniyle yeniden yatırılan hastanın çekilen toraks BT'de, retikulonodüler infiltrasyonları mevcuttu, diğer bulguları stabildi. Lavaj alıp değerlendirmek amaçlı fiberoptikbronkoskopi(FOB) yapıldı. FOB'da trakeaüst kısmında anterior ve lateral duvarlarda çok sayıda beyaz renkli fibrokartilagenoz yapıda sert düzensiz nodüler oluşumlar görüldü, bronşiyal sistemde çok daha az sayıda birkaç adet nodül görüldü(Şekil 1). Lezyonlardan alınan biyopsilerin histopatolojik incelemesi de TO ile uyumlu bulundu. Bronş lavaj kültürlerinde üreme saptanmadı.

Tartışma-Sonuç: Olgumuzda FOB'da nodüllerin trakea posterior duvarını tutmaması TO ile uyumlu düşünüldü. Bu tutulum paterni ile trakea ve bronşlarda kalsifiye nodüllerin görüldüğü diğer hastalıklardan ayırıcı tanı yapılabilmektedir. Olgumuzun Toraks BT'sini geriye dönük olarak incelediğimizde trakeada tipik kalsifiye nodüllerin olmadığı, bilateral bronşial sistemde çok az sayıda kalsifiye nodül olduğu görüldü (Şekil 2). FOB'da ise nodüllerin trakea üst 1/3'lük kısmında yaygın olduğu, alt kısmında tutulumunun hiç olmadığı görüldü. Olgumuz TO'nun oldukça nadir görülen bir bozukluk olması, FOB'da klasik TO'nun aksine trakea üst kısmını tutması ve BT'de karakterize trakeal kalsifiye nodüllerin görülmemesi nedeniyle sunuldu.

Fiberoptikbronkoskopi(FOB)

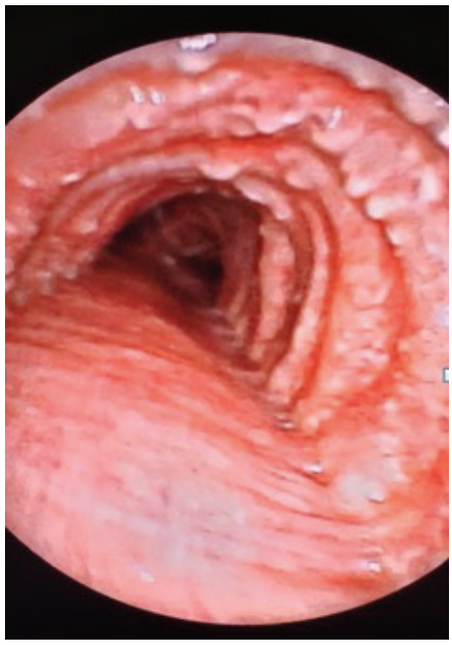

Toraks BT

Anahtar Kelimeler: Trakeobronkopatia Osteokondroplastika, Toraks BT, Fiberoptikbronkoskopi

PS-118 Cerrahiye Uygun Olmayan Akciğer Kanserli Hastalarda Mikrodalga Ablasyon Tedavisi Sonuçları

Ferda Bacaksızlar Sarı[1], Fatih Alaşan[2], Ceren Değirmenci[3], Özlem Şengören Dikiş[2]

[1]Muğla Sıtkı Koçman Üniversitesi Radyoloji ABD.
[2]Muğla Sıtkı Koçman Üniversitesi Göğüs Hastalıkları ABD.
[3]Muğla Eğitim Araştırma Hastanesi Göğüs Hastalıkları Kliniği

Giriş-Amaç: Akciğer kanserinde cerrahi rezeksiyon uygun hastalarda temel tedavi seçeneğidir. Fakat önemli bir hasta grubuna çeşitli nedenlerle (ileri yaş, ciddi pulmoner, kardiyovasküler ve nörolojik komorbiditeler vb.) cerrahi rezeksiyon uygulanamamaktadır. Bu hastalarda lokal tümör kontrolü sağlayabilecek minimal invaziv tedavi seçeneklerine ihtiyaç vardır. Mikrodalga ablasyon (MVA), seçilmiş akciğer kanserli hastalarda uygulanabilen girişimsel bir lokal tedavi yöntemidir. Bu çalışmada, cerrahiye uygun olmayan akciğer kanserli hastalarda uygulanan MVA'nın klinik ve radyolojik sonuçlarının sunulması amaçlandı.

Gereç ve Yöntem: Multidisipliner toraks onkoloji konsey kararı sonrasında cerrahiye uygun olmadığı değerlendirilen üç akciğer kanserli hastaya BT eşliğinde mikrodalga ablasyon uygulandı. Tüm hastalar tanı aşamasında toraks BT, PET-BT ve transtorasik biyopsi ile değerlendirildi. Ablasyon işlemleri girişimsel radyoloji uzmanı tarafından gerçekleştirildi. Hastalar işlem sonrası klinik ve radyolojik olarak takip edildi.

Bulgular: Olgu 1: Seksen yaşında,erkek hasta.KOAH ve geçirilmiş serebrovasküler olay öyküsü mevcuttur.Sağ akciğer üst lob yerleşimli skuamöz hücreli karsinom nedeniyle MVA uygulandı. Takip görüntülemelerinde lezyonda radyolojik nekroz gözlendi,hasta multidisipliner izleme alındı(Figure 1). Olgu 2: Altmışaltı yaşında,erkek hasta. Sol akciğer üst lob yerleşimli adenokarsinom nedeniyle önerilen cerrahi işlemi kabul etmeyen hastaya MVA uygulandı. Hasta da ablasyon sonrası primer lezyonda nekroz gelişmesine rağmen,sistemik onkolojik tedavisine kompliansı olmaması nedeniyle takipte metastatik hastalık gelişti ve exitus oldu(Figure 1). Olgu 3: Yetmişdört yaşında sağ akciğer üst lob yerleşimli adenokarsinom tanısı alan erkek hasta, kardiyak ve nörolojik komorbiditeleri nedeniyle cerrahi işleme alınamadı, MVA uygulandı. İşlem sonrası radyolojik takipte ablasyon alanında nekroz gözlendi, hasta multidisipliner izleme alındı(Figure 2).

Figure 1.

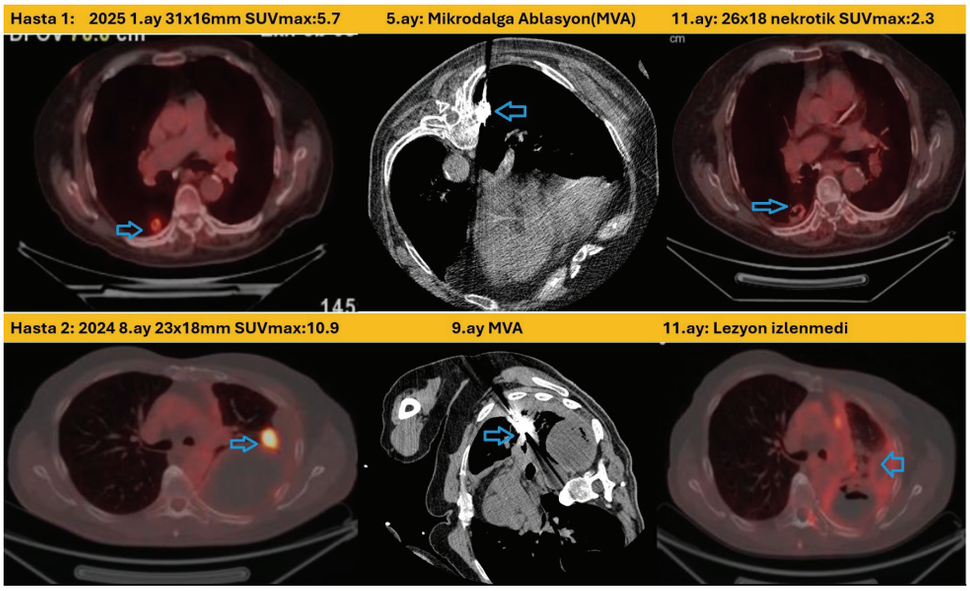

Olgu 1 ve Olgu 2 Ablasyon öncesi/sonrası

Figure 2.

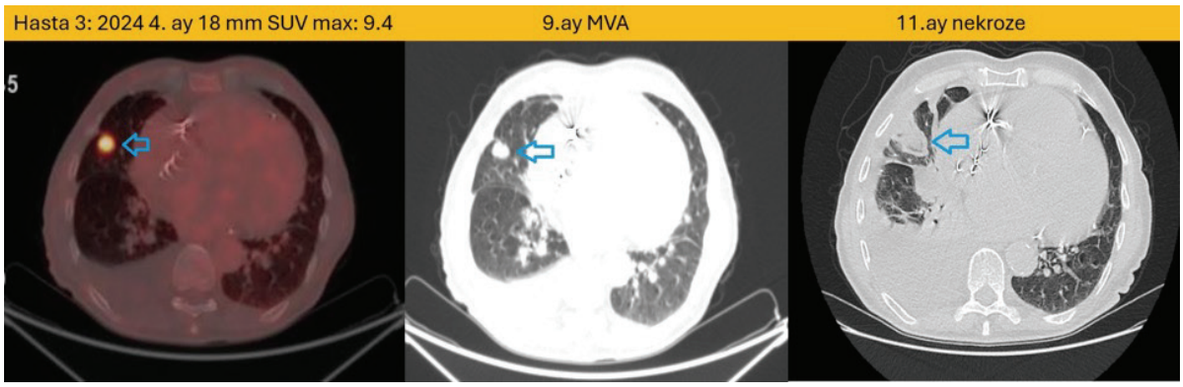

Olgu 3 Ablasyon öncesi/sonrası

Tartışma-Sonuç: Sunulan olgularda MVA'nın, cerrahi tedavi uygulanamayan durumlarda lokal lezyon kontrolü sağladığı gözlendi. Bununla birlikte, MVA'nın lokal tedavi başarısına rağmen sistemik tedavilerin aksaması sebebiyle hastalığın progrese olabileceği görüldü. Cerrahiye uygun olmayan akciğer kanserli hastalarda stereotaktik vücut radyoterapisi (SBRT) gibi diğer lokal tedavi seçenekleri de kullanılabilmekte olup, tedavi seçimi hasta özellikleri, lezyon lokalizasyonu ve merkez deneyimine göre bireyselleştirilmelidir(Tablo 1). Sonuç olarak MVA, cerrahiye uygun olmayan akciğer kanserli seçilmiş olgularda etkili bir lokal tedavi seçeneğidir. Optimal klinik sonuçlar için hasta seçimi, sistemik tedavilerle entegrasyon ve multidisipliner yaklaşım büyük önem taşımaktadır.

Tablo 1. MVA ve SBRT: Lokal Kontrol Mekanizması ve Komplikasyon Profili

	Mikrodalga Ablasyon (MVA)	Stereotaktik Beden Radyoterapisi(SBRT)
Lokal kontrol mekanizması	Isı aracılı anında TM nekrozu	RT ile zaman içinde hücre ölümü
Erken dönem görüntüleme	İşlem sonrası BT›de ablasyon alanı net	Erken dönemde radyolojik değerlendirme zor
Başarı değerlendirmesi	Nekroz=Radyolojik izlenebilir başarı net	Fibrozis,rezidü ayrımı güç
Tekrar uygulanabilirlik	Yüksek,teknik olarak mümkün	Sınırlı, doz kısıtı
Pnömotoraks	Sık,çoğu minör	Yok
Kanama	Nadiren	Yok
Radyasyon pnömoniti	Yok	Var
Komplikasyon zamanı	Erken dönemde, yönetilebilir	Geç dönemde, geri dönüşsüz

Anahtar Kelimeler: Akciğer kanseri, Cerrahiye uygun olmayan hastalar, Girişimsel pulmonoloji, Mikrodalga ablasyon, Lokal tedavi

PS-119 15 HIV Pozitif Hastamızda Bronkoskopi İle Tbc Üremesi Araştırılması

Melike YÜKSEL YAVUZ[1], Bünyamin SERTOĞULLARINDAN[1], Ceyda MAHLEÇ[1], Muzaffer Onur TURAN[1], Furkan KARAKURT[1]

[1]İzmir Katip Çelebi Üniversitesi , Tıp Fakültesi , Göğüs Hastalıkları Ana Bilim Dalı

Giriş-Amaç: Human Immunodeficiency Virus (HIV) insan immün yetmezlik virüsü (HIV) enfeksiyonu, birçok fırsatçı enfeksiyon riskini arttırmaktadır. 1996'da kombine ART'nin kullanılmaya başlanması ile bazı enfeksiyonların görülme riski azalmış, ancak tamamen yok olmamıştır. HIV/TB koinfeksiyonu yaşamı tehdit eden bir durumdur. Tüm HIV olguları tüberküloz için test edilmelidir. Aktif tüberküloz şüpheli olgularda bronkoskopi ile bronkoalveolar lavaj (BAL) örneklenmesine kadar tanısal süreç ilerletilmelidir. Çalışmamızın amacı HIV pozitif Tüberküloz şüpheli olgularda BAL'ın yerini değerlendirmektir.

Gereç ve Yöntem: 2019-2025 yılları arasında kurumumuzda akciğer enfeksiyonu klinik belirtileri veya anormal göğüs röntgeni, bilgisayarlı tomografisi (BT) olan ve FOB yapılan 15 HIV hastanın genel özelliklerini retrospektif olarak değerlendirdik.

Bulgular: Hastalarımızın hepsi erkekti. 11 hasta (%73, 3) smoker, 2 hasta (%13, 3) ex smoker ve 2 hasta (%13, 3) non smoker idi. Hastaların %40 ında ek hastalık mevcuttu .2 hastada tüberküloz geçirme öyküsü vardı. Interferon gama salınım testleri (IGST) %53, 3'ünde (8 hasta) yoktu. %20 hastada indeterminate ve %56, 6'sında (4 hasta) negatif saptandı. Tüberkülin deri testi (TDT) 2 hastada mevcut iken biri 0 mm diğeri de 10 mm olarak okunmuş. BT değerlendirilmesinde 3 hastada (%20) milier görünüm, 3 hastada (%20) nodüler infiltrasyon, 5 hastada (%33, 3) konsolidasyon ve bir hastada sekel kalsifik nodül izlenirken 3 hastada normal görünüm saptandı. ART uygulanan 12 hasta (%80) vardı. 14 hastada CD4/CD8 oranı 1'in altında iken 1 hastada 1'in üstünde idi. Bronkoskobik BAL sonuçlarında 1 hastada hem PCR TBC hem direkt bakıda ARB pozitif ve kültürde üreme varken diğer hastada sadece tbc kültüründe üreme saptandı (Tablo 1). Bu iki hastanın da BT'sinde milier bir görünüm mevcuttu (Resim 1).Hem direkt bakı hem kültür pozitif olan hastanın IGRT testi inderminate olup ART tedavisi öncesi kanda bakılan CD4/CD8 oranı 0, 08 iken, sadece kültür pozitif olanın IGRT testi yoktu ve ART tedavisi altındayken CD4/CD8 oranı 0, 54 idi. Tüberküloz saptanan iki hasta daha önce tüberküloz profilaksisi almamıştı (Tablo 1).

Resim 1. Bt'de mevcut miller görünüm.

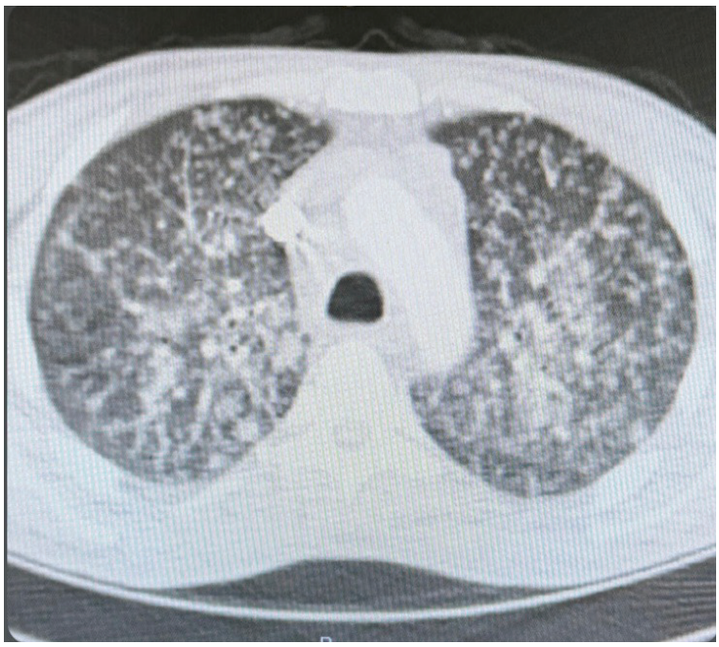

Tablo 1

	N	%
Cinsiyet Kadın-Erkek	0-15	0-100
Yaş ortalama (min -max)	29-60	48,9
Sigara Smoker-Ex smoker -Non smoker	11 - 2 - 2	73,3-13,3-13,3
Ek hastalık Var-Yok	6-9	40-60
Geçirilmiş tb öyküsü	2	13,3
IGST Negatif -Intermediate- Bakılamadı	4-3-8	26,6-20-53,3
BT Görüntüleri Milier infiltrasyon- Konsolidasyon -Nodüler infiltrasyon -Sekel kalsifik nodül -Normal	3-5-3-1-3	20-33,3-20-6,6-20
CD/CD8 ≤1 -CD/CD8≥1	14-1	93,4-6,6
ART Alan-Almayan	12-3	80-20
Bronkoskobi sonuçları BAL ARB Pozitif -Negatif BAL PCR Negatif -pozitif BAL Tb Kültür Pozitif -Negatif BAL bakteri üremesi Pozitif -negatif	1-14 13-2 2-13 2-13	6,6-93,4 86,7-13,3 13,3-86,7 13,3-86,7

Tartışma-Sonuç: Sonuç olarak; HIV ile ilişkili ölüm nedenlerinden biri olan aktif TB vakalarının tanınması ve enfeksiyonun erken saptanması TB salgınını kontrol etmede ve her iki nedenli mortaliteyi azaltmada önemlidir. HIV pozitif olgularda BAL ile TB saptanma oranı %13 saptanmış olup şüpheli olguların tanı sürecinde bronkoskopik BAL alınması önerilir.

Anahtar Kelimeler: Tüberküloz, Bronkoskopi, HIV, BAL

PS-120 Lenfoma Hastalarında EBUS Eşliğinde Nodal Kriyobiyopside Tanı Başarısı ve Güvenliği

Cansu Çakır[1], Gersi Alisha[1], Ersan Atahan[1]

[1]İstanbul Üniversitesi- Cerrahpaşa, Cerrahpaşa Tıp Fakültesi Göğüs Hastalıkları Anabilim Dalı

Giriş-Amaç: Amaç: Lenfoma şüphesi bulunan lokalize mediasten tutulumu olan hastalarda doğru tanı ve alt tip tayini, uygun tedavi stratejisinin belirlenmesi açısından kritik öneme sahiptir. Bu süreçte ayrıntılı klinik değerlendirme, görüntüleme yöntemleri ve histopatolojik inceleme temel tanısal basamakları oluşturmaktadır (1). Klinik ve radyolojik bulgular tanı sürecinde yol gösterici olmakla birlikte, lenfoma tanısının kesinleştirilmesi ve immünohistokimyasal alt tiplerin belirlenmesi için çoğu zaman yeterli ve mimarisi korunmuş doku örneklemesi gerekmektedir (2). Mediastinal ve hiler lenf nodlarının değerlendirilmesinde yaygın olarak kullanılan endobronşiyal ultrasonografi (EBUS) eşliğinde transbronşiyal iğne aspirasyon biyopsisi, minimal invaziv bir yöntem olmasına rağmen, özellikle lenfoma olgularında sınırlı doku miktarı nedeniyle tanısal yetersizliklere yol açabilmektedir (3). Bu nedenle, EBUS eşliğinde nodal kriyobiyopsi, daha geniş ve yapısal bütünlüğü korunmuş doku elde edilmesini sağlayarak tanısal sürece katkı sağlayabilecek alternatif bir yöntem olarak gündeme gelmiştir (4). Bu çalışmada, lenfoma şüphesi bulunan hastalarda uygulanan EBUS eşliğinde nodal kriyobiyopsi yönteminin tanısal başarısı ve işlemle ilişkili komplikasyon oranlarının değerlendirilmesi amaçlanmıştır.

Gereç ve Yöntem: Bu çalışma, tek merkezli, retrospektif olarak planlandı. Çalışmaya toplam 5 hasta dahil edildi. Tüm hastalarda, aynı seansta, aynı lenf nodundan olmak üzere Kriyo-EBUS ve EBUS-TBİAB işlemleri gerçekleştirildi; her iki yöntemle üçer kez biyopsi alındı.

Lenfoma Hastalarında EBUS Eşliğinde Nodal Kriyobiyopsi

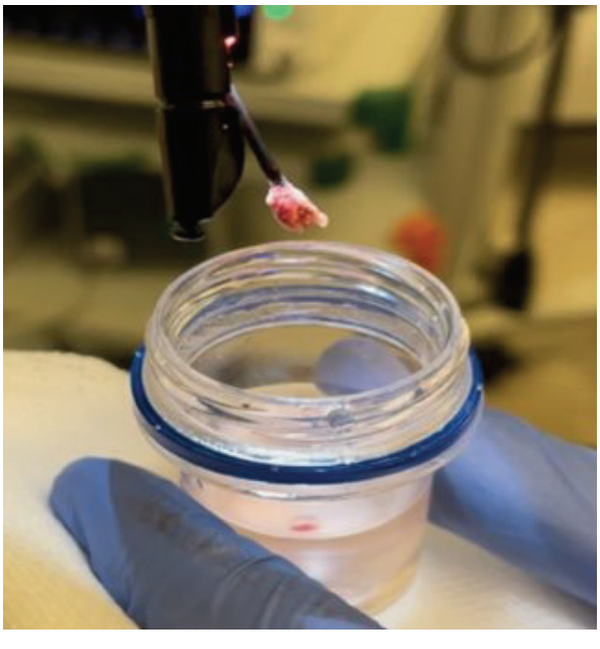

EBUS Eşliğinde Nodal Kriyobiyopsi

Bulgular: Bulgular: Çalışmaya dahil edilen 5 hastadan 3'u kadın (%60) ve 2'si erkekti (%40). Histopatolojik tanı 5 (%100) hastadan elde edildi. 2 hastada (%40) işlem sırasında spontan minimal hemoraji gözlendi.

Tartışma-Sonuç: Lenfoma şüphesi bulunan hastalarda, EBUS eşliğinde nodal kriyobiyopsi, yüksek tanısal başarı sağlayan ve orta–ciddi komplikasyon oranları düşük olan güvenli bir tanı yöntemidir.

Anahtar Kelimeler: lenfoma, kriyobiyopsi, EBUS, mediasten, parankimal

PS-121 Nadir Bir Hastalık Olarak Trakeobronkopati Osteokondroplastika: İki Olgu Nedeniyle

Cennet Karadere[1], Pınar Yıldız Gülhan[1]

[1]Düzce Üniversitesi Tıp Fakültesi Göğüs Hastalıkları AD.

Giriş-Amaç: Trakeobronkopati osteokondroplastika (TPO) trakea ve büyük bronşların submukozasında kemiksi (osseoz) ve kıkırdak benzeri (kondroplastik) nodüllerin geliştiği benign bir hastalıktır. Nodüller genellikle anterolateral trakeal duvarda görülür (posterior membranöz duvar tipik olrak korunur). Çoğu olgu asemptomatik olup, tanı çoğunlukla tesadüfen konulmaktadır. Bununla birlikte bazı hastalarda kronik öksürük, balgam, dispne ve nadiren büyük havayolu obstrüksiyonuna bağlı ventilasyon bozukluğu gelişebilmektedir. Etiyolojisi kesin olarak bilinmemektedir. HRCT tanı koyarken yol gösterici olsa da bronkoskopi altın standarttır. Bu bildiride, kliniğimizde tanı alan iki TPO olgusu sunulmakta ve tanısal yaklaşıma dikkat çekilmesi amaçlanmaktadır.

Gereç ve Yöntem: Kliniğimize başvuran ve büyük havayolu obstrüksiyonu şüphesi bulunan iki erişkin hasta, klinik, radyolojik ve bronkoskopik olarak değerlendirildi. Hastaların ayrıntılı tıbbi öyküsü alındı ve fizik muayeneleri yapıldı. Solunum fonksiyon testleri ile akım-volüm eğrileri incelenerek havayolu obstrüksiyonu yönünden değerlendirildi.

Bulgular: Birinci olgumuz, altı aydır mevcut olan öksürük, balgam ve nefes darlığı yakınmaları ile başvuran 68 yaşında kadın hastadır. Solunum fonksiyon testinde ekstratorasik havayolu obstrüksiyonu ile uyumlu bulgular izlenmiş, toraks BT'de trakea boyunca lümene doğru uzanan nodüler kalsifikasyonlar saptanmıştır . Fiberoptik bronkoskopide posterior membran korunurken trakea ve ana bronşların proksimalinde çok sayıda sert, beyaz nodül gözlenmiş ve TPO tanısı doğrulanmıştır (Resim 1) .İkinci olgumuz ise 55 yaşında, solunumsal şikayeti olmayan kadın hastadır. Rutin görüntüleme sırasında trakeal düzensizlik fark edilmesi üzerine değerlendirilen hastada, BT ve bronkoskopide tipik nodüler submukozal oluşumlar izlenmiş ve posterior membranın korunmuş olması TPO lehine değerlendirilmiştir (Resim 2). Her iki olguda biyopsi ve klinik bulgularla tanı desteklenmiş, lezyonların havayolu açıklığını belirgin düzeyde etkilemediği görülmüş ve yakın klinik takip planlanmıştır.

Resim 1. Fiberoptik bronkoskopik incelemede; tüm trakea, ana karina, ana bronşların proksimaline devam eden 3-5 mm çaplı, sert, beyaz nodüllerin görüldüğü ve tipik olarak posterior membran kısmı etkilemediği görüldü.

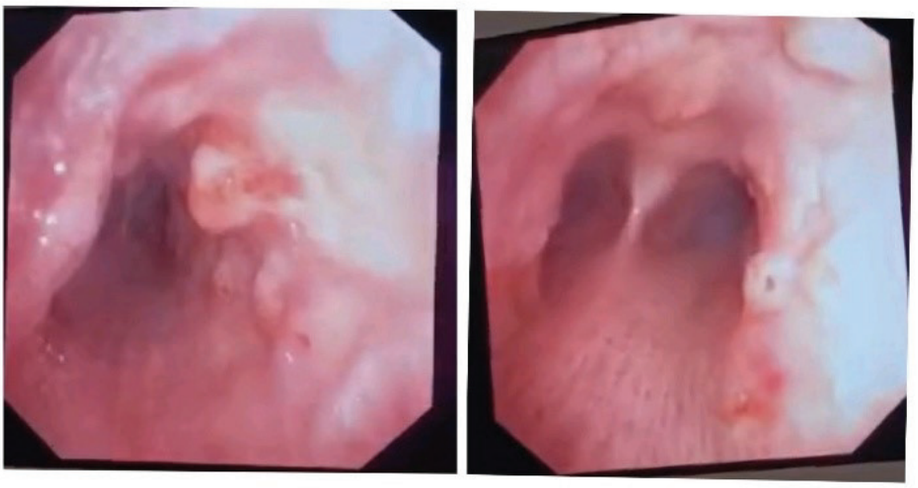

Resim 2. Bilgisayarlı toraks tomografisi; trakea orta distal düzeyde yoğunlaşan, sağ ana bronşun proksimalinde devam eden nodüler-papiller kalsifikasyonlar gösteriyordu.

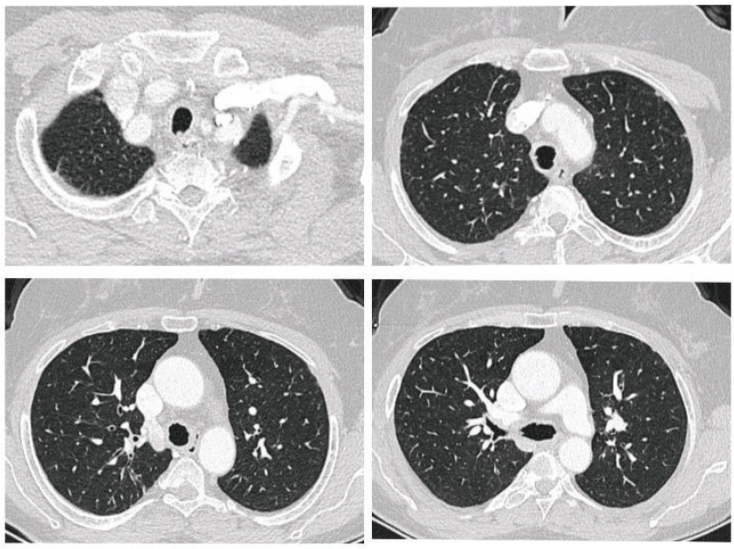

Tartışma-Sonuç: Sunulan iki olguda da fiberoptik bronkoskopide posterior duvarın korunmasıyla birlikte trakea ve ana bronşların proksimalinde çok sayıda sert, beyaz nodül izlenmiş ve bu tipik görünüm TPO tanısını desteklemiştir. Olguların her ikisinde de havayolu darlığının belirgin olmaması nedeniyle konservatif yaklaşım ve klinik takip tercih edilmiştir. Literatürle uyumlu olarak, enfeksiyon gelişimine yatkınlık olabileceği düşünülmüş ve uygun tedavi planlanmıştır.Özellikle açıklanamayan havayolu obstrüksiyonu ve tekrarlayan solunum yolu yakınmaları olan hastalarda TPO akılda tutulmalı; BT ve bronkoskopi ile değerlendirme ihmal edilmemelidir. Düzenli klinik takip, semptomatik hastalarda ise uygun müdahale ve destek tedavisi ile tatmin edici klinik sonuçlar elde edilebilir.

Anahtar Kelimeler: Trakeobronkopati osteokondroplastika, büyük hava yolu obstrüksiyonu, bronkoskopi

Poster Bildiri Oturumu 7: İnterstisyel Akciğer Hastalıkları

PS-122 Kronik Pulmoner GVHD: Olgularla Astım ve KOAH ile Karışabilen Nadir Bir Komplikasyon

Birgül İBİŞOĞLU[1], Müge ERBAY[1], Funda ÖZTUNA[1], Selçuk AKKAYA[2]

[1]Karadeniz Teknik Üniversitesi Tıp Fakültesi Göğüs Hastalıkları ABD
[2]Karadeniz Teknik Üniversitesi Tıp Fakültesi Radyoloji ABD

Giriş-Amaç: Allojenik kök hücre nakli (KİT), hematolojik hastalıkların tedavisinde küratif bir yöntem olmakla birlikte, geç dönemde gelişen komplikasyonlar hasta prognozunu olumsuz etkiler. Kronik graft-versus-host hastalığı (GVHD), KİT sonrası en sık görülen komplikasyonlardan biridir ve farklı organ sistemlerini tutabilir. Pulmoner GVHD özellikle konstriktif bronşiolit (bronşiolitis obliterans sendromu; BOS) formunda ortaya çıktığında, yüksek mortalite ile seyreden, nadir fakat klinik açıdan kritik bir tablodur. Bu durumun tanısı güçtür; özellikle erken dönemde astım veya KOAH ile karıştırılabilmektedir. Bu bildiride, başlangıçta obstrüktif akciğer hastalıkları ile karıştırılan ve sonrasında pulmoner GVHD tanısı alan iki olgu sunulmaktadır.

Olgu: Olgu 1Yirmi iki yaşında erkek hastaya MDS nedeniyle allojenik KİT uygulanmıştı. Nakilden altı ay sonra başlayan nefes darlığı ile başvurdu. Testlerinde; FEV1/FVC (%50), FEV 1.80 L (%50), FVC 3.62 L (%66), total IgE: 78.3 kU/L, eozinofil:0.02 x10^3/µL, deri prik testinde depo akarları pozitif bulundu. Sigara öyküsünün olmaması, tomografide enfeksiyon dışında bulgu izlenmemesi ve genç yaş nedeniyle astım tanısı ile tedavisi düzenlendi. 2 yıllık takibi sırasında sürekli ronküsünün ve FEV1 düşüşünün olması üzerine "KİT sonrası konstriktif bronşiolit" ön tanısı ile HRCT istendi. Her iki akciğerde tübüler bronşiektaziler, bronş duvarında kalınlaşma, mukus tıkaçları ve mozaik perfüzyon izlendi ve konstriktif bronşiolit ile uyumlu bulundu. Olgu 2 Yetmiş iki yaşında erkek hastaya non-Hodgkin lenfoma nedeniyle iki kez allojenik KİT uygulanmıştı. 2022 yılından beri nefes darlığı nedeniyle KOAH tanısıyla evde oksijen tedavisi ve nebulizatör kullanımı mevcuttu. Sigara 40 paket-yıl kullanıp 17 yıldır bırakmıştı. SFT'de FVC 2.16 L (%66), FEV1/FVC %47, FEV1 %41 bulundu . total IgE: 33 kU/L, eozinofil: 0,02 x10^3/µL idi. BT'de her iki akciğerde tübüler bronşiektaziler, bronş duvarında kalınlaşma, mukus tıkaçları ve mozaik perfüzyon izlendi ve konstriktif bronşiolit ile uyumlu bulundu.

Olgu 1- SFT ve HRCT

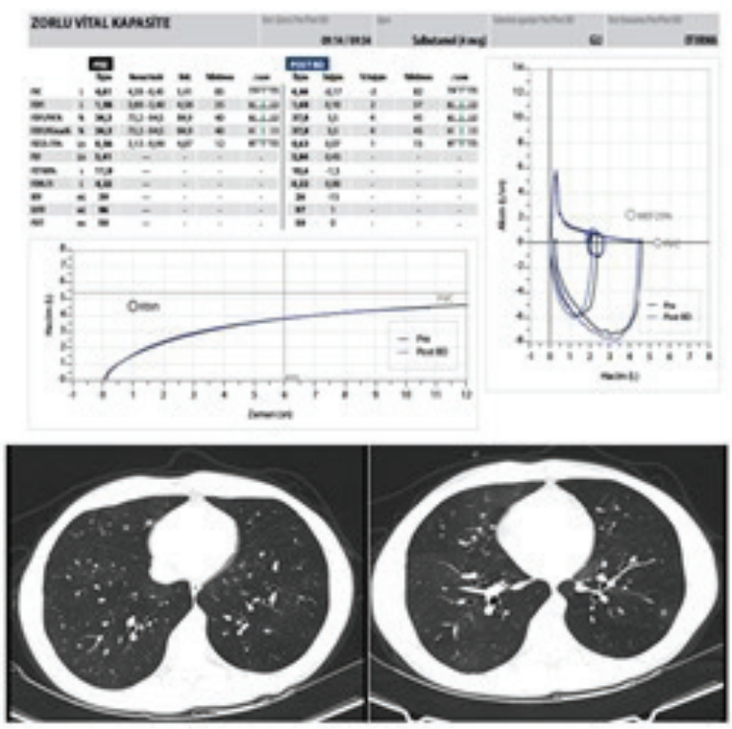

Olgu 1'in solunum fonksiyon testinde post-bronkodilatör yanıtı olmayan ağır obstrüktif kusur, Şekil 2: Her iki akciğerde tübüler bronşiektaziler, bronş duvarında kalınlaşma, mukus tıkaçları ve mozaik perfüzyon (konstriktif bronşiolit), sağ akciğer alt lob superior, sol akciğer alt lob posterobazal ve laterobazal segmentlerde peribronşiel düzensiz sınırlı nodüller

Olgu 2- SFT ve HRCT

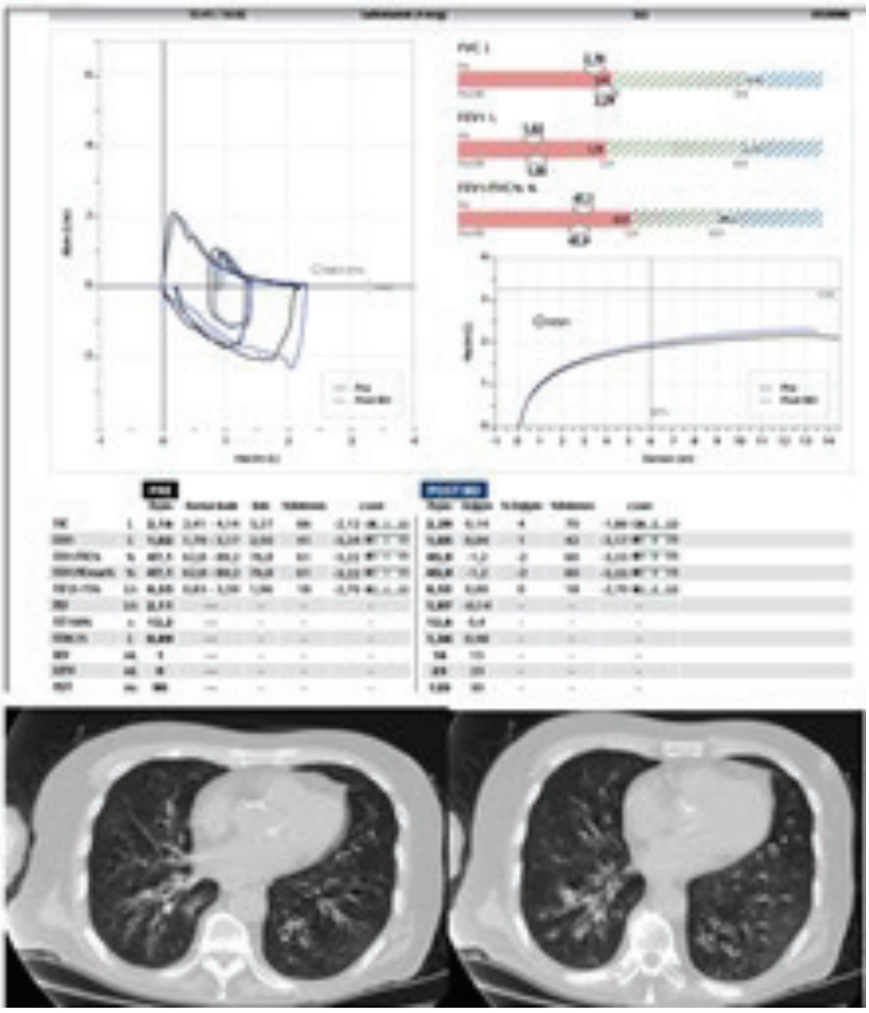

Olgu 2'nin solunum fonksiyon testinde post-bronkodilatör yanıtı olmayan ağır obstrüktif kusur Her iki akciğer parankiminde mozaik atenüasyon paterni, bronşial duvar kalınlaşmaları

Tartışma-Sonuç: Kronik pulmoner GVHD, KİT sonrası geç dönemde görülen ve mortalitesi yüksek komplikasyonlardan biridir. En sık bronşiolitis obliterans sendromu formunda ortaya çıkar. Klinik seyir yavaş progresyon gösterebilir ve erken dönemde astım ya da KOAH ile karışabilir. Tanıda SFT'de obstrüktif paternin irreversibl olması ve HRCT'de mozaik perfüzyon, bronşiektazi ve bronş duvar kalınlaşması gibi bulgular yol göstericidir.KİT sonrası gelişen dispne ve irreversibl obstrüktif bulgular varlığında kronik pulmoner GVHD mutlaka akılda tutulmalıdır. Multidisipliner yaklaşım, erken tanı, uygun immünsüpresif tedavi ve destekleyici girişimler, hastaların prognozunu olumlu yönde etkileyebilir.

Anahtar Kelimeler: KİT, pulmoner GVHD, astım, KOAH, konstriktif bronşiolit

PS-123 İPF Tanısı ile Nintedanip Başlanan Olguda Nintedanibe Bağlı Gelişen Lökositoklastik Vaskülit

Işıl Çebi[1], Meltem Yılmaz[1]

[1]Namık Kemal Üniversitesi Tıp Fakültesi

Giriş-Amaç: Lökositoklastik vaskülit idiyopatik ya da enfeksiyonlar ve ilaçlara bağlı gelişebilir. İlaçlar ile tetiklenen vaskülit, tipik olarak ilacın başlamasından sonraki 7 ile 21 gün içinde başlar. Nintedanip ile bildirilen bir lökositoklastik vaskülit vakası literatürde bulunmamaktadır. Biz de vakamızı gördüğümüz bu yan etki nedeni ile sunmak istedik.

Olgu: Yetmiş yaşında erkek hasta, uzun zamandır devam eden ve 2 aydır artan efor dispnesi ile başvurdu. 70 paket-yıl sigara içme öyküsü olan eski bir sigara içicisiydi ve tüberküloz, kronik hastalık veya mesleki/çevresel maruziyet öyküsü yoktu. Muayenede, bilateral akciğer alt zonlarında inspiratuar velcro raller duyuldu. Oksijen satürasyonu oda havasında %97 idi. YÇBT'de her iki akciğerde apexten bazale doğru artan interlobüler septal kalınlaşma, subplevral retikülasyonlar, traksiyon bronşektazisi ve bal peteği görünümü izlendi. Bulgular UIP ile uyumluydu. Romatolojik hastalıklar dışlandı ve hastaya IPF tanısı ile Nintedanib (günde iki kez 150 mg) tedavisi başlatıldı.İlaç başlandıktan 10 gün sonra hasta alt extremitede kaşıntılı döküntüler ile başvurdu. Hastanın her iki bacağında palpable purpuralar mevcuttu. Ek yakınması veya solunum semptomlarında kötüleşme yoktu. Vital bulgularında bozukluk yoktu. Purpurik lezyonları olan hastanın hemogram ve biyokimya parametleri normaldi. Periferik yaymasında özellik yoktu. Herhangi bir odakta enfeksiyonu yoktu. Nintedanip kullanımı sonlandırıldı ve hasta takibe alındı. 1 hafta sonra lezyonlarında gerileme olmayan hasta kliniğe yatırıldı ve deri biyopsisi alındı. Biyopsi sonucu lökositoklastik vaskülit ile uyumlu sonuçlanan hastaya prednisolon 5 mg 3*1 dozunda başlandı. Takibinde purpurik lezyonları geriledi ve hasta predsinolon tedavisi ile tabucu edildi. Takibinde steroid dozu kademeli olarak azaltıldı ve kesildi, antifibrotik tedavi pirfenidon ile değiştirildi.

Figür 1. YÇBT'de her iki akciğerde interlobüler septal kalınlaşma, subplevral retikülasyonlar, traksiyon bronşektazi ve bal peteği görünümü.

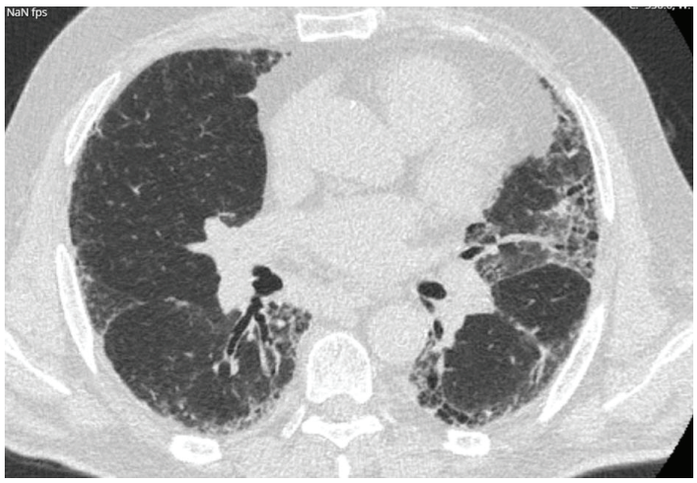

Figüre 2. Hastanın bacağında palpable purpuralar.

Tartışma-Sonuç: Lökositoklastik vaskülit, primer deri tutulumu ile seyreden küçük damar vaskülitidir. İlaçlar ile tetiklenen vaskülit ilacın başlamasından sonraki 7 ile 21 gün içinde başlar. Nintedanibin en yaygın yan etkileri gastrointestinal sistemle ilgilidir, nadir görülen yan etkileri arasında trombositopeni ve trombotik mikroanjiyopati bulunur. Şimdiye kadar nintedanib ile gelişen lökositoklastik vaskülit vakası bildirilmemiştir.

Anahtar Kelimeler: nintedanib, idiopatik pulmoner fibrozis, vaskülit, ilaç yan etkileri

PS-124 İnterstisyel Akciğer Hastalığında Başarılı Ekstübasyona Giden Süreç

Saif H. Almushhadani[1], Esra Aktekin Soydan[1], Deniz Doğan Mülazimoğlu[1], Miraç Öz Kahya[1], Aslıhan Gürün Kaya[1], Serhat Erol[1], Fatma Arslan[1], Akın Kaya[1]

[1]Ankara Üniversitesi Göğüs Hastalıkları Anabilim Dalı

Giriş-Amaç: İnvaziv-mekanik-ventilasyon (İMV) gereksinimi olan fibrotik interstisyel akciğer hastalığı(İAH) hastalarında mortalite oranları oldukça yüksektir (%80–90) ve entübasyon sonrası 1 yıllık sağkalım oranı %15'in altındadır(1,2). Bu hasta grubu,ventilasyon için daha yüksek basınçlara ihtiyaç duyan fibrotik akciğer dokusu nedeniyle, İMV komplikasyonlarına daha yatkındır. Akciğer kompliyansı ve difüzyonun belirgin azalması nedeniyle weaning süreci zorludur. Bu nedenle İAH hastalarında entübasyonun temel endikasyonu genellikle akciğer nakline kısa süreli bir köprü oluşturmaktır. Bu olgu aracılığı ile geri dönüşlü nedene bağlı alevlenmelerde mekanik ventilasyonun yeri ve ekstübasyona giden süreç anlatılmıştır.

Olgu: 88 yaşında, bilinen hipertansiyon, iskemik serebrovasküler olay ve bağ dokusu hastalığına sekonder İAH (BDH-İAH) tanıları olan erkek hasta acil servise nefes darlığı ve produktif öksürük şikâyetleri ile başvurdu. Solunum yetmezliği nedeni ile yoğun bakım ünitesinde (YBÜ) non-invaziv-mekanik ventilasyon (NIMV) başlandı. Yaklaşık 1 ay önce hastaya BDH-İAH tanısıyla başlangıçta 8 mg/gün oral kortikosteroid başlanıp sonrasında doz 4 mg/gün'e düşürüldüğü öğrenildi.Hastanın akciğer grafisinde bilateral difüz buzlu cam opasiteleri görüldü (Resim 1a). İAH alevlenme ayırıcı tanısı için solunum yolu örneklerinden serolojik testler istendi (Solunum yolu viral panel, PCR). İmmünsupresif pnömoniye sekonder İAH alevlenme ön tanısıyla hastaya geniş spektrumlu antibiyoterapi,oseltamivir, trimetoprim-sülfametoksazol ve kortikosteroid tedavisi uygulandı. Takipte Pneumocystis jirovecii PCR sonucu negatifti. Sitomegalovirüs-DNA'nın pozitif olması (2673 kopya/mL) üzerine IV gansiklovir tedavisi başlandı.YBÜ takibinin üçüncü günde hastada takipne,artan dispne ve bilinç düzeyinde değişiklik nedeniyle bakılan arteriyel kan gazında pH:7.36, PaCO2:64, PaO2:42, SaO2:77, HCO3:32 görüldü ve entübe edilerek İMV uygulandı.Hastada akciğer koruyucu mekanik ventilasyon stratejileri (düşük tidal volüm [380 mL], yüksek PEEP [8 cmH2O] ve yüksek solunum sayısı [20/dk]) ile permisif hiperkapni (pH > 7,25 ve PCO2 < 100 mmHg) yaklaşımı uygulandı. Ppeak 33 cmH2O, Pplateau basıncı ise 31 cmH2O olarak ölçüldü (Resim 2). Sedasyon amacıyla IV propofol başlandı, daha sonra IV remifentanil ile devam edildi, aralıklı nöromüsküler blokör ajanlar kullanıldı. Hasta bu stratejilerle 10 gün süreyle YBÜ' de izlendi ve günlük P/F oranı hesaplandı (seyri: 43 > 180 > 235). Akciğer grafisinde radyolojik iyileşme ve oksijen ihtiyacının azalması üzerine (Resim 1b) günlük spontan solunum denemeleri ile weaning başlandı. Hasta 13. günde başarıyla ekstübe edildi, solunum kas zayıflığı nedeni ile BPAP modunda NIMV devam edildi.

Resim 1a,1b. Pre-Entübasyon ve Pre-Ekstübasyon akciğer grafisi.

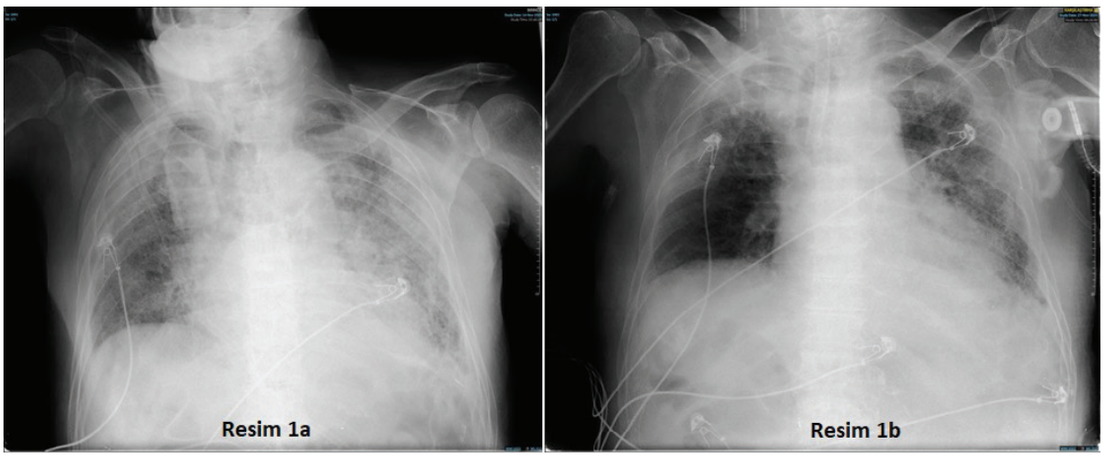

Resim 2. İnvaziv-mekanik-ventilasyon (İMV) ayarları.

Tartışma-Sonuç: İAH alevlenmelerinde etiyolojide immunsuprese pnömoni etkenleri akla gelmelidir. İMV gerektiren fibrotik İAH hastalarında yüksek mortalite ve düşük ekstübasyon başarı oranlarına rağmen, özellikle geri dönüşümlü nedenler mevcut olduğunda, akciğer koruyucu mekanik ventilasyon, permisif hiperkapni ve nöromuskuler blokaj kullanımı stratejileri uygulanarak başarılı ekstübasyon sağlanabilir.

Anahtar Kelimeler: interstisyel akciğer hastalığı (İAH), İnvaziv-mekanik-ventilasyon (İMV), Akciğer koruyucu mekanik ventilasyon stratejileri, non-invaziv-mekanik ventilasyon (NİMV)

PS-125 Kokain Kullanımına Bağlı Olarak Gelişen Diffüz Alveoler Hemoraji

Gökçek Evrensel Kahvecioğlu[1], Barış Demirkol[1], Sibel Yurt[1], Mehmet Akif Özgül[1], Ayşe Bahadır[1]

[1]Başakşehir Çam ve Sakura Şehir Hastanesi

Giriş-Amaç: Diffüz Alveoler Hemorajiye çok sayıda neden yol açabilir. İlaçlara bağlı daha nadir olarak karşımıza çıksa da bunların en başında antikoagülanlar, kokain, eroin ve opiatlar gelmektedir. Hemoptizi, solunum yetmezliği gelişebilen hastaların tedavi ihtiyacı gerekebilmektedir. Kokain kullanımına bağlı Diffüz Alveolar Hemoraji gelişen olgumuzu nadir görülmesi nedeniyle sunmayı amaçladık.

Olgu: 20 yaşında erkek hasta çoklu başvurularında hemoptizi, göğüs ağrısı, nonprodüktif öksürük, kilo kaybı şikayetiyle başvurdu. 7 paket/yıl sigara, 3 yıllık kokain kullanımı öyküsü(son 1 senedir kullanım yok) mevcuttu.Fizik muayenede; Akciğer oskültasyonunda bilateral ral, T.A:135/85mmHg, nabız:105/dk, satürasyon: %96(oda havası), ateş:36,4C, solunum sayısı:14/dakika idi.Laboratuvarında; WBC:8/mL, CRP:17mg/L, Hgb:8g/dL, hematokrit:21,8g/dL, üre:30mg/dL, kreatinin:0,7mg/dL, GFR:100, TOTAL IG e:351, C3:-, C4:-, RF:-, GBM:-, PJPDNAPCR:- diğer biyokimyasal analizleri normaldi. P-A Akciğer grafisinde Akciğer grafisinde bilateral retikülasyon artışı, yamasal konsolidasyonlar, akciğer tomografisinde her iki akciğer parankiminde yaygın buzlu cam görünümü ve yaygın alveolar infiltrasyon saptandı. Solunum yolu viral paneli ve nonspesifik balgam kültüründe üreme olmadı. İleri tetkik amacı ile yapılan bronkoskopide linguladan BAL yapıldı, geri alınan sıvı gittikçe koyulaşmıştı. Bronş lavajının sitolojisinde hemosiderin pigmenti(eski kanama bulguları) içeren makrofajlar(%71), nötrofil polimorflar(%24), lenfosit(%5), seyrek bronş epitel hücresi görüldü. Hematokrit düşüşü replasman tedavileri ile kontrol altına alındı. İntravenöz prednol tedavisi başlanarak kademeli olarak azaltılan, oral prednol tedavisi ile taburcu edilen hasta düzenli tedavi almamış olmasına rağmen dramatik yanıt alındı.

İlk başvurusundaki bilgisayarlı tomografi kesitleri

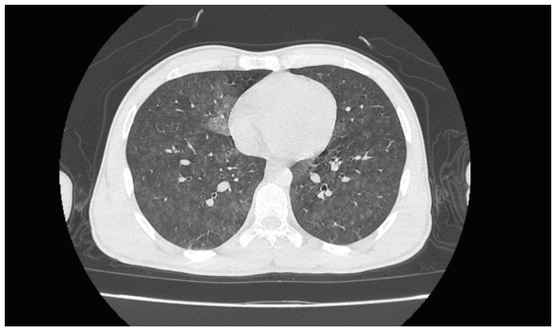

Tedavi sonrası bilgisayarlı tomografi kesitleri

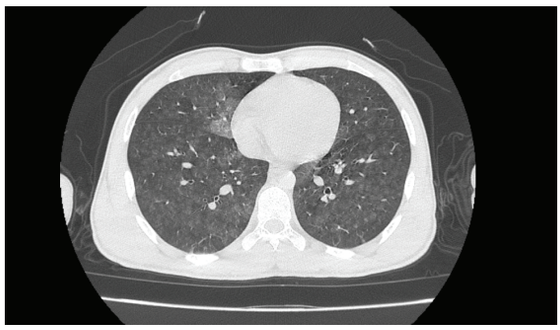

Tartışma-Sonuç: Nefes darlığı ve hemoptizi ile başvuran, Diffüz alveolar hemoraji olan özellikle genç olgularda ayırıcı tanı oldukça geniştir. Diffüz alveolar hemorajinin nadir nedenlerinden olan toksik ajan kullanımı da (eroin, kokain vb) ayırıcı tanılar arasında bulundurulmalıdır.

Anahtar Kelimeler: Diffüz alveolar hemoraji, hemoptizi, kokain

PS-126 Nadir Bir İnterstisyel Akciğer Hastalığı: Plöroparenkimal Fibroelastozis Olgusu

Vefa Tunca[1], Mürsel İsgandarov[1], Dilara Kış Gökcecik[1], Itır Hüda Ölmez[1], Demet Karnak[1]

[1]Ankara Üniversitesi Tıp Fakültesi, Göğüs Hastalıkları Anabilim Dalı

Giriş-Amaç: Plöroparenkimal fibroelastozis (PPFE), genellikle üst lobları tutan, plevra ve subplevral akciğer parankiminde belirgin fibroelastotik kalınlaşma ile karakterize nadir bir interstisyel akciğer hastalığıdır. Hastalık, sıklıkla idyopatik olabileceği gibi, kemik iliği veya akciğer transplantasyonu, kronik enfeksiyonlar ya da kemoterapi gibi sekonder nedenlerle de ilişkili olabilir.

Olgu: Bilinen ek hastalığı ve sigara kullanım öyküsü olmayan 20 yaşında kadın hasta son bir buçuk yıldır olan ilerleyici nefes darlığı, öksürük şikayetleri ile göğüs hastalıkları polikliniğine başvurdu. Özgeçmişinde pnömoni öyküsü, malignite veya kemoterapi öyküsü yoktu. Bilinen çevresel veya mesleksel maruziyet saptanmadı. Soygeçmişinde özellik yoktu. Fizik muayenesinde solunum sesleri derinden işitilmekteydi, laboratuar bulgularında akut faz reaktanları negatif, anemi parametreleri, böbrek fonksiyon testleri, tiroid ve karaciğer fonksiyon testleri normaldi. Lökositoz ve arter kan gazında hafif derecede hipoksemi mevcuttu. İzole beyaz küre yüksekliği açısından yapılan hematoloji değerlendirmesinde hematolojik maligniteler dışlandı. Toraks bilgisayarlı tomografisinde üst loblarda daha belirgin olmak üzere akciğerlerde subplevral-plevral yüzeylerde kalınlaşmalar, retiküler düzensizlikler ve sol akciğer üst lobda minimal traksiyon bronşiektazileri izlendi. Hastaya tarafımızca yapılan solunum fonsiyon testi ve difüzyon testinde restriktif defekt ve difüzyon kaybı saptandı. Romatolojik sorgusunda özellik olmayan hastanın laboratuvar bulgularında RF zayıf pozitif, kalan tüm immünolojik markerler negatif olarak sonuçlandı. Serum ACE düzeyi normaldi. 6-dakika yürüme testinde yürüme mesafesi 340 metre idi. Transtorasik ekokardiyografide kardiyak patoloji saptanmadı. Endobronşiyal ultrasonografi ile hiler ve subkarinal lenf nodlarından alınan ince iğne aspirasyon biyopsisinde silyalı bronş epiteli hücreleri ve çok seyrek lenfositler saptandı ve granülom görülmedi. Bronkoalveolar lavaj sitolojik incelemesinde ılımlı lenfosit ve eozinofil artışı gösteren makrofaj dominant yaymaları görüldü. Hastaya klinik ve radyolojik bulgular ile birlikte diğer interstisyel akciğer hastalıklarının dışlanması sonrasında PPFE tanısı konuldu.

Şekil 1. Toraks bilgisayarlı tomografisi

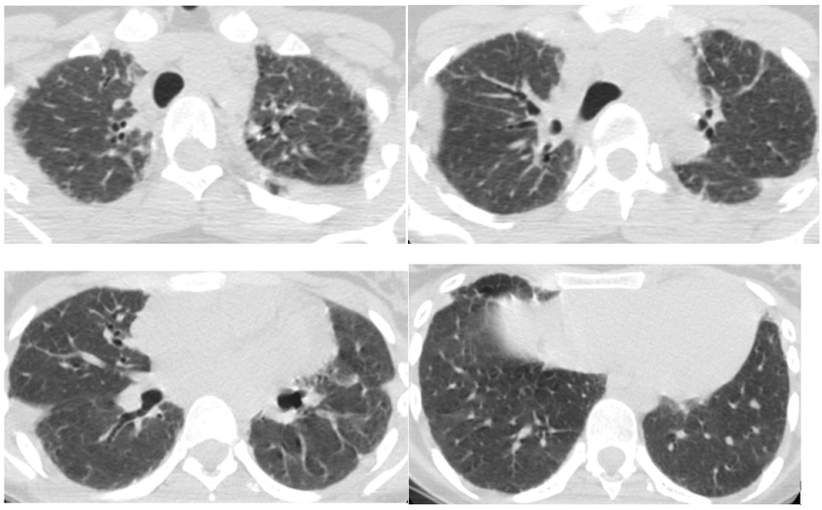

Toraks bilgisayarlı tomografisinde üst loblarda daha belirgin olmak üzere akciğerlerde subplevral-plevral yüzeylerde kalınlaşmalar, retiküler süzensizlikler ve sol akciğer üst lobda minimal traksiyon bronşiektazileri izlenmektedir.

Tartışma-Sonuç: PPFE, klinik olarak ilerleyici dispne, kuru öksürük ve tekrarlayan pnömotoraks ataklarıyla seyredebilir. Radyolojik olarak üst zonlarda subplevral fibrotik bantlar ve hacim kaybı tipiktir. Tanıda ayırıcı tanıda yer alan diğer interstisyel akciğer hastalıklarının dışlanması önem taşımaktadır.

Anahtar Kelimeler: interstisyel akciğer hastalığı, plöroparankimal fibroelastozis

PS-127 Steroid Yanıtının İzinde: Semptomatik Sarkoidozda Yaygın Nodüllerin Hızlı Gerilemesi – İki Olgu Deneyimi

Hazel Kara Günaydın[1], Yasemin Arı Yılmaz[1], Hilal Boyacı[1], Büşra Durak[1]

[1]Hitit Üniversitesi

Giriş-Amaç: Sarkoidoz, nedeni tam olarak açıklanamamış,nonkazeifiye granülomlarla karakterize sistemik bir inflamatuvar hastalıktır. En sık akciğer ve intratorasik lenf nodlarını tutar;klinik seyir asemptomatik olgulardan ciddi solunumsal yakınmalarla başvuran hastalara kadar geniş bir yelpazede değişir. Toraks BT'de görülen yaygın nodüler patern,enfeksiyöz,neoplastik veya diğer granülomatöz hastalıklarla kolaylıkla karışabildiği için tanısal açıdan önemli bir ayırıcı tanı zorluğu yaratır. Sunumumuzda iki semptomatik sarkoidoz olgusunun yaygın nodülleri ve desatürasyonları nedeniyle başlanan steroid tedavisi sonrası klinik ve radyolojik düzelmesinin paylaşılması amaçlandı.

Olgu: Olgu 1: 71 yaş kadın hasta,2 aydır olan dispne şikayeti ile dış merkeze başvurmuş. Bilinen ek hastalık,kullandığı ilaç ve B semptomları olmayan hastaya çekilen toraks bilgisayarlı tomografisinde mediastende bilateral yerleşimli lenfadenopati ve yaygın nodüler lezyon olması üzerine tarafımıza yönlendirilmiş. Başvuru sırasında hastanın CRP 3,böbrek ve karaciğer fonksiyon testleri (BFT-KCFT) normal,serum ACE düzeyi 32 IU/L satürasyon oda havasında 83 idi. Hastaya tarafımızca EBUS işlemi uygulandı. Patoloji sonucu non-kazeifiye granülom ve radyolojik görüntüleme de sarkoidoz ile uyumlu olması üzerine hastaya sistemik kortikosteroid başlanmak üzere interne edildi. Hastaya 60 mg metilprednisolon,40 mg pantoprazol,DVT profilaksisi amacı ile enoksaparin başlandı. Doz azaltılarak 16 mg oral metilprednisolon ile taburcu edilen hastaya malignite riskine karşı nodüllerde büyüme olup olmadığını kontrol etmek amacı ile 3 ay sonra kontrol toraks BT çekildiğinde var olan nodüllerin küçüldüğü hatta tamamen kaybolanlar olduğu gözlendi. Olgu 2: 48 yaş kadın,bilinen 6 yıldır sarkoidoz tanısı olan, kontrollerini ihmal eden hasta tedavisiz izlemde iken dispne şikayetinde artış olması üzerine polikliniğe başuran hastanın geliş satürasyonu oda havasında 93 idi. Alınan kanlarında CRP 4,BFT ve KCFT normal,serum ACE düzeyi 178,64 IU/L olan hastaya çekilen toraks BT de bilateral yaygın nodüler lezyonlar ve beraberinde semptomları olması üzerine interne edildi. Yatışında 40 mg metilprednisolon,P-Pİ,DVT profilaksisi başlandı. Doz azaltılarak 16 mg oral metilprednisolon ile taburcu edilen hastaya 3 ay sonra kontrol toraks BT çekildiğinde bir önceki olguyla benzer şekilde var olan nodüllerin küçüldüğü hatta tamamen kaybolanlar olduğu gözlendi.

Resim 1. Olgu 1'e ait solda, oklarla gösterilen nodüller. Sağda tedavi sonrası tama yakın gerileyen nodüller.

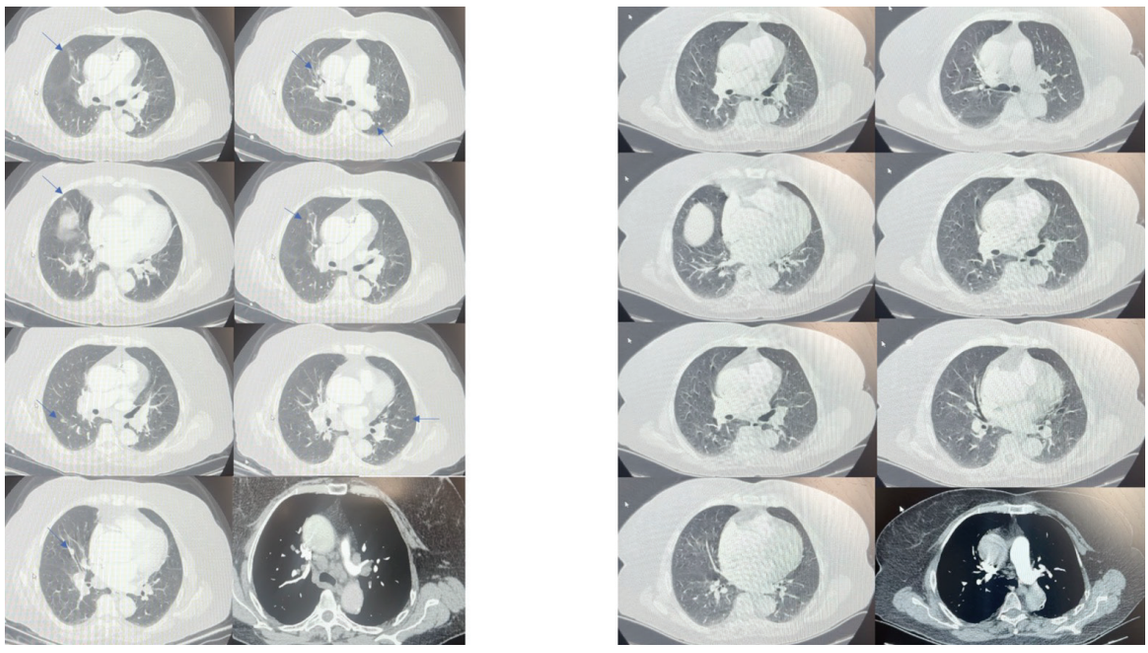

Resim 2. Olgu 2'ye ait solda, oklarla gösterilen nodüller. Sağda tedavi sonrası tama yakın gerileyen nodüller.

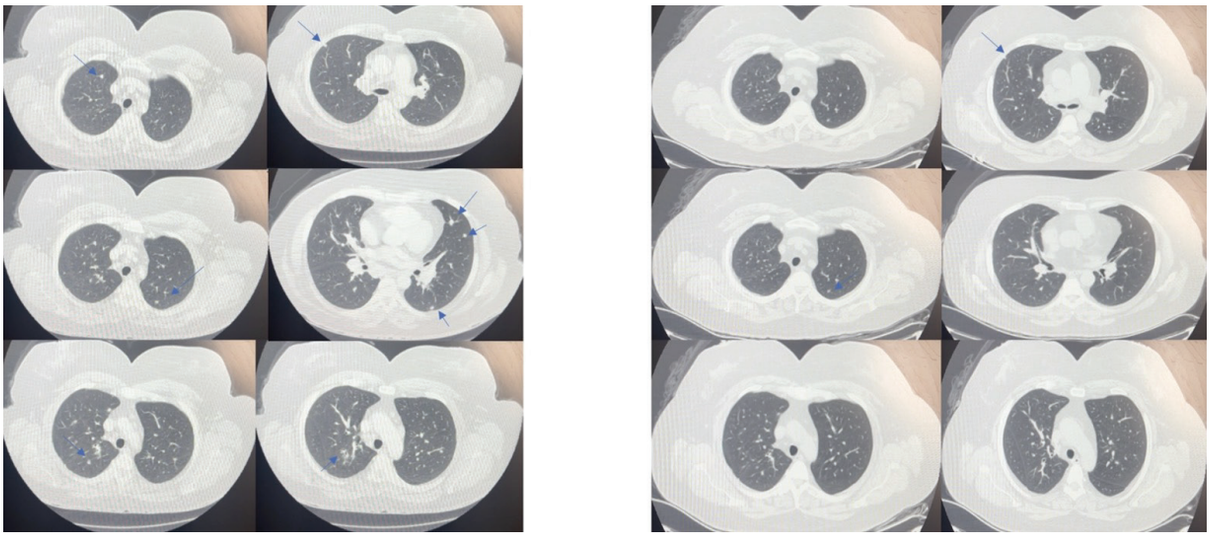

Tartışma-Sonuç: Her iki olgumuzda da toraks BT'deki yaygın nodüler patern başlangıçta enfeksiyöz,romatizmal ve neoplastik süreçler dahil olmak üzere geniş bir ayırıcı tanı gerektirmiştir. Ancak akut faz reaktanlarının yüksek olmaması,desatürasyonun eşlik etmesi, ACE yüksekliği,EBUS-temelli histopatoloji ve steroid yanıtı ile hem klinik hem radyolojik düzelme bu tarz hastalarda Sarkoidozun unutulmaması gerekliliğini vurgulamaktadır.

Anahtar Kelimeler: Sarkoidoz, Steroid, Nodül

PS-128 Elranatamab'a Bağlı İlaç İlişkili Akciğer Hasarı: Nadir Bir Olgu Sunumu

Talat Kılıç[1], Melda Aladağ[1]

[1]İnönü Üniversitesi Turgut Özal Tıp Merkezi

Giriş-Amaç: İlaçlara bağlı akciğer hastalıkları sık görülen iatrojenik hastalıklardır. İBAH oluşumunda toksik ve immünolojik mekanizmalar sorumlu tutulmaktadır.Klinik prezentasyonları hafif-ağır olabileceği gibi fatal seyredebilir. İlaçlara bağlı akciğer hasarı çeşitli sitotoksik ve non sitotoksik ilaçlara bağlı gittikçe daha fazla görülen akut ve kronik akciğer hastalıklarına neden olmaktadır.

Olgu: 53 yaşında, multipl miyelom (MM) tanısı ile hematoloji kliniğinde takip edilen kadın hasta, öksürük, beyaz renkli balgam ve progresif nefes darlığı şikâyetleri nedeniyle tarafımıza danışıldı. Fizik muayenesinde, bilateral raller saptanan hastanın, başlangıçta nazal oksijen desteği ile oksijen satürasyonu %90'ın üzerinde seyretmekteyken klinik izlem sürecinde oksijen ihtiyacının giderek arttığı gözlendi. Hastanın özgeçmişinde hipertansiyon ve diyabetes mellitus bulunmaktaydı. Sekiz yıl önce MM tanısı alan hasta, daha önce çeşitli tedaviler almış olup tarafımıza danışılmadan yaklaşık üç ay önce elranatamab tedavisi başlanmıştı.Elranatamab tedavisi öncesinde çekilen toraks bilgisayarlı tomografisi (BT) normal olarak değerlendirilmişti (Resim 1a).Tedavinin üçüncü ayında çekilen PA akciğer grafisinde bilateral tüm zonlarda yaygın heterojen opasiteler izlenmesi(Resim1b) üzerine çekilen toraks BT'de her iki akciğerde, sağ üst lobda daha belirgin olmak üzere peribronkovasküler ve subplevral alanlarda yaygın yamalı buzlu cam dansiteleri, yer yer konsolidasyonlar ve interlobüler septal kalınlaşmalar izlendi(Resim 1c). Bulgular diffüz alveoler hasar paterni ile uyumlu olup ayırıcı tanıda organize pnömoni ve enfeksiyöz nedenlerin araştırılması önerilir olarak raporlandı. Enfeksiyon etkenleri ekarte edildikten sonra klinik ve radyolojik bulgular, ilaç ilişkili akciğer tutulumu lehine yorumlandı.Bunun üzerine elranatamab tedavisi kesilerek ilgili bölümle tedavi revizyonu yapıldı. Yüksek oksijen ihtiyacı ve hipoksemi nedeniyle yoğun bakım ünitesinde izlenen hastaya sistemik kortikosteroid (Prednol) tedavisi başlandı ve doz klinik yanıt doğrultusunda titre edilerek düzenlendi. Yaklaşık bir aylık tedavi sonrası hastanın klinik durumunda belirgin düzelme sağlandı ve kontrol radyolojik görüntülemelerinde regresyon izlendi(Resim 1d).

TEDAVİ ÖNCESİ-SONRASI GÖRÜNTÜLEMELER

Resim:1a

Resim :1b

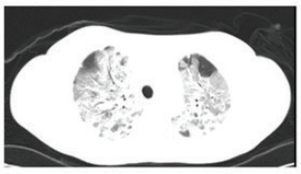

Resim:1c

Resim :1d

Tartışma-Sonuç: İlaçlara bağlı akciğer hastalıkları, toksik veya immünolojik mekanizmalarla gelişebilen ve hafif semptomlardan ağır solunum yetmezliğine kadar geniş bir klinik spektrum gösterebilen iatrojenik durumlardır. Elranatamab, relaps veya refrakter MM tedavisinde kullanılan bispesifik T hücre bağlayıcı bir ajan olup,mevcut ilaca bağlı akciğer hasarı nadir bildirildiğinden, bu olgunun sunulması uygun görülmüştür.

Anahtar Kelimeler: İLAÇ İLİŞKİLİ AKCİĞER HASTALIĞI, ELRANATAMAB

PS-129 Periton Tutulumu ile Prezente Olan Sarkoidoz: Nadir Bir Olgu Sunumu

Talat Kılıç[1], Melda Aladağ[1]

[1]inönü Üniversitesi Turgut Özal Tıp Merkezi

Giriş-Amaç: Sarkoidoz kronik granülomatöz, sistemik bir hastalıktır. En çok akciğerler ve toraks içi lenf nodları etkilenirse de tüm organlar tutulabilir.Sarkoidozda tutulan organlarda sıkı yapılı, mültinükleer dev hücreler, epiteloid histiositler ve lenfositler içeren nekrozsuz granülomlar bulunur. Klinik tablo çok değişkendir; semptomsuz, rastlantıyla tanı alan olgulardan progresif, organ yetmezliğine giden olgulara kadar geniş bir yelpaze vardır.

Olgu: 67 yaşında kadın hasta, karın ağrısı nedeniyle yapılan değerlendirmede alınan periton biyopsisinde granülomatöz inflamasyon saptanması ve sarkoidoz/tüberküloz ayırıcı tanısının gündeme gelmesi üzerine polikliniğimize yönlendirildi. Periton mayisinde tüberküloz açısından yapılan ARB, PCR ve kültür incelemeleri negatif sonuçlandı. IGRA (IGST) testi pozitifti. Hastanın bilinen astım tanısı mevcuttu. Öksürük, nefes darlığı, göğüs ağrısı ve gece terlemesi tarifleyen hastada balgam çıkarma veya hemoptizi yoktu. Son iki ayda yaklaşık 10 kg istemsiz kilo kaybı mevcuttu. Aktif tüberküloz öyküsü bulunmamakla birlikte 8 yıl önce temas öyküsü vardı. Sigara kullanımı ve ek sistemik hastalık öyküsü yoktu.Fizik muayenesinde dinlemekle bilateral ronküs saptandı. Toraks BT'de mediastinal ve bilateral hiler bölgelerde kısa aksı 1,2 cm'ye ulaşan lenf nodları, bilateral aksiller bölgelerde reaktif görünümlü küçük lenf nodları izlendi. Her iki akciğer orta-alt zon posterobazal segmentlerde subplevral alanda dependan dansite artışları, sağ alt lobda kalsifiye nodül (intrapulmoner lenf nodu lehine) ve her iki akciğerde subplevral yerleşimli, en büyüğü 6 mm olan multiple pulmoner nodüller mevcuttu(Resim1).Sarkoidoz açısından yapılan tetkiklerde serum ACE düzeyi yüksek (111) saptanırken, serum kalsiyumu normal, 24 saatlik idrar kalsiyumu düşük bulundu. Solunum fonksiyon testlerinde obstrüktif patern izlendi (FVC %80, DLCO %81). Göz ve dermatoloji değerlendirmelerinde ekstrapulmoner tutulum saptanmadı. Klinik, radyolojik ve histopatolojik bulgular ile enfeksiyöz nedenlerin ekarte edilmesi sonucunda hastaya sarkoidoz tanısı konuldu ve sistemik kortikosteroid (Prednol) tedavisi başlandı. Tedavi sonrası hastanın semptomlarında belirgin düzelme gözlendi ve hasta poliklinik takibine alındı.

TORAKS BT

Tartışma-Sonuç: Sarkoidoz kliniğinin periton tutulumu ile başlaması nadir görülen bir durum olduğundan, bu olgunun sunulması uygun görülmüştür.

Anahtar Kelimeler: SARKOİDOZ, PERİTON TUTULUMU

PS-130 Sigara Dumanının Sessiz Etkisi: Deskuamatif İnterstisyel Pnömoni Olgusu

İpek idil Sönmez[1], Özkan Yetkin[1], Ahmet Yurttaş[1], Hüseyin Lakadamyalı[1], Deniz Çelik[1]

[1]Alanya Eğitim ve Araştırma Hastanesi

Giriş-Amaç: Deskuamatif interstisyel pnömoni (DİP), interstisyel akciğer hastalığı ailesinde değerlendirilen nadir bir pulmoner hastalıktır. Etiyolojisi tam olarak bilinmemekle birlikte en sık sigara maruziyetiyle ilişkilidir. Mesleki maruziyet,otoimmün hastalıklar ve pasif sigara içimi ile ilişkilendirilmiştir. Alveol boşluklarında diffüz ve homojen makrofajlarla dolması ile karakterizedir. DİP etkili tedaviyle genellikle geri dönüşümlüdür. Bu sunumda sigara maruziyeti olan ve biyopsiyle DİP tanısı konulan klinik ve radyolojik seyri sunulacaktır.

Olgu: Ellibir yaşında erkek hasta, nefes darlığı şikayetiyle değerlendirildikten sonra ileri inceleme amacıyla servise yattı. Bilinen bir hastalığı olmayıp, 10 paket/yıl aktif smoker ve kahvehane çalıştığı not edildi.Hastanın kanlarında anlamlı bulgu yok ve otoantikorlar negatif idi. Yüksek rezolusyonlu bilgisayarlı tomografi (YRBT)' de sağda daha yoğun subplevral alanın korunduğu hava bronkogramı içeren yoğun konsolide alan izlendi.Solunum fonksiyon testininde FEV1 :1.75,FVC 2.02,FEV1/FVC :% 86,DLCO %60,DLCO/VA :1.76 idi. DİP,bakteriyel ve /veya viral enfektif süreç lehine değerlendirildi.Hastaya seftriakson 2x1 gram,klaritromisin 2x500mg,oseltamivir 2x75 mg olmak üzere ampirik tedavi başlandı.Şikayetlerinde belirgin rahatlama olmayan hastaya bronkoskopi planlanıldı. Bronkoalveolar lavaj (BAL) hücre sayımında alveolar makrofaj :%80,lenfosit :%20,nötrofil :0.5 idi. BAL'da üreme olmadı.Patoloji malignite yönünden negatif sonuçlandı.Hastaya İAH ön tanısı ile konsey kararıyla patolojik örnekleme planlandı.Üst lob wedge rezeksiyonu yapıldı. Patolojide; materyalde pigment yüklü makrofajlar ile dolu alveoler boşluklar, hafif kronik inflamasyon ve fibrozis bulguları izlendi. DİP lehine değerlendirilmiş olup metil-prednisolon tedavisine başlandı. Tedavi dozu 60 mg olarak başlanıp kademeli olarak azaltıldı. Bir haftalık takibinden sonra hastanın semptomlarında belirgin azalma gözlendi. Bir aylık tedavi düzenlenerek oral metilprednisolon reçete edildi. Hastaya sigara içmemesi ve içilen ortamda bulunmaması gerektiği anlatılıp taburcu edildi. Birinci ayın sonunda poliklinik kontrolüne geldiğinde tedavisini aksattığı, sigara içimini azalttığı fakat pasif içiciliğin devam ettiği öğrenildi. Hastanın nefes darlığı şikayeti taburculuktan sonra artmış. Görüntülemede progresyon saptanmıştır. Yeniden yatış verilen hastanın metilprednisolon tedavisi yakından takip edildikten sonra anlamlı iyileşme görülmüştür.

Tartışma-Sonuç: DİP etyolojisi tam olarak bilinmemekte olup sıklıkla sigara ile yakın ilişkilidir. Spesifik bir görüntüleme bulgusu olmaması sebebiyle ideal tanı yöntemi olarak akciğer biyopsi gerektirir. Genellikle steroid tedavisine iyi yanıt izlenir ancak bazı durumlarda fibrozise ilerleyebilir. Olgumuzda biyopsi ile tanı konulup tedaviye başlanan hastanın tedaviye uyumsuzluğu sebebiyle klinik ve radyolojik iyileşme görülmemiş olup gözlem altında anlamlı iyileşme mevcuttur. Olgumuzda steroid tedavisi ve hastaların uyumunun tedaviye etkisi anlamlı bulunmuştur.

Görsel 1

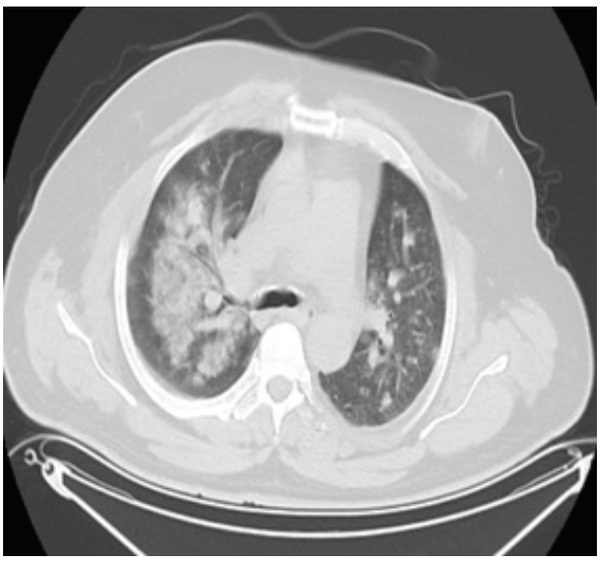

Görsel 2

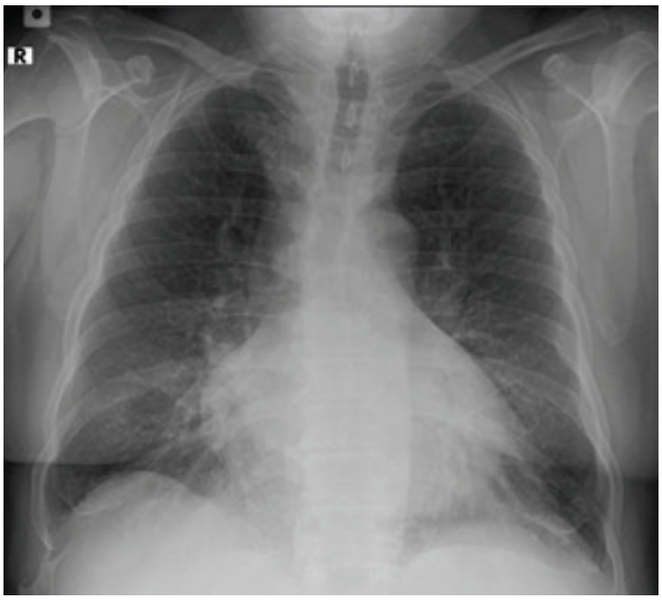

Anahtar Kelimeler: Deskuamatif interstisyel pnömoni, sigara, metilprednisolon

PS-131 Astım Taklitçisi Bir İnterstisyel Akciğer Hastalığı: Non-Fibrotik Hipersensitivite Pnömonisi Olgu Sunumu

Selçuk Cincorop[1], Müge Erbay[2], Olcay Ayçiçek[1]

[1]Karadeniz Teknik Üniversitesi Tıp Fakültesi, Göğüs Hastalıkları Anabilim Dalı, Trabzon, Türkiye
[2]Karadeniz Teknik Üniversitesi Tıp Fakültesi, Göğüs Hastalıkları Anabilim Dalı, İmmünoloji ve Alerji Bilim Dalı, Trabzon, Türkiye

Giriş-Amaç: Hipersensitivite pnömonisi (HP), tekrarlayan inhalasyon yoluyla alınan organik antijenlere karşı gelişen immün aracılı bir interstisyel akciğer hastalığıdır. Klinik bulguların özgül olmaması, özellikle non-fibrotik HP olgularında küçük hava yolu tutulumu ve hava hapsinin eşlik edebilmesi nedeniyle hastalık sıklıkla astım ile karışabilmektedir. Bronkodilatör tedaviye kısmi yanıt, hışıltı ve öksürük gibi semptomlar HP hastalarının önemli bir kısmında görülebilir ve bu durum yanlışlıkla astım tanısı konmasına yol açabilir. Kontrolsüz veya tedaviye yanıt vermeyen astım benzeri olgularda çevresel ve mesleksel maruziyetlerin sorgulanması, doğru tanı açısından kritik öneme sahiptir. Olgumuzda, astım tanısı ile tedavi edilirken altta yatan nedenin non-fibrotik hipersensitivite pnömonisi olduğu saptanan bir hasta ele alınarak, ayırıcı tanıda HP'nin önemi vurgulanmıştır.

Olgu: Elli yedi yaşında erkek hasta, bir aydır astım tanısı ile inhaler tedavi almasına rağmen şikayetlerinde gerileme olmaması üzerine İmmünoloji ve Alerji kliniğimize başvurdu. İki yıldır olan, son iki aydır artan nefes darlığı, hırıltı ve öksürük şikâyetleri vardı. Özgeçmişinde iltihaplı romatizma tanısı ile metotreksat kullanımı, hipertansiyon, ritim bozukluğu öyküsü mevcuttu.Sigara kullanmamış.Ayrıntılı öykü alındığında, yaklaşık 50 yıldır büyükbaş hayvan ve tavuk beslediği, saman ve hayvansal antijenlere yoğun maruziyetinin olduğu öğrenildi. Fizik muayenesinde bilateral ronküsler saptandı. Laboratuvarda; total IgE 1085 IU/mL, kan eozinofil 190/µL, spesifik IgE (ev tozu akarı, aspergillus) pozitif, CRP4.5 mg/L, sedim 16mm/saat bulundu. Solunum fonksiyon testinde (SFT) FEV1/FVC %75, FVC %64 (2.79L), FEV1 %67 (2.10L), reversibilitesi %12 (410ml), DLCO %79,TLC %63 (4.23L- Normali: 6.66L) saptandı, miks ventilatuvar defekt ile uyumluydu. Yüksek çözünürlüklü toraks BT'de her iki akciğerde yaygın buzlu cam opasiteleri, hava hapsi alanları, bronş duvarlarında belirgin kalınlaşma, sol akciğerde tübüler tip bronşektaziler, mukus tıkaçları ve tomurcuklanmış ağaç paterni saptandı (Şekil 1).Hastanın ileri yaşta semptom başlangıcı, uzun süreli hayvansal antijen maruziyeti, tipik HRCT bulguları ve SFT'de restriktif kusurun varlığı birlikte değerlendirildiğinde ATS/JRS/ALAT 2020 hipersensitivite pnömonisi rehberine göre non-fibrotik hipersensitivite pnömonisi tanısı konuldu.

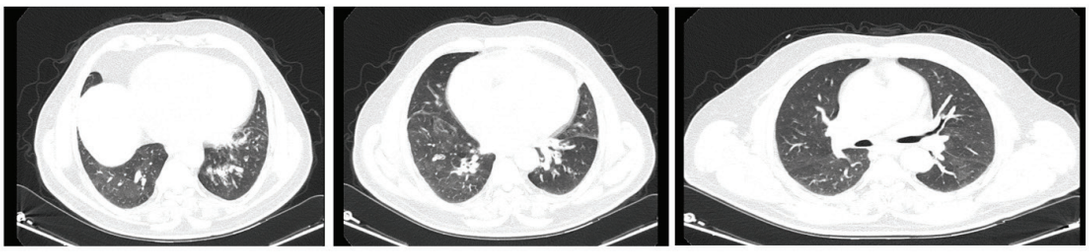

Şekil 1. HRCT'de yaygın buzlu cam opasiteleri,bronş duvarında kalınlaşma,tübüler tip bronşektaziler,mukus tıkaçları ve tomurcuklanmış ağaç paterni

Tartışma-Sonuç: Hipersensitivite pnömonisi, özellikle non-fibrotik evrede küçük hava yollarının tutulumu nedeniyle obstrüktif bulgular ve hışıltı ile seyredebilir. Bu durum HP'nin sıklıkla astım ile karışmasına neden olmaktadır. Bu vaka, tedaviye yanıt vermeyen veya geç başlangıçlı astım benzeri semptomları olan hastalarda HP'nin ayırıcı tanıda düşünülmesi gerektiğini göstermektedir. Yalnızca semptomlara ve spirometrik obstrüksiyona dayanarak astım tanısı konulması, antijen maruziyetinin devam etmesine ve hastalığın ilerlemesine yol açabilir.

Anahtar Kelimeler: Hipersensitivite pnömonisi, Astım

PS-132 Antibiyotiğe Yanıtsız Akciğer İnfiltrasyonlarının Arkasındaki Gerçek: Kop Yönetimi

Fatma Betül ONAR[1], Hilal BOYACI[1], Yasemin ARI YILMAZ[1], Büşra KULAKSIZ DURAK[1]

[1]Hitit Üniversitesi Erol Olçok Eğitim Araştırma Hastanesi

Giriş-Amaç: Kriptojenik organize pnömoni (KOP), nonspesifik klinik bulguları nedeniyle bakteriyel pnömoniyle karışabilen, tedavi yanıtı, radyolojik özellikleriyle ayırt edilebilen bir interstisyel akciğer hastalığıdır. Distal hava yollarında granülasyon dokusu ile karakterize, fibroblast ve özellikle de kollagen birikimini içeren organize pnömoni tablosudur. Antibiyotiklere yanıtsız, gezici infiltrasyonlarla karakterize olguların yönetiminde KOP önemli bir ayırıcı tanıdır. Bu olgu üzerinden KOP yönetimini özetlemeyi amaçladık.

Olgu: 69 yaş ek hastalığı olmayan kadın hasta, 2 haftadır olan öksürük, az balgam, eforla artan nefes darlığı, halsizlik şikayetleri ile başvurmuş. Akciğer röntgeninde bilateral bazal zonlarda sınırları düzensiz heterojen dansite artımları görülmesi üzerine toplum kökenli pnömoni ön tanısı ile antibiyoterapi (2. kuşak sefalosporin+ makrolid) on gün verilmiş. Etkin tedaviye rağmen radyolojik ve klinik yanıt olmaması üzerine 14 gün solunum kinolonu kullandırılarak, klinik kötüleşme ve tedaviye yanıtsızlık nedeni ile tarafımıza yönlendirilmiş.Fizik muayenede bilateral alt zonlarda ince raller, parmak ucu satürasyonu 92 saptanmış olup, güncel x ray ve toraks BT'sinde bilateral alt loblarda buzlu cam ve heterojen konsolide alanlar görülmüştür (resim 1). Laboratuvar bulgularında akut faz reaktanlarında hafif yükseklik hariç patoloji yoktu. Antibiyotik yanıtı olmayan infiltrasyon ile seyreden bu vakada ayırıcı tanıda akciğer tüberkülozu, dirençli bakteriyal, viral ve fungal pnömoniler, hipersensitivite pnömonisi, malignite, kollajen vasküler hastalıklar, alveolar hemoraji, maruziyetler ön planda düşünülmüştür. Hastadan FOB lavaj (BAL yapılamadı), bronş biyopsi ile mikrobiyolojik örnekleme ve patoloji alındı. Vaskülit, tümör, kollajen doku markerları, detaylı ilaç ve çevresel maruziyet sorgulandı. Basit spirometri hafif restriktif, DLCO: hafif azalma, 6 dakika yürüme testinde desatürasyon mevcuttu. Tru-cut akciğer biyopsisi önerildi fakat hasta kabul etmedi. Hastanın tüm sonuçları negatif gelmesi üzerine KOP düşünülerek metilprednizolon 1 mg/kg/gün başlandı. 3. Günden itibaren klinik yanıt, 14. Günden itibaren radyoloji yanıt alındı (resim 2).

Resim 1. Başvurudaki radyolojik görüntülemeler.

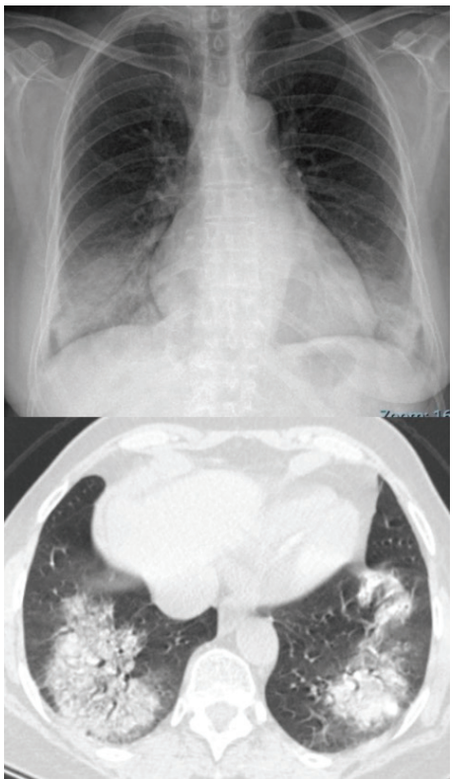

Resim 2. Tedavinin 14. günündeki radyolojik görüntülemeler.

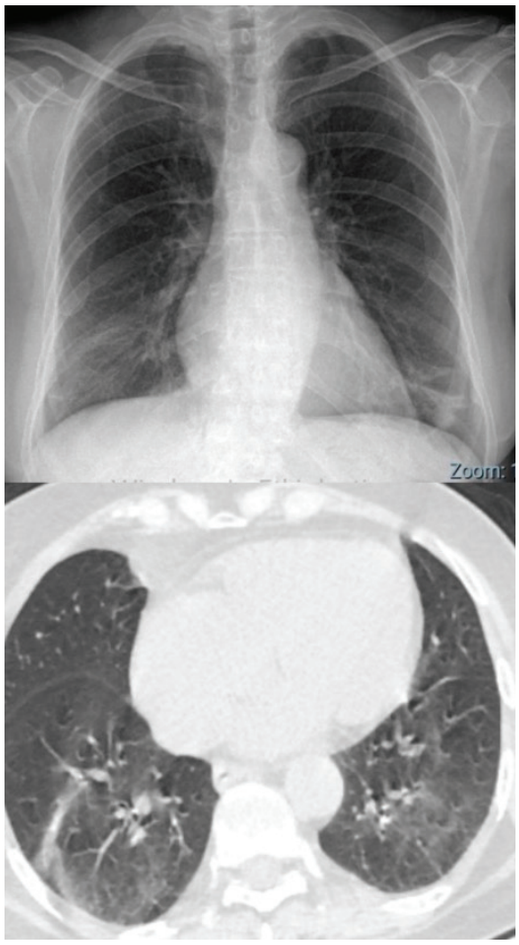

Tartışma-Sonuç: Organize pnömoni (OP) etkenleri tablo 1'de özetlenmiştir. Organize pnömonide toraks BT de ek olarak ters halo bulgusu, FOB-BAL'da "mixed-patern", lenfositte artış (%20- 40), nötrofil (%10), eozinofil (%5-10), CD4/CD8 oranı azalır (CD8 artar). Akciğer biyopsisi altın standarttır. Biyopside, alveol yapısı korunmuş, alveol duvar inflamasyonu, fibroblastlar, kollajen ve fibrinli eksüdalı granülasyon dokusu tomurcukları görülür (Masson body).Standart tedavi: 6-12 ay süre ile kortikosteroiddir

Tablo-1 Organize Pnömoni Etkenleri

Enfeksiyonlar	Bakteriyel	Klamidya,Legionella,Mycoplasma,Streptokoklar
	Viral	HIV,CMV,Influenza,Herpes
	Fungal	Cryptococ Neoformans,P.jirovei
İlaçlar		ASA,Amiodaron,Bleomisin,Karbamazepin,Fenitoin, Metotreksat,Biyolojik Ajanlar,Antineoplastikler
Kollajen Vasküler Hastalıklar		Romatoid artrit,Sjögren,Lupus
Organ Nakli		Akciğer Nakli, Kemik İliği Nakli
Diğer		Toksik Gaz,GÖR,Radyoterapi...

Anahtar Kelimeler: kriptojenik organize pnömoni, gezici pulmoner infiltrasyonlar, antibiyotiklere yanıtsız pnömoni

PS-133 Periferik Eozinofili ve Kortikosteroide Dramatik Yanıt : Kronik Eozinofilik Pnömoni Olgusu

Sedef Şule BOZKIR[1], Hülya ŞAHİN[1]

[1]SBÜ İzmir Dr. Suat Seren Göğüs Hastalıkları ve Cerrahisi SUAM

Giriş-Amaç: Kronik eozinofilik pnömoni(KEP), nedeni bilinmeyen, alveolar ve/veya kan eozinofilisi ile seyreden ve radyolojik olarak periferik yamasal opasitelerle karakterize bir hastalıktır. Klinik tablo, toplum kökenli bir pnömoniyi düşündürebilir. Bu olgu ile amacımız eozinofilik akciğer hastalıklarında erken tanı ve uygun tedavinin önemini vurgulamaktır.

Olgu: 72 yaşında erkek hasta, yaklaşık 8 aydır devam eden öksürük, son 1 aydır artış gösteren nefes darlığı ve beyaz renkli balgam çıkarma şikâyetleri ile başvurdu.2 yıldır KOAH tanısı ile LAMA + LABA inhaler tedavisi kullandığı, semptomlarının arttığında SABA + SAMA kombinasyonunu kullandığı öğrenildi. Hasta 50 paket/yıl ile aktif sigara içicisiydi. Bilinen alerjen veya çevresel maruziyet öyküsü yoktu. Mesleği torna ustalığı olup, evcil hayvan besleme öyküsü ve ilaç veya gıda alerjisi bulunmamaktaydı. Başvurusunda vitalleri olağan idi. Solunum sistemi muayenesinde, orta alanlarda solunum sesleri belirginleşmişti. Diğer sistem muayeneleri olağandı. Başvuru sırasında çekilen PA akciğer grafisinde, sağ üst zonda, periferik, heterojen dansite artışı ve sol kostofrenik sinüste küntleşme izlendi(Resim 1). Toraks BT'sinde, bilateral yaygın konsolide alanlar saptandı(Resim 2). Hastanın başvuru sırasında lökosit: 15 x10^3/uL, CRP: 87 mg/L, eozinofil sayısı: 5920 /µL, total IgE: 3420 IU/mL idi. Hasta ileri tetkik ve tedavi amacıyla yatırıldı. Antibiyotik, oksijen inhalasyonu, mukolitik tedavi başlandı. Eozinofili etiyolojisini araştırmak amacıyla yapılan gaitada parazit incelemesi, kist hidatik antijeni negatif idi. Romatolojik belirteçler normal sınırlardaydı . Yapılan reversibiliteli solunum fonksiyon testinde, FEV1: 2,85 L idi. Bronkodilatör sonrası 300 mL ,%11 artış görüldü. Astım tanısı ile tedaviye inhaler kortikosteroid ve LABA eklendi. Hastaya tanısal amaçlı fiberoptik bronkoskopi uygulandı. Tüm bronş mukozası hiperemik ve ödemli olarak izlendi. Yapılan bronkoalveoler lavaj (BAL) hücre sayımında, %95 alveolar makrofaj, %5 lenfosit görüldü. Hasta, belirgin periferik eozinofilisi, yüksek total IgE düzeyi ,yaygın konsolidasyonlarla seyreden radyolojik bulguları olması nedeniyle KEP tanısı kondu. BAL sıvısında eozinofili görülmemesi aktif sigara içiciliğine bağlandı. 40/gün mg sistemik steroid başlandı. Tedavinin 10. gününde çekilen kontrol akciğer grafisinde radyolojik bulgularda tama yakın regresyon izlendi(Resim 1). Sistemik steroidin 6-12 ay süreyle kademeli olarak azaltılarak verilmesi planlanarak hasta taburcu edildi.

Resim 1. Hastanın başvuru anındaki Postero- Anterior akciğer grafisi (solda) ve taburculuk sırasındaki Postero- Anterior akciğer grafisi (sağda)

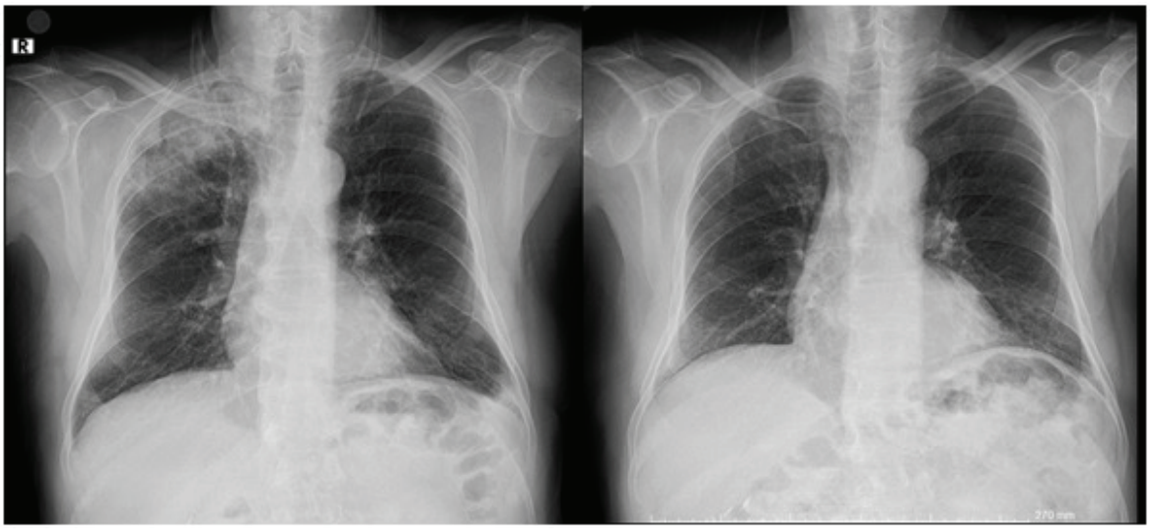

Resim 2. Hastanın başvuru anındaki Toraks BT' si.

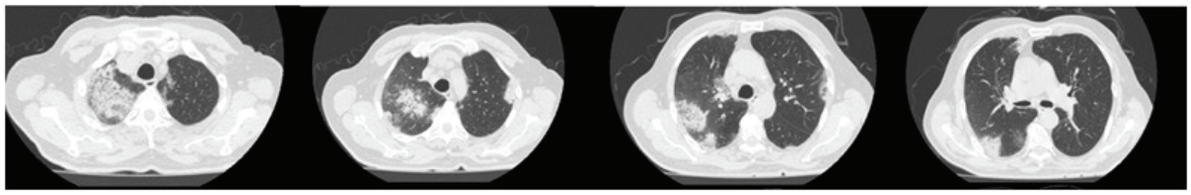

Tartışma-Sonuç: Olgumuz periferik eozinofili, yüksek total IgE düzeyi, yaygın bilateral konsolidasyonların varlığı ile KEP tanısı almış ve sistemik steroidden fayda görmüştür. Astımın KEP tanısından önce, eş zamanlı veya sonra ortaya çıkabileceği unutulmamalıdır.

Anahtar Kelimeler: Kronik eozinofilik pnömoni, Periferik eozinofili, Sistemik kortikosteroid

PS-134 Granülomatoz Lenfadenopatinin Nadir Nedeni: Yaygın Değişken İmmün Yetmezlik

Serhat Çelik[1], Veysi Tekin[1], Hadice Selimoğlu Şen[1], Süheyla Kaya[1]

[1]Dicle Üniversitesi Tıp Fakültesi, Göğüs Hastalıkları A.D, Diyarbakır, Türkiye

Giriş-Amaç: Yaygın değişken immün yetmezlik (CVID), erişkin yaşta en sık görülen primer immün yetmezlik olup temel olarak B hücre diferansiyasyon bozukluğu ve hipogamaglobulinemi ile karakterizedir; hastalarda düşük IgG düzeyine genellikle IgA ve/veya IgM eksikliği eşlik eder . Klinik tablo yalnızca tekrarlayan sinopulmoner enfeksiyonlarla sınırlı olmayıp, immün disregülasyon nedeniyle otoimmün hastalıklar, lenfoproliferasyon ve granülomatöz inflamatuvar tutulumlar sık görülür. CVID'de granülomatöz lenfadenit, hastalığın enfeksiyondan çok immün disregülasyon yönünü yansıtan, genellikle non-kazeifiye granülomlarla seyreden bir tablodur. Mediastinal lenfadenopati nedeni ile tetkik edilirken önce sarkoidoz olarak değerlendirilip daha sonra tanı konulan CVID olgusu konuya dikkat çekme amacı ile sunuldu.

Olgu: 34 yaşında kadın hasta 3 aydır devam eden öksürük ve nefes darlığı şikayetleri ile başvurdu. Hasta son 3 ay içinde 2 defa alt solunum yolu enfeksiyonu geçirdiğini belirtiyordu. Dış merkezde çekilen toraks bilgisayarlı tomografide (BT) bilateral hiler-mediastinal lenfadenopati ve parankimal nodüller görülmesi üzerine refere edilmişti (Resim 1). Bronşial lavajda CD4/ CD8 oranı 4 bulundu. Endobronşial ultrasonografi (EBUS) aspirat sitoloji sonucu 'nonkazeifiye granülomatöz lenfadenit' olarak raporlandı. Hasta sarkoidoz olarak değerlendirilerek, tedavisiz takibe alındı. Takibinin 2. ayında, hastada ciddi diyare ve alt solunum yolu enfeksiyonu gelişti. Şikayetlerin tedaviyle gerilememesi üzerine kan immunglogulin seviyelerine bakıldı. IgG, IgA, IgM düzeyleri çok düşük ölçüldü. İntravenöz Ig replasman (IVIG) tedavisi başlandı. Hasta IVIG tedavisinden fayda gördü. Klinik ve radyolojik iyileşme görüldü (Resim 2).

Resim 1. Tanı sırasındaki Toraks BT.

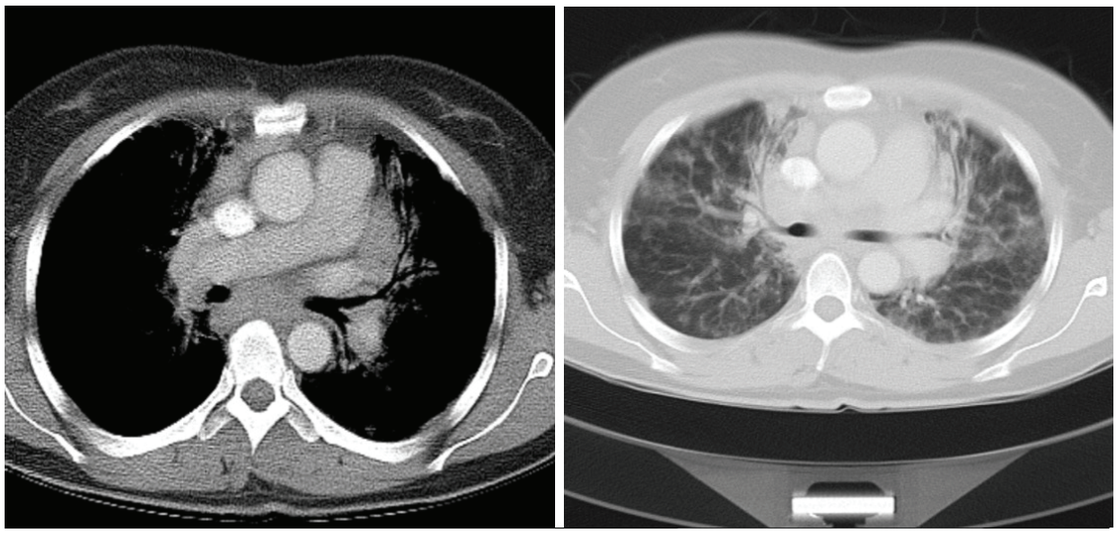

Resim 2. Tedavi sonrası Toraks BT.

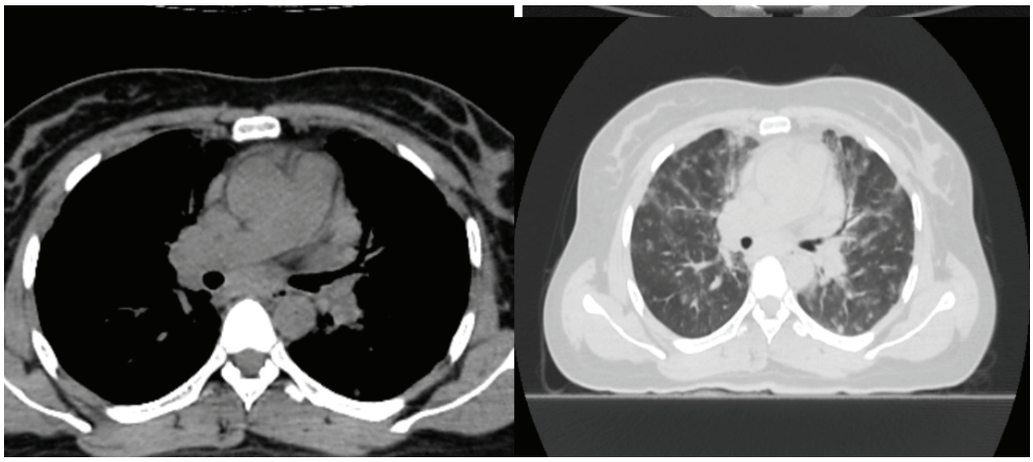

Tartışma-Sonuç: CVID'de granülomatöz lenfadenit sık mediastinal, hiler ve servikal lenf nodlarını tutar. Hastalar çoğunlukla ağrısız lenfadenopati ile başvurur, bazı olgularda öksürük, dispne, halsizlik ve kilo kaybı gibi semptomlar eşlik edebilir. Patogenezde, antikor eksikliğine rağmen T-hücre ve makrofaj aktivasyonunun kontrolsüz olması, kronik antijenik uyarı ve Th1 ağırlıklı sitokin yanıtı (özellikle IFN-γ ve TNF-α) rol oynar. Klinik ve histopatolojik olarak sarkoidozu taklit edebilir Granülomatöz lenfadenit sıklıkla granülomatöz lenfositik interstisyel akciğer hastalığı (GLILD) spektrumunun bir parçası olarak değerlendirilir.Asemptomatik ve stabil olgular izlenebilirken, progresif veya semptomatik hastalarda sistemik kortikosteroidler ve seçilmiş durumlarda rituksimab gibi immünmodülatör tedaviler gündeme gelir. IVIG tedavisi enfeksiyon sıklığını azaltarak, kronik antijenik yükü düşürür, immün modülasyon sağlar.Bu mekanizmalar sayesinde granülomatöz inflamasyon azalabilir, lenf nodu boyutlarında küçülme görülebilir.

Anahtar Kelimeler: yaygın değişken immün yetmezlik, granülomatöz lenfadenit, sarkoidoz

PS-135 İzole İnterstisyel Akciğer Hastalığı ile Başlayan Sistemik Sklerozis: Bir Olgu

Hasan Onur GÖZ[1], Fatma Demirci Üçsular[1]

[1]SBÜ Dr. Suat Seren Göğüs Hastalıkları Ve Cerrahisi Eğitim Ve Araştırma Hastanesi

Giriş-Amaç: Sistemik Sklerozis cilt ve iç organlarda fibrozis,vaskülopati ve oto-antikor pozitifliği ile karakterize kronik otoimmün bir hastalıktır.Sıklığı değişkenlik göstermekle birlikte,İAH,SSk hastalarının yaklaşık %50'sini etkilemektedir ve hastalığa bağlı mortalitenin önde gelen nedenlerindendir.(%17- 35)İAH; akciğerdeki yaygınlığı,klinik bulgularının ciddiyeti,tedaviye verdiği yanıt ve hastalığın progresyonu açısından değişkenlik gösterir.Son yıllarda ilerleyici İAH paternleri,risk faktörleri tedavi yanıtlarının değerlendirilmesi önemli araştırma konuları arasında yer almaktadır.Bu olgu,uzun süre izole İAH ile takip edilen ve yıllar sonra SSk-İAH tanısı alan bir hastayı sunmak amacıyla hazırlanmıştır.

Olgu: 57 yaşında erkek hasta,efor dispnesiyle 2016'da polikliniğimize başvurdu.Özgeçmişinde metalcilik ve kaynakçılık öyküsü olup sigara kullanımı yoktu.Bilinen Derin Ven Trombozu olan hastanın soygeçmişinde özellik yoktu.Fizik muayenesinde vital bulguları olağan,oskültasyonda sağ bazalde solunum sesleri azalmıştı.Hemogram ve biyokimya değerleri normal romatolojik markerlar negatifti.YÇBT'sinde orta lob,linguler segment ve bilateral akciğer alt lob bazal segmentlerde daha belirgin interlobüler septal kalınlaşmalar,buzlu cam dansiteleri ve yer yer traksiyon bronşektazileri ve bal peteği görünümü mevcuttu.SFT'de; FVC%44,FEV1%42, DLCO(Hb)%38 olarak ölçüldü.Obstrüktif patern sebebiyle KOAH tanısı ile LAMA başlandı.Romatoloji konsültasyonunda hastalık saptanmadı.Hasta düzensiz aralıklarla kontrole geldi,aralıklı olarak romatolojik değerlendirmeye yönlendirildi.Temmuz 2024'te solunum yetmezliği nedeniyle dış merkez yoğun bakım ünitesinde yattığında fizik muayenesinde deri sertliği ve sklerodaktili saptandı. Anti-Scl70(3+++) ve anti-SSB(+) pozitifliği üzerine sistemik sklerozis tanısıyla mikofenolat mofetil tedavisi başlandı. Son başvurusunda istirahatte dahi nefes darlığı olduğu,FVC ve DLCO değerlerinde azalma gözlendi.Radyolojik olarak pulmoner fibrozis bulguları saptanan hasta SSk-İAH olarak değerlendirildi ve konsey kararıyla tedavisine antifibrotik ajan olarak nintedanib(300 mg/gün) eklendi.Takibi romatoloji ile birlikte sürdürülmektedir.

Başvuru YÇBT 2016

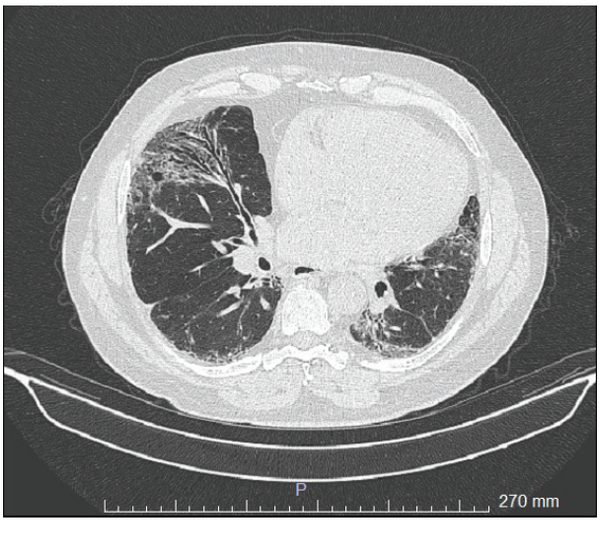

Güncel YÇBT 2025

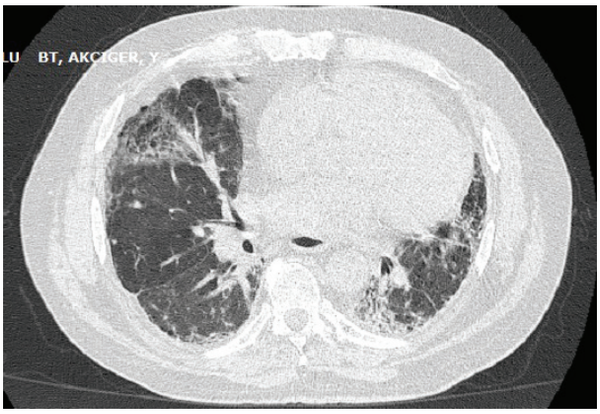

Tartışma-Sonuç: SSk ile ilişkili İAH'da akciğer fibrozisine yol açan mekanizmalar tam olarak aydınlatılamamıştır.Son zamanlarda, İPF'den sorumlu patolojik mekanizmaların SSk-İAH'dakilere benzer olduğuna dair kanıtlar artmıştır.Buna göre,İPF tedavisinde kullanılan antifibrotik ajanların SSk-İAH'da da faydalı olabileceğini destekleyen çalışmalar mevcuttur.SENSCIS (Safety and Efficacy of Nintedanib in Systemic Sclerosis)çalışması bu konudaki en kapsamlı Faz III çalışmasıdır.Olgumuza; akciğer tutulumu ile başlayıp yıllar sonra sistemik bulguların ortaya çıkması ve otoantikorların pozitifleşmesi ile SSk-İAH tanısı konmuştur.Radyolojik paterni ve parankimal tutulumun derecesine bakılmaksızın tüm İAH'da altta yatan nedenin bağ dokusu hastalığı olabileceğini, bu durumun yıllar sonra da ortaya çıkabileceğini, sistemik semptomlar ve otoantikorlar açısından da hastaların monitörizasyonunun önemli olduğunu vurgulamak istedik.

Anahtar Kelimeler: Sistemik Skleroz, idiyopatik pulmoner fibrozis, Nintedanib, İnterstisyel Akciğer Hastalığı

PS-136 Yüksek FDG Tutulumu Ve Hızlı Progresyon İle Seyreden Multisistemik Sarkoidoz: Tanısal Bir Zorluk

Melike Zeynep TOPALOĞLU[1], Damla SERÇE UNAT[1], Ahmet Emin ERBAYCU[1]

[1]Bakırçay Üniversitesi Tıp Fakültesi, Göğüs Hastalıkları Ana Bilim Dalı, İzmir

Giriş-Amaç: Sarkoidoz, nonkazeifiye granülomlarla karakterize, akciğerler ve intratorasik lenf nodları başta olmak üzere çok sayıda organı tutabilen, etiyolojisi bilinmeyen sistemik bir inflamatuvar hastalıktır. Klinik ve radyolojik bulguların malignite ve enfeksiyöz hastalıklarla benzerlik göstermesi, özellikle yaygın lenfadenopati ve yüksek FDG tutulumu saptanan olgularda tanısal süreci güçleştirebilmektedir (1) . Klinik seyir sırasında ortaya çıkan yeni lenf nodları ve atipik laboratuvar bulguları, ayırıcı tanının yeniden değerlendirilmesini gerektirebilir. Akciğerlerden veya mediastinal lenf düğümlerinden elde edilen biyopsi örnekleri en büyük tanı verimini sağlar (2,3) Bu çalışmada, malignite ön tanısıyla değerlendirilen ve izlemde tanısal güçlükler yaşanan multisistemik sarkoidoz olgusunun sunulması amaçlanmıştır.

Olgu: Bilinen ek hastalığı olmayan 55 yaşında kadın hasta, servikal, mediastinal ve batın içi lenfadenopatilerinin ileri tetkiki amacıyla başvurdu. Yaklaşık bir yıldır süren kuru öksürük ve nefes darlığına, son üç ayda belirgin kilo kaybı ve halsizlik eşlik etmekteydi. Sigara kullanımı ve bilinen maruziyeti yoktu. Laboratuvar incelemelerinde hemoglobin 13,5 g/dL, kreatinin 0,99 mg/dL olup; tiroid, karaciğer fonksiyon testleri, tam idrar tetkiki, hepatit ve HIV serolojileri, romatolojik belirteçler ve serum ACE düzeyi normal sınırlarda saptandı. Akciğer grafisinde bilateral hiler dolgunluk izlenmesi üzerine çekilen HRCT'de, en büyüğü yaklaşık 30 mm olan, sağ alt paratrakeal bölge başta olmak üzere multiple paketlenmiş mediastinal lenf nodları ve peribronkovasküler kalınlaşmalar izlendi (Resim-1). Batın tomografisinde paraaortik lenfadenopatiler mevcuttu. Tüm vücut FDG-PET/BT'de lenf nodlarında SUVmax 8,5'e ulaşan malignite düzeyinde tutulum saptandı(Resim-2). Sağ supraklaviküler lenf nodundan yapılan eksizyonel biyopsi nonkazeifiye granülomatöz lenfadenit ile uyumlu bulundu. FOB ve EBUS eşliğinde alınan örneklerde malignite ve tüberküloz ekarte edildi; bronkoalveoler lavajda CD4/CD8 oranı < 1 olarak saptandı. Klinik ve radyolojik bulgularla hastaya evre 2 sarkoidoz tanısı konuldu. Göz muayenesinde intraretinal sıvı saptanması üzerine intravitreal steroid uygulandı ve 32 mg/gün oral metilprednisolon tedavisi başlandı. Tedavinin üçüncü haftasında yeni supraklaviküler lenfadenopati gelişmesi ve klinik kötüleşme olması üzerine hasta multidisipliner olarak yeniden değerlendirildi ve patolojik preparatlar ileri merkezde tekrar incelemeye alındı.

Radyolojik Görüntülemeler

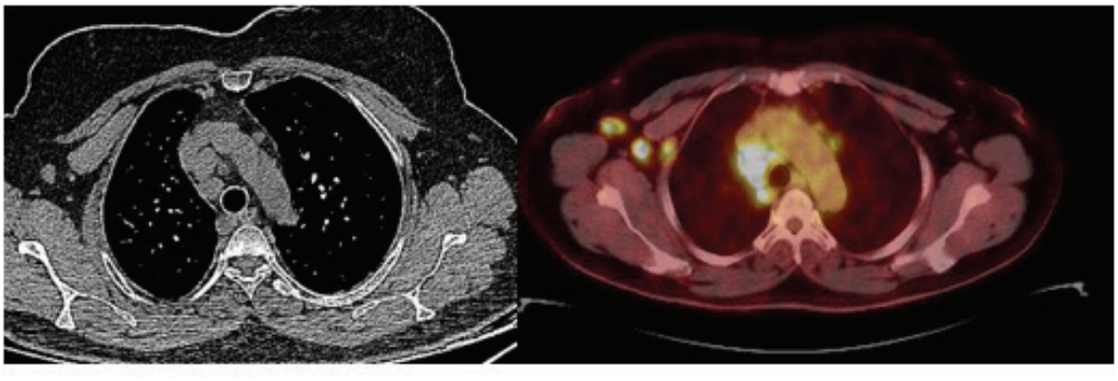

Resim 1 Resim 2

Tartışma-Sonuç: Bu olgu, yaygın lenfadenopati ve yüksek FDG tutulumu ile seyreden sarkoidozun maligniteyi taklit edebileceğini; atipik laboratuvar bulguları ve hızlı klinik değişim varlığında ayırıcı tanının dinamik olarak yeniden değerlendirilmesi gerektiğini göstermektedir.

Anahtar Kelimeler: mediastinal lenf nodu, granülomatöz hastalık, lenfadenopati, sarkoidoz

PS-137 Diffüz Alveoler Hemoraji Sonrası Konulan Wegener Granülamatöz Tanısı

Orhan Kayakıran[1], Beste Atabek[1]

[1]Ağrı Eğitim Araştırma Hastanesi

Giriş-Amaç: Difüz alveoler hemoraji (DAH), hemoptizi, anemi, yaygın pulmoner infiltratlar ve hipoksemik solunum yetmezliği ile klinik olarak karakterize edilen, hayatı tehdit eden bir durumdur. Literatürde de daha önce nadir olarak bildirilen; diffüz alveolar hemoraji sonrası Wegener granülamatöz tanısı konulan olgumuzu sunmayı amaçlıyoruz.

Olgu: 21 Yaş kadın hasta; acil servise nefes darlığı ve göğüs ağrısı şikayeti geldi. Hastanın 15 gündür nefes darlığı şikayetinin olduğu ve bu süre içinde birkaç kez ağzından kan geldiğini ifade ediyor. Hastanın yine son üç aydır halsizlik ve eklem ağrısı şikayetlerinin olduğu ve anemi takip ve tedavi için dahiliye poliklinik başvurularının olduğu öğrenildi. Kullandığı ilaç yoktu. Hastanın acil servise geldiğinde oda havasında parmak ucu saturasyonu: 70, solunum sayısı:35/dk , tansiyon 125/85, nabız 120/dk olarak görüldü. Acil serviste çekilen BT Toraks görüntülerinde sağ akciğer tüm loblarda yaygın yamasal opasite ve buzlu cam alanları ve yine sol akciğerde her iki lob multifokal buzlu cam alanları görüldü. (resim1) Hastanın acil serviste alınan kanlarında Hb: 5 g/L Wbc: 10,7 Neu:8 CRP:84 mg/L olarak görüldü. Takipneik ve taşikardik görülen hasta diffüz alveolar hemoraji öntanısıyla yoğunbakım takibi göğüs hastalıkları tarafından uygun görüldü. Yoğunbakım takibi sırasında hipoksemisi derinleşen hastada high flow ile oksijenizasyona geçildi. Takiplerinde hipotansiyon görülmedi ve high flow desteği sonrası takipne ve taşikardisi geriledi. Bu sırada 3 ünite es replasmanı planlandı. Hasta göğüs hastalıkları romatoloji önerileri sonrası romatolojik tetkikleri istendi ve enfeksiyon önerileri alındıktan sonra hastaya 250 mg Metilprednizolon order edildi. Yoğunbakım takibinin ikinci gününde c-anca yüksek titreli pozitifliği sonucu hasta Wegener Granülamatozis'e bağlı diffüz alveolar hemoraji değerlendirildi. Sonuç olarak hastaya 3 gün üst üste olacak şekilde 1 gr metilprednizolon planlandı. Takiplerinde oksijen ihtiyacında azalma olan hasta rezervuarlı oksijen maskesiyle 5 lt/dk oksijenizasyon ile parmak ucu saturasyon değeri 92 olarak görüldü. Takiplerindeki akciğer grafi görüntülerinde bilateral infiltratif görüntülerinde minimal regresyon görüldü.3 günlük takibinin sonunda romatoloji tarafında siklofosfamid planlandı ve hastanın üst merkez sevki gerçekleştirildi.

resim1

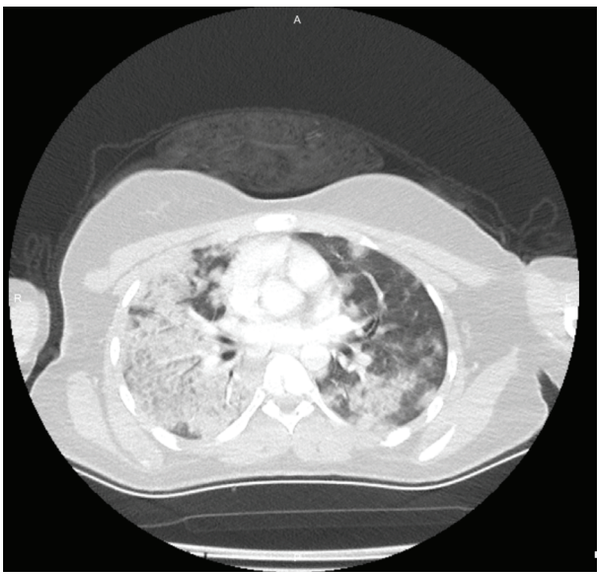

Tartışma-Sonuç: Wegener Granulumatozu pulmoner tutulum sıklıkla yapmasına karşın alveoler hemorajiye nadiren sebep olmaktadır. Literatürde ilk bulgu olarak diffüz alveolar hemoraji gelişen WG tanılı olgular bildirilse de bu durum da oldukça nadirdir. Biz de sunduğumuz bu olguda yüksek titreli c-anca pozitifliği sonrasında Wegener Granülomatozisine bağlı diffüz alveolar hemoraji olarak değerlendirdik.

Anahtar Kelimeler: Wegener, hemoraji, hemoptizi, anemi

PS-138 Kutanöz SCC Hasta Takibinde Kriptojenik Organize Pnömoni Olgusu

Gizem Işıldak[1], Melike Gökbel[1], Fatma Demirci Üçsular[1]

[1]İzmir Dr. Suat Seren Göğüs Hastalıkları ve Cerrahisi Eğitim ve Araştırma Hastanesi

Giriş-Amaç: Kriptojenik organize pnömoni (KOP),diğer idiyopatik interstisyel pnömonilerden (İİP) farklı olarak akciğer yapısını bozmayan, geri dönüşümlü, inflamatuar ve fibroproliferatif bir süreçtir. Genellikle öksürük, nefes darlığı ve tekrarlayan pulmoner infiltrasyonlar ile seyreder. Pnömoniyi taklit eden hastalarda akla gelmelidir. Tipik radyolojisi gezici/geçici yamasal veya yaygın buzlu cam alanları ve/veya konsolidasyonların varlığıdır. KOP enfektif süreçleri, akciğer kanserini ve metastatik akciğer radyolojisini taklit edebilmektedir. Kutanöz skuamöz hücreli karsinom (SCC) tanısı ile takip edilen hastada raslantısal tespit edilen KOP olgusu sunulacaktır.

Olgu: 55 yaş erkek hasta, dış merkezde Kutanöz SCC tanısıyla 1 yıldır takip edilirken toraks yüksek rezolüsyonlu bilgisayarlı tomografi (YRBT) çekilerek tarafımıza sevk edildi. Ağır efor sonrası dispnesi olan hastanın 30 yıl tekstil fabrikasında çalıştığı, evde kedi beslediği ve 30 p/yıl sigara içtiği (ex-smoker) öğrenildi. Fizik muayenesinde; vitalleri olağandı ve oskültasyonda nadir bilateral ralleri mevcuttu. Toraks BT' de sağ akciğerde apikal segmentte subplevral 1 cm boyutlu nodül ve her iki akciğerde yaygın buzlu cam dansitesinde opasite artımları izlendi. Hastanın sağ apikal nodülünün 1 yıldır stabil olduğu ve PET-CT'de düşük SUV max gösterdiği görüldü. Hastanın rutin hemogram ve biyokimya değerleri, akut faz reaktanları (sedim ve crp) normal sınırlarda ve romatolojik markerları negatif idi. Solunum fonksiyon testinde (SFT); FVC:3.87 %95; FEV1:3.48 %107; FEV1/FVC: %90, karbonmonoksit diffüzyon testinde (DLCOhb) ise 7.6;%83 olarak saptandı. Bronkoskopide bronkoalveolar lavajda (BAL) %70 alveolar makrofaj, %20 lenfosit,%8 nötrofil,%2 eozinofil görüldü. Transbronşiyal biyopside; perivasküler ve alveolar septumda bazı alanlarda hafif derece ödem ve yoğun lenfositik inflamasyon, bozulmamış alveolar çatı, birkaç alanda organize pnömoni ile uyumlu intraalveolar fibrin birikimi (masson body) ve antrakotik pigment içeren alveolar makrofajlar izlendi. KOP tanısı konulan hastaya 0,5 mg/kg metilprednizolon başlandı. Klinik ve radyolojik iyileşme görülen hastanın tedavisi kademeli olarak azaltılarak bir yıla tamamlandı. Hastanın takibi devam etmektedir. Progresyon yoktur.

Resim 1. Başvurusu sırasındaki toraks YRBT görüntüleri.

Resim 2. Bir yıllık tedavi sonrasındaki toraks YRBT görüntüleri.

Tartışma-Sonuç: KOP'un tanısal süreci klinik şüphe ile başlar. Radyolojik görünümü pnömoni, maligniteler de dahil olmak üzere birçok parankimal akciğer hastalıklarını taklit edebilir. Kesin tanısı patoloji ile konulan KOP olgumuzu ayırıcı tanılar arasında düşünülmesi ve tedavide gecikilmemesi gerektiğini vurgulamak için sunduk.

Anahtar Kelimeler: Buzlu Cam, Malignite, Kutanöz SCC, Kriptojenik Organize Pnömoni

PS-140 Rezolüsyonu Gecikmiş Pnömoni Olgusunda Kronik Eozinofilik Pnömoni Tanısı

Alara Çiğdem ERGİN[1], Hülya Şahin[1]

[1]SBÜ İzmir Dr. Suat Seren Göğüs Hastalıkları ve Cerrahisi SUAM

Giriş-Amaç: Toraks HRCT'de periferik konsolidasyon, kan ve BAL eozinofilisi kombinasyonu ve steroid tedavisine yanıt kronik eozinofilik pnömoni (KEP) için tipiktir. Kriptojenik organize pnömonide (KOP) BAL'da eozinofil hafif artmış olabileceğinden ve HRCT özellikleri benzer olabileceğinden, KEP'i KOP'dan ayırt etmek zorlaşır. Burada patoloji raporu ile KEP tanısı alan bir olgu sunulmuştur.

Olgu: 36 yaşında kadın hasta; 3 aydır giderek artan öksürük, halsizlik, balgam çıkarma ve miyalji şikayetleriyle başvurdu. Hastanın öyküsünde birden fazla hastane başvurusu olduğu, bir kez özel hastaneye yatarak tedavi gördüğü ve yatışında 3. kuşak sefalosporin ve moksifloksasin uygulanıldığı öğrenildi. Hastanın herhangi bir komorbiditesi, düzenli kullandığı ilacı ve sigara kullanımı yoktu. Hastanın ailesinde astım veya kimyasal maruziyet öyküsü bulunmuyordu. Hastanemiz acil servise başvuran hastanın, rezolüsyonu gecikmiş pnömoni tanısı ile servise yatışı yapıldı. Yatış esnasında: Lökosit:13.260/µl, C-reaktif protein:57mg/L, Prokalsitonin:0.07ng/mL, Eozinofil:460/µl idi. Yatış öncesi antibiyotik kullanımı olan hastaya ampirik olarak piperasilin tazobaktam ve viral enfeksiyon olasılığına karşı oseltamivir başlandı. Hastadan balgam kültürü ve nazofarengeal viral PCR alındı. Balgam kültüründe üreme olmadı, viral paneli negatif geldi. Oseltamivir tedavisi kesildi. Yapılan bronkoskopide endobronşiyal lezyon izlenmedi, BAL yapıldı. Hastanın BAL sitolojisinde: Alveolar makrofajlar(%62), lenfositler(%12), nötrofiller(%18), eozinofiller(%8) şeklinde idi. Kriptojenik organize pnömoni(KOP) ve kronik eozinofilik pnömoni (KOP) olası tanısı ile hastaya metilprednizolon 80 mg/gün başlandı. Hastaya TTİİAB yapıldı. Patolojinin raporunun eozinofilik pnömoni olarak gelmesi nedeniyle kronik eozinofilik pnömoni tanısı kondu. Hastanın radyolojik görüntülemelerinde progresyon ve subfebril ateş görülmesi üzerine enfeksiyon hastalıkları önerisiyle antibiyoterapisi moksifloksasin ve meropenem olarak değiştirildi. Antibiyotik ve sistemik steroid tedavisine rağmen oksijen satürasyonu düşen hasta olası mekanik ventilasyon ihtiyacı nedeniyle yoğun bakım ünitesine nakil verildi. Yoğun bakım ünitesinde yüksek akım nazal oksijen tedavisi ile birlikte metilprednizolon dozu 120mg/gün'e yükseltildi. Takiplerinde oksijen ihtiyacının azalması üzerine hasta servise nakil alındı. Verilen tedavi ile hastada radyolojik regresyon ve klinik iyileşme sağlandı. Oda havası oksijen satürasyonu normal sınırlara gelen hasta, poliklinik takibi yapılmak üzere sistemik steroid dozu kademeli olarak azaltılması planlanarak taburcu edildi.

Resim 1. Hastanın başvuru anındaki Postero-Anterior Akciğer Grafisi (sol üst) Hastanın kortikosteroid tedavisi öncesi Postero-Anterior Akciğer Grafisi (sağ üst) Hastanın kısmi kortikosteroid tedavisi sonrası Postero-Anterior Akciğer Grafisi(sol alt) Hastanın taburculuk anındaki Postero-Anterior Akciğer Grafisi(sağ alt).

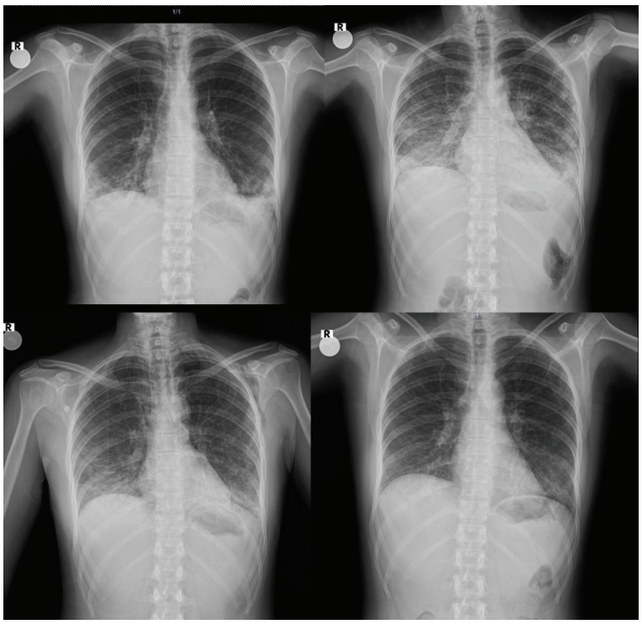

Resim 2. Hastanın başvuru anındaki Toraks Bilgisayarlı Tomografisi (sol üst ve sağ üst), Hastanın taburculuk anındaki Toraks Bilgisayarlı Tomografisi (sol alt ve sağ alt).

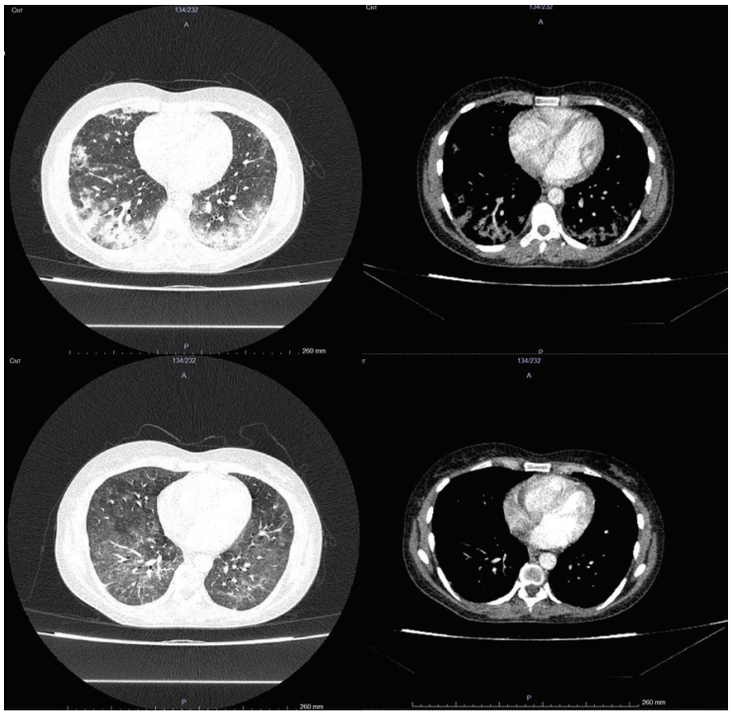

Tartışma-Sonuç: Bu olguda periferik ve BAL eozinofil sayısının KEP'de beklendiği kadar yüksek olmaması KOP tanısını da düşündürmüştür. TTİİAB patoloji raporunun eozinofilik pnömoniyi desteklemesi üzerine KEP tanısı konulmuştur. Toplum kökenli pnömoni tanısı alan ve uygun antibiyoterapiye rağmen klinik ve radyolojik iyileşme sağlanamayan hastalarda KEP ve KOP tanıları akla gelmelidir.

Anahtar Kelimeler: kronik eozinofilik pnömoni, kortikosteroid tedavisi, rezolüsyonu gecikmiş pnömoni, kriptojenik organize pnömoni

PS-141 İzole Akciğer Tutulumu ile Seyreden Polianjitisli Granülomatozis Olgusu

Muhammet ABDULLAH[1], İkra GERGİN[1], Nevra GÜLLÜ ARSLAN[1], Esra ARSLAN AKSU[1], Burcu ÖZDEMİR[1]

[1]Samsun Şehir Hastanesi Göğüs Hastalıkları Kliniği

Giriş-Amaç: Poliangitisli granülomatozis , sistemik ANCA ilişkili küçük-orta damar vaskülitleri grubuna ait, çoklu sistemleri nadiren de tekli organ tutulumu olabilen bir hastalıktır. Granülomatöz inflamasyon, nekrotizan vaskülite bağlı olarak çeşitli klinik tablolarla sonuçlanır. Patolojinin tanısal olmadığı durumlarda klinik, radyolojik, serolojik bulgulara göre tanı konur. Hastalık ciddiyeti heterojendir; yavaş ilerleyen olgulardan fulminan çoklu organ yetmezliğine kadar seyir gösterebilir. Genetik, çevresel faktörler, inflamasyon ve/veya enfeksiyonlar etiyolojiden sorumludur. Burada tek organ tutulumu ile tanı konan genç bir hastanın tanısal sürecini değerlendirmek istedik.

Olgu: Bilinen sistemik hastalığı olmayan, çocuklukta ITP geçirme hikayesi olan 25 yaş kadın hasta, son zamanlarda artan nefes darlığı yakınması ile başvurdu. 2 aydır zayıflama amacıyla bitkisel ürün (hibiskus, biberiye, sinemaki, ginseng, safran vb. içerikli) kullandığını belirtti. Sistemik fizik muayenesi normal olan hastanın, akciğer grafisinde bilateral retiküler görünüm olması nedeniyle toraks bilgisayarlı tomografisi (BT) çekildi. BT'de bilateral milimetrik nodüller ve buzlu cam opasiteleri (Şekil 1A-B) ve üst paratrakeal alanda düzgün sınırlı lezyon izlendi (Şekil 1C). Rutin kan tetkiklerinde CRP 42mg/dl, prokalsitonin 0,047 ug/l, sedemintasyon 59 mm/h, MPO-ANCA 37.3 U/ml olarak saptandı. Hastaya tanısal ve tetkik amaçlı EBUS ve BAL uygulandı. EBUS' da 2R istasyondaki düzgün sınırlı hipoekoik lezyon bronkojenik kist olarak yorumlandı, biyopsi alınmadı (Şekil 1D). Sağ orta lob girişinde sızıntı şeklinde aktif kanama izlendi (Şekil 1-E). Ardından sağ alt lob anterior segmentten hemorajik görünümlü materyal aspire edildi (Şekil 1F), sağ orta lob girişinden mukozal biyopsi alındı. Patolojide mukozada yoğun lenfoid agregatlar, topluluklar oluşturan histiyositler, dev hücreler, eozinofil lökositler; vasküler yapıların lümeni yanısıra duvarlarında da polimorfonükleer lökositler, ekstravaze eritrositler, fibrin ile arterioller çevresinde yoğunlaşan eozinofil-nötrofil lökositler izlendi. BAL' da alveolar makrofajlar (%75-80), lenfositler (%10, CD4/8: 1.8), nötrofil (%7-8) ve eozinofil (%2-3) lökositler izlendi. Hasta diğer sistem tutulumları açısından Nöroloji ve KBB'ye danışıldı, vaskülit lehine bulgu izlenmedi. Hematüri-proteinüri tespit edilmedi. Romatoloji tarafında hasta sınırlı Poliangitisli granülomatozis kabul edilerek metotreksat, steroid tedavisi başlandı. Tedavinin 2. Ayında çekilen BT'de lezyonların tama yakın regrese olduğu (Şekil 2A-B) , MPO-ANCA 11 U/ml e gerilediği izlendi.

Şekil 1.A-B: BT 'de bilateral nodüler ve buzlu cam dansitesi lezyonlar; C: Paratrakeal düzgün sınırlı lezyon; D: Paratrakeal lezyonun EBUS görünümü; E: Sağ orta lobdan aktif kanama, mukozal peteşi ve ödem; F: Hemorajik BAL görünümü.

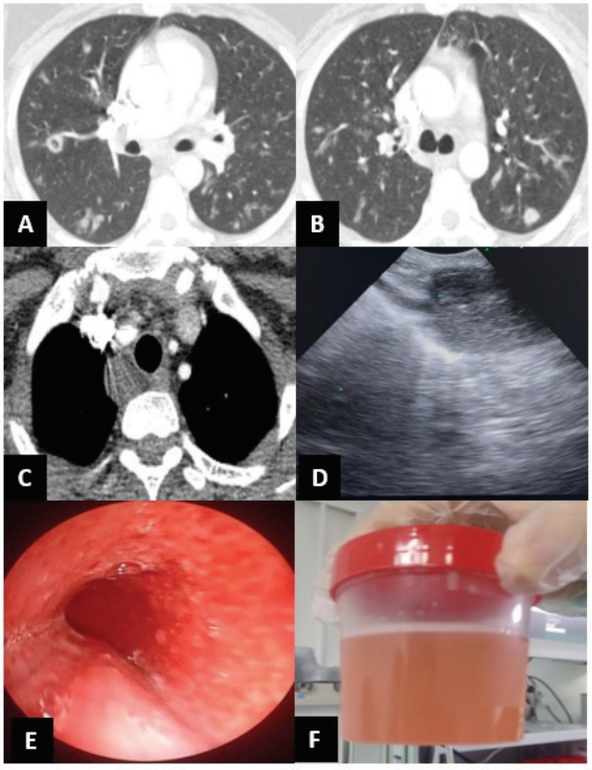

Şekil 2: Tedavi sonrası kontrol BT görünümleri.

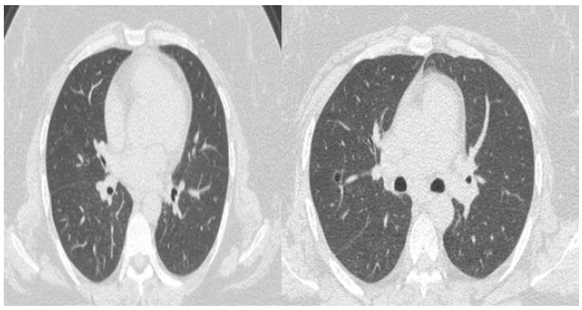

Tartışma-Sonuç: Bitkisel ürünün otoimmun hadiseyi tetiklediğini düşündüğümüz hastamızda BAL'da kanama görünümü ve vasküliti telkin eden biyopsi sonuçları MPO-ANCA pozitifliğini desteklemiştir. GPA sıklıkla multiorgan tutulumuyla görülür. Olgumuzdaki gibi tek akciğeri tutulumu nadir izlenir, ayrıntılı sistemik tetkik gerektirebilir.

Anahtar Kelimeler: Poliangitisli granülomatoz, ANCA, vaskülit

Poster Bildiri Oturumu 8: İnterstisyel Akciğer Hastalıkları

PS-142 Dermatomiyozitte Kalsinozis Kutise Bağlı Gelişen Göğüs Duvarı Tutulumu: Restriktif Solunum Bozukluğu ile Seyreden Bir Olgu

Emre Altın[1], Esma Yılmaz[1]

[1]Kırıkkale Yüksek İhtisas Hastanesi

Giriş-Amaç: Romatolojik hastalıklar, başta kas-iskelet sistemi olmak üzere çok sayıda organı etkileyebilen, sistemik inflamatuvar hastalıklardır. Bu hastalıklar arasında yer alan dermatomiyozit, karakteristik kas ve cilt bulgularının yanı sıra çeşitli ekstramüsküler tutulumlarla seyredebilir. Kalsinozis kutis, dermatomiyozitin özellikle juvenil formunda daha sık görülen, kronik inflamasyonla ilişkili nadir fakat morbiditeyi artıran bir komplikasyondur. Bu bildiride, kalsinozis kutis tanısı olan bir olguda eşlik eden akciğer bulgularının klinik ve radyolojik özellikleri sunulmaktadır.

Olgu: Yirmi sekiz yaşında kadın hasta, eforla artan dispne şikâyeti ile polikliniğimize başvurdu. Hastanın öksürük, balgam ve göğüs ağrısı yakınmaları yoktu. Özgeçmişinde tanılı bir akciğer hastalığı bulunmayan, sigara kullanımı olmayan hasta, dermatomiyozit ve kalsinozis kutis tanıları ile izlenmekteydi. Hastaya yapılan değerlendirme kapsamında PA akciğer grafisi ve solunum fonksiyon testi (SFT) istendi. PA akciğer grafisinde, bilateral aksiller bölgelerden başlayarak lateral göğüs duvarı boyunca uzanan, kemik yapılarla devamlılık göstermeyen, düzensiz sınırlı, yoğun, plak ve nodüler karakterde kalsifik opasiteler izlendi. Ayrıca sol akciğer orta zonda, lateral ve periferik alanlara doğru uzanım gösteren, düzensiz sınırlı opasite artışı saptandı (Resim 1). Solunum fonksiyon testinde restriktif patern izlendi (FEV1: %58, FVC: %52, FEV1/FVC: %95). Bulguların ileri değerlendirilmesi amacıyla çekilen toraks bilgisayarlı tomografisinde, bilateral göğüs duvarında, cilt altı ve kas planlarında yerleşimli, kemik yapılarla ilişkisi olmayan yaygın kalsifikasyonlar izlendi. Akciğer parankiminde belirgin patolojik bulgu saptanmadı (Resim 2). Mevcut klinik, fonksiyonel ve radyolojik bulgular birlikte değerlendirildiğinde, hastadaki restriktif solunum paterninin akciğer parankim tutulumundan ziyade göğüs duvarı kalsinozisine bağlı mekanik kısıtlılık ile ilişkili olabileceği düşünüldü. Hastanın mevcut tedavisi düzenlenerek solunum fizyoterapisine yönlendirildi ve klinik izlem önerildi.

Resim 1.PA akciğer grafisinde bilateral aksiller ve lateral göğüs duvarında, kemik yapılarla ilişkisi olmayan yaygın kalsifik opasiteler (kalsinozis kutis ile uyumlu).

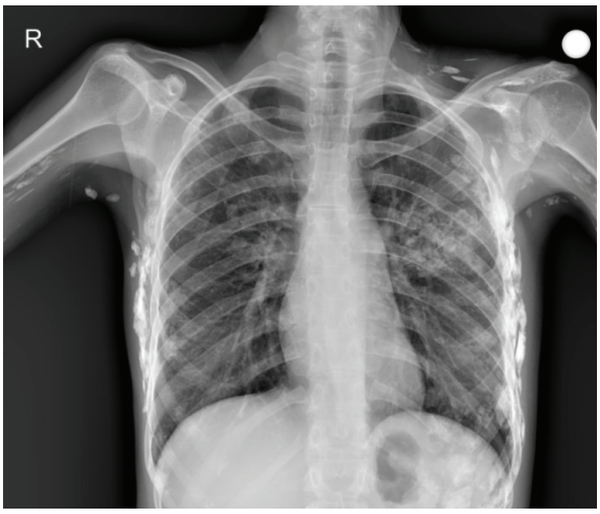

Resim 2.Toraks BT'de bilateral göğüs duvarında, cilt altı ve kas planlarında yerleşimli, kemik yapılarla ilişkisi olmayan yaygın kalsifikasyonlar.

Tartışma-Sonuç: Dermatomiyozitli hastalarda pulmoner semptomların en sık nedeni interstisyel akciğer hastalığı olmakla birlikte, kalsinozis kutise bağlı nadir görülen göğüs duvarı tutulumu da restriktif solunum bozukluğuna yol açabilmektedir. Sunulan olguda, akciğer parankiminin korunmuş olması ve yaygın göğüs duvarı kalsifikasyonlarının varlığı, restriktif paternin mekanik göğüs duvarı kısıtlılığına bağlı olabileceğini düşündürmüştür. Bu nedenle dermatomiyozitli hastalarda solunumsal semptomlar değerlendirilirken göğüs duvarı tutulumunun da ayırıcı tanıda dikkate alınması önemlidir.

Anahtar Kelimeler: Dermatomiyozit, Kalsinozis kutis, Restriktif solunum bozukluğu, Göğüs duvarı tutulumu

PS-144 Nintedanib Kullanımına Bağlı Geç Dönem Karaciğer Enzim Yükselmesi: Bir İdiopatik Pulmoner Fibrozis Olgusu

Nilay Tarhan[1], Fatma Demirci Üçsular[1]

[1]SBÜ Dr. Suat Seren Göğüs Hastalıkları Ve Cerrahisi Eğitim Ve Araştırma Hastanesi

Giriş-Amaç: İdiopatik pulmoner fibrozis (İPF),genellikle ileri yaşlarda görülen,progresif fibrozis ile seyreden ve prognozu kötü olan kronik bir interstisyel akciğer hastalığıdır.İPF tedavisinde kullanılan antifibrotik ajanlardan nintedanibin en sık yan etkileri gastrointestinal sistem üzerinedir.Karaciğer fonksiyon testlerinde(KCFT) yükselme ise nadir görülen bir yan etki olup çoğunlukla tedavinin erken dönemlerinde ve hafif düzeylerde bildirilmektedir.Bu olgu sunumunda, yaklaşık yedi yıldır nintedanib kullanan,tedavinin geç döneminde ilacın kalıcı olarak kesilmesine neden olan belirgin KCFT yüksekliği saptanan IPF tanılı hastanın sunulması amaçlanmıştır.

Olgu: 62 yaşında kadın hasta,altı aydır olan kuru öksürük ve efor dispnesi ile polikliniğimize başvurdu.Özgeçmişinde KOAH ve hipotiroidisi olan hasta IKS+LABA+LAMA tedavisi kullanmaktaydı.20 paket/yıl aktif sigara içicisiydi.Fizik muayenede; vital bulguları olağan ve oskültasyonda bibaziller velcro ralleri saptandı.Hemogram, rutin biyokimya değerleri olağan,romatolojik biyobelirteçleri negatifti.Toraks bilgisayarlı tomografisinde sağ akciğer orta lobda hacim kaybı,fibrotik değişiklikler,bilateral bazal ağırlıklı subplevral fibrozis ,yer yer buzlu cam opasiteleri ve birkaç alanda traksiyon bronşiektazileri mevcuttu.FVC:1.16,%44,FEV1:0.96,%44,FEV1/FVC,%83,DLCO:1.98,%27idi.Bronkoskopik biyopsi ile interstisyel inflamasyon ve fibrozis saptandı ancak sonuç tanı koydurucu olmadığı için hastaya konsey kararı ile cerrahi biyopsi yapıldı.Wedge rezeksiyon patoloji sonucu usual interstitial pneumonia uyumlu olarak raporlandı.Hastaya 2018 yılında İPF tanısı konularak nintedanib tedavisi başlandı ve 2025 yılına kadar düzenli takip edildi.Takip sürecinde hasta sırt ağrısı ve nefes darlığı şikâyetleri ile acil servise başvurdu.Yapılan toraks BT anjiyografide pulmoner tromboemboli saptandı.Eş zamanlı biyokimyasal değerlendirmede AST192U/L, ALT303U/L,total bilurubin:0,53mg/dL,d. bilurubin:0,39mg/dL olarak ölçüldü.KCFT değerlerinin normalin 5 katına yükselmesi üzerine nintedanib tedavisi kalıcı olarak kesildi.Batın USG normaldi.Hepatit markerları normaldi.Pulmoner emboli saptanan hastanın tedavisine DMAH eklendi.KCFT değerleri normal sınırlara gelen hastaya alternatif antifibrotik tedavi olarak pirfenidon tedavisi başlandı.

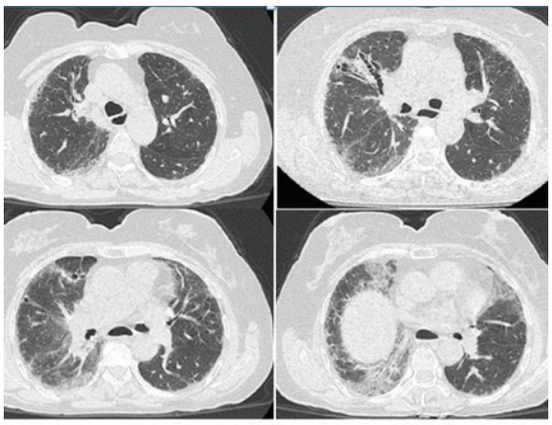

IPF TANILI HASTANIN HRCT GÖRÜNTÜSÜ

Tartışma-Sonuç: İPF tedavisinde antifibrotik ajanlar hastalığın progresyonunu yavaşlatmakta,alevlenmeleri azaltmakta ve sağ kalımı artırmaktadır.Ancak uzun dönem hasta takiplerinde hem nintedanib hem de pirfenidon kullanımına bağlı nadir de olsa ilacın kalıcı kesilmesini gerektiren advers olaylarla karşılaşılmaktadır.Nintedanib kullanımına bağlı KCFT yüksekliği genellikle tedavinin erken dönemlerinde ve hafif düzeylerde görülmekte olup çoğu olguda doz azaltımı veya geçici tedavi kesilmesi ile düzelmektedir.Ancak sunulan olguda olduğu gibi,uzun süreli nintedanib kullanımı sonrasında ortaya çıkan belirgin KCFT yükselmesi nadir olmakla birlikte klinik açıdan önemlidir.Bu olgu,antifibrotik tedavi alan İPF hastalarında,uzun yıllar boyunca ilacı kullanıyor olsa dahi yan etkiler açısından hastanın belli aralıklarla kontrole çağrılması ve karaciğer fonksiyon ve böbrek fonksiyon testlerinin düzenli olarak değerlendirilmesi gerektiğini vurgulamak için sunulmuştur.

Anahtar Kelimeler: NİNTEDANİB, KCFT YÜKSEKLİĞİ, YAN ETKİ, İDİYOPATİK PULMONER FİBROZİS, USUAL İNTERSTİTİAL PNEUMONIA

PS-145 Maligniteyi Taklit Eden Spontan Regresyon Görülen Sarkoidoz Olgusu

İzel BOZTAŞ[1], Fatma DEMİRCİ ÜÇSULAR[1]

[1]SBÜ Dr. Suat Seren Göğüs Hastalıkları Ve Cerrahisi Eğitim Ve Araştırma Hastanesi

Giriş-Amaç: Sarkoidoz,non-kazeifiye epiteloid granülomlarla karakterize,etiyolojisi bilinmeyen multisistemik inflamatuvar bir hastalıktır.En sık akciğer ve intratorasik lenf nodlarını tutmaktadır.Mediastinal ve bilateral hiler lenfadenopati ile parankimal nodüler lezyonlar şeklinde prezente olabilir.Bu radyolojik bulgular nedeniyle özellikle akciğer malignitesi ve lenfoproliferatif hastalıklarla karıştırılabilmektedir.Literatürde,sarkoidoz olgularının önemli bir kısmında klinik ve radyolojik bulguların 12–18 ay içerisinde spesifik tedavi verilmeden spontan olarak gerileyebildiği bildirilmiştir.Başlangıçta radyolojik ve metabolik görüntüleme bulguları nedeniyle akciğer malignitesi ön tanısı ile değerlendirilen,histopatolojik inceleme sonrası sarkoidoz tanısı alan ve izlem sürecinde tedavi verilmeden spontan regresyon izlenen bir olgunun sunulması amaçlanmıştır.

Olgu: 41 yaşında erkek hasta nefes darlığı şikayeti ile polikliniğimize başvurdu.Hastanın bilinen ek hastalığı ve ilaç kullanımı yoktu. Özgeçmişinde dört yaşında kist hidatik operasyonu mevcuttu.Soygeçmişinde özellik saptanmadı. Mesleki maruziyeti bulunmayan hastanın 5 paket/yıl sigara öyküsü mevcuttu.CRP,sedimantasyon,hemogram ve biyokimya olağan,romatolojik markerlar negatifti.Kanda kalsiyum:9,76mg/dl,serum ACE düzeyi:43U/L'idi.Solunum fonksiyon testinde;FVC:3.66L(%73),FEV1:3L(%73) ve FEV1/FVC:%102 olarak saptandı.PAAG'de bilateral hiler dolgunluk,toraks BT'de mediastinal ve bilateral hiler multipl lenf nodları,her iki akciğerde dağınık yerleşimli,en büyüğü 1 cm olan nodüler lezyonlar ve sağ göğüs duvarında cilt altı 7×5×4 cm boyutlu yumuşak doku lezyonu saptandı.Malignite ön tanısı ile çekilen PET/BT'de mediastinal ve hiler lenf nodlarında(SUVmax8.3) ve cilt altı lezyonda(SUVmax10.5) belirgin FDG tutulumu izlendi.EBUS ile alınan örneklerin patolojik incelemesinde:malignite bulgusu yokken granülomatöz lenfadenit bulguları görüldü.ARB negatif,m.tuberculosis PCR negatif ve kültürde üreme saptanmadı.Göğüs duvarındaki yumuşak doku lezyonundan yapılan rezeksiyon patolojisinde;nekroz izlenmeyen,epiteloid histiosit ve langhans tipi dev hücrelerinden oluşan granülom saptandı.EZN boyamasında ARB izlenmedi,malignite saptanmadı.Tüberkülin deri testi 0mm ölçüldü.Klinik,radyolojik ve histopatolojik bulgular doğrultusunda hastaya sarkoidoz tanısı kondu.Belirgin semptomu olmayan ve hayatı tehdit edici organ tutulumu görülmeyen hasta tedavisiz takibe alındı.İki yıl sonra kontrol toraks BT'de lezyonların spontan regresyon gösterdiği saptandı.

Sarkoidoz tanılı olgu

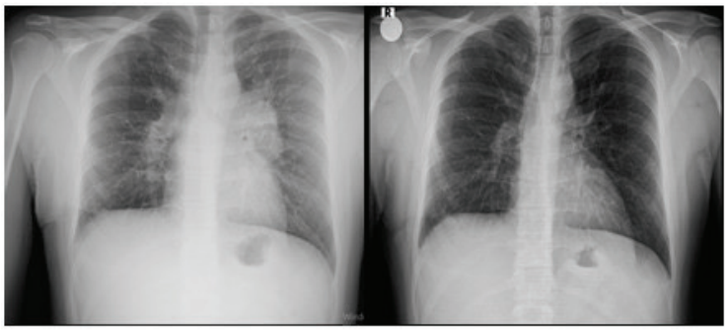

Başvuru anındaki PAAG 2 Yıl sonraki PAAG

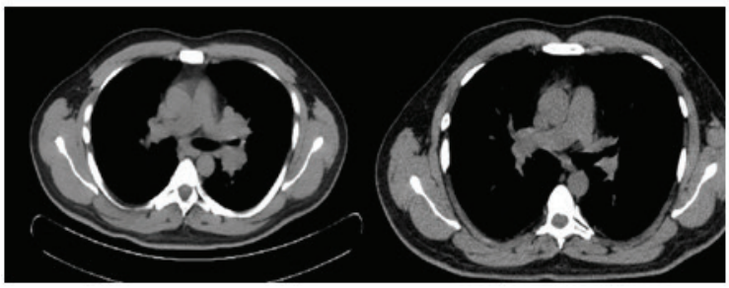

Başvuru anındaki HRCT 2 Yıl sonraki HRCT

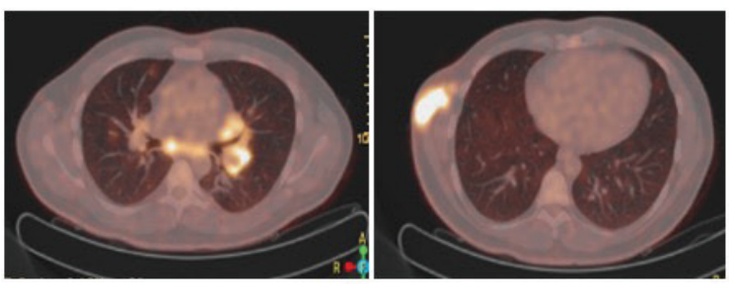

Başvuru anındaki PET –CT

Tartışma-Sonuç: Sarkoidoz,olgumuzda olduğu gibi akciğer malignitesini taklit edebilmektedir.Literatürde,sarkoidozlu hastalarda SUV değerlerinin malign lezyonlardakilere benzer düzeylere ulaşabildiği bildirilmiştir.Bu nedenle, yalnızca görüntüleme yöntemlerine dayanılarak malignite tanısı konulması yanıltıcı olabilir ve histopatolojik doğrulama tanı sürecinde kritik önem taşır.Sarkoidoz olgularının önemli bir bölümünde spontan regresyon görüldüğü için asemptomatik veya hafif semptomlu hastalarda yakın izlem uygun bir yaklaşım olarak kabul edilmektedir.Olgumuzda da tedavisiz takiplerde spontan regresyon saptanmıştır.Sarkoidozun maligniteler dahil olmak üzere birçok hastalığın ayırıcı tanısında akla getirilmesi gerektiğini,tanı konduktan sonra belirli kriterlere göre tedavisiz takibe aldığımız hastaların büyük çoğunluğunun spontan regresyon gösterdiğini vurgulamak için olgumuzu sunmayı uygun gördük.

Anahtar Kelimeler: Sarkoidoz, spontan regresyon, tedavisiz izlem.

PS-146 Albinizmden Akciğer Fibrozisine: Hermansky–Pudlak Sendromuna Bağlı İnterstisyel Akciğer Hastalığı

Niyazi Çağkan Demirci[1], Sibel Günay[1], Habibe Hezer[1], Ayşegül Karalezli[1]

[1]Ankara Bilkent Şehir Hastanesi, Göğüs Hastalıkları Kliniği, Ankara

Giriş-Amaç: Hermansky–Pudlak sendromu (HPS), otozomal resesif geçişli; albinizm, trombosit fonksiyon bozukluğu ve bazılarında progresif interstisyel akciğer hastalığı ile karakterize nadir bir multisistemik hastalıktır. Akciğer tutulumu genellikle orta–ileri yaşlarda ortaya çıkar ve hastalığın prognozunu belirleyen temel faktördür. Radyolojik olarak interstisyel akciğer hastalığı ve fenotipik bulguların eşlik etmesi ile şüphelenilen ve genetik olarak kesin tanısı konulan HPS tanılı hasta literatür eşliğinde sunulacaktır.

Olgu: Kliniğimize 55 yaşında erkek hasta progresif dispne ve kuru öksürük şikâyetleri ile başvurdu. Özgeçmişinde, tekrarlayan üst gastrointestinal sistem kanaması, görme bozukluğu dışında bilinen kronik veya ailesel hastalık öyküsü yoktu. Sigara kullanımı bulunmuyordu. Fizik muayenede albinizm ile uyumlu fenotipik özellikler ve nistagmus mevcuttu ve akciğer oskültasyonunda bazallerde raller saptandı (Resim 1A). Akciğer grafisinde bilateral bazallerde retiküler dansite artışı izlendi.Yüksek çözünürlüklü toraks bilgisayarlı tomografide her iki akciğerde bazallere doğru belirginleşen subplevral interlobüler septal kalınlaşmalar ve retiküler dansiteler saptandı (Resim 1B-C). Görünüm öncelikle olağan interstisyel pnömoni (UIP) paterni ile uyumlu olmakla birlikte nonspesifik interstisyel pnömoni (NSIP) paterni özellikleri de göstermekteydi.Solunum fonksiyon testlerinde FEV1 %96, FVC %91, FEV1/FVC %86 ile normal sınırlarda değerler izlenirken, DLCOc %58 ile belirgin olarak azalmıştı. DLCO/VA oranı %85 olarak saptandı. Fiberoptik bronkoskopi sırasında alınan bronkoalveoler lavajda alveolar makrofajlar %55, eozinofiller %4.19 ve nötrofiller %1.85 oranında bulundu. Bağ dokusu hastalıklarına yönelik serolojik testler negatifti. Genetik analizde HPS-1 ile uyumlu homozigot otozomal resesif mutasyon saptandı. Multidisipliner konseyde trombosit fonksiyon bozukluğu ve cilt bulguları nedeniyle antifibrotik tedavilerin uygun olmadığına karar verilerek hasta yakın takibe alındı.

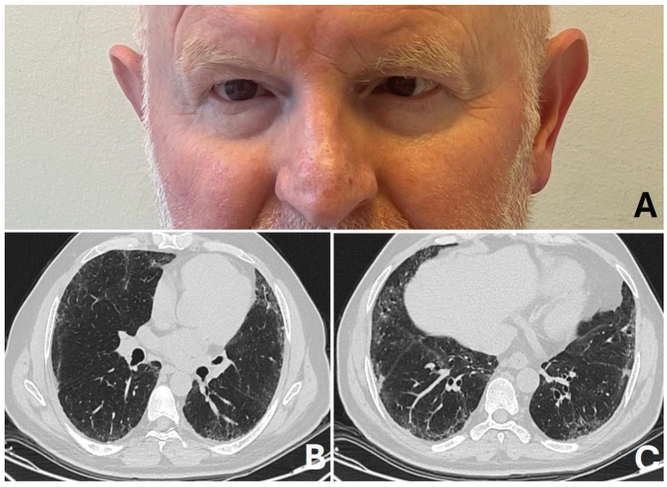

Resim 1. Hastanın albinizm ile uyumlu fenotipik görünümü ve Yüksek Çözünürlüklü Toraks Bilgisayarlı Tomografisinde bazallerde belirgin interstisyel akciğer hastalıkları bulgusu.

Tartışma-Sonuç: Normal spirometrik parametrelere rağmen izole DLCO düşüklüğü ve radyolojik olarak UIP–NSIP overlap paterni ile seyreden interstisyel akciğer hastalığı, Hermansky–Pudlak sendromunun erken ve sıklıkla gözden kaçan bir bulgusu olabilir. Albinizm ve göz patolojileri, trombosit fonksiyon bozukluğu eşlik eden olgularda genetik tanının geciktirilmesi, geri dönüşsüz pulmoner fibrozisin tanınmasını ve prognoza etki edebilecek kritik kararların ertelenmesine yol açabilir.

Anahtar Kelimeler: İnterstisyel akciğer hastalığı, NSIP, Hermansky Pudlak, Albinizm

PS-147 Refrakter Pulmoner Sarkoidozda İnfliximab Tedavisi

İbrahim Ortaç[1], Fatma Demirci Üçsular[1]

[1]S.B.Ü Dr. Suat Seren Göğüs Hastalıkları ve Cerrahisi Eğitim Araştırma Hastanesi

Giriş-Amaç: Sarkoidoz, etiyolojisi tam olarak bilinmeyen, multisistemik granülomatöz bir hastalık olup olguların çoğunda spontan remisyon veya kortikosteroid tedavisine yanıt izlenir. Hastaların yaklaşık %10–20'si progresyon gösterebilir. Refrakter sarkoidoz; kortikosteroid tedavisine ve/veya en az bir ikinci basamak immünsupresif ajana rağmen hastalık aktivitesinin devam etmesi veya progresyon göstermesi olarak tanımlanmaktadır. TNF-alfa inhibitörleri (infliximab), refrakter sarkoidozda üçüncü basamak tedavi seçeneği olarak kullanılmaktadır. Bu sunumda, konvansiyonel tedavilere yanıt vermeyen refrakter sarkoidoz tanılı olguda infliksimab'ın klinik, radyolojik fonksiyonel sonuçlarının sunulması amaçlanmıştır.

Olgu: 61 yaşında kadın hasta, efor dispnesi, yorgunluk yakınmalarıyla başvurdu. Özgeçmişinde hipertansiyon, astım mevcuttu. Sigara kullanımı, çevresel maruziyeti yoktu. Vital bulguları stabil, oskültasyonla solunum sesleri olağandı. Posteroanterior göğüs grafisinde bilateral hiler dolgunluk saptandı. Yüksek rezolüsyonlu Bilgisayarlı Tomografi'de (YRBT) bilateral hiler ve mediastinal lenfadenopati (LAP) ile parankimal nodüller izlendi. Üç yıl önce yapılan transbronşiyal ince iğne aspirasyon biyopsisinde dev hücreler içeren granülomatöz enflamasyon ve EBUS eşliğinde mediastinal lenf nodu biyopsisinde granülomatöz lenfadenit saptanmış. tedavisiz izlenmiş. Semptomlarda kötüleşmeyle başvuran hastanın yeni YRBT'sinde radyolojik progresyon, aksiller, intaabdominal ve inguninal LAP'ları olduğu görüldü. İnguinal LAP'lardan eksizyonel biyopsi yapıldı. Granülomatöz lenfadenitle uyumlu bulundu. DLCO (%32) FVC (%61) ölçüldü. Klinik, radyolojik progresyonla birlikte fonksiyonel düşüş saptanan hasta Evre 2 sarkoidoz olarak kabul edilerek metilprednizolon tedavisi başlandı. Dokuz ay kortikosteroid tedavisi verildi. Tedavinin kesilmesinden bir yıl sonra klinik ve radyolojik progresyon gelişmesi üzerine kortikosteroid ve metotreksat kombinasyonu başlandı. Bir yıllık kombine tedavi sonrası steroid kesilerek metotreksat ile tedaviye devam edildi. İzlemde solunum yetmezliği gelişmesi üzerine uzun süreli oksijen tedavisi başlandı. Metotreksat kesilip üçüncü basamak immunsupresif tedavi olarak infliksimab ve tekrar kortikosterod başlandı. İnfliximab sonrası DLCO (%41) FVC (%67)olarak görüldü. Anlamlı klinik yanıt alındı.

Tartışma-Sonuç: Uzun dönem kortikosteroid tedavisi verdiğimiz, metotreksat'a yanıtsızlık saptadığımız hasta tedaviye refrakter olarak değerlendirilmiştir. Sarkoidoz patogenezinde TNF-alfa'nın granülom oluşumunda temel rol oynaması, TNF-alfa inhibitörlerini özellikle tedaviye refrakter sarkoidozda üçüncü basamak tedavi seçeneği haline getirmiştir. İnfliksimab'ın, refrakter pulmoner sarkoidozda klinik semptomlar, solunum fonksiyonları ve radyolojik bulgular üzerinde olumlu etkiler sağlayabildiği daha önceki çalışmalarda gösterilmiştir. Ancak bu tedaviye ilişkin kanıtlar çoğunlukla vaka serileri ve sınırlı sayıda randomize çalışmaya dayanmaktadır. Sonuç olarak, konvansiyonel immunsupresif tedavilere yanıt vermeyen refrakter sarkoidoz olgularında infliksimab, klinik iyileşme sağlaması ve hastalık progresyonunu sınırlaması açısından etkili bir tedavi seçeneği olabilir.

İnfliximab ile Tedavi Öncesi YRBT Görüntüleri

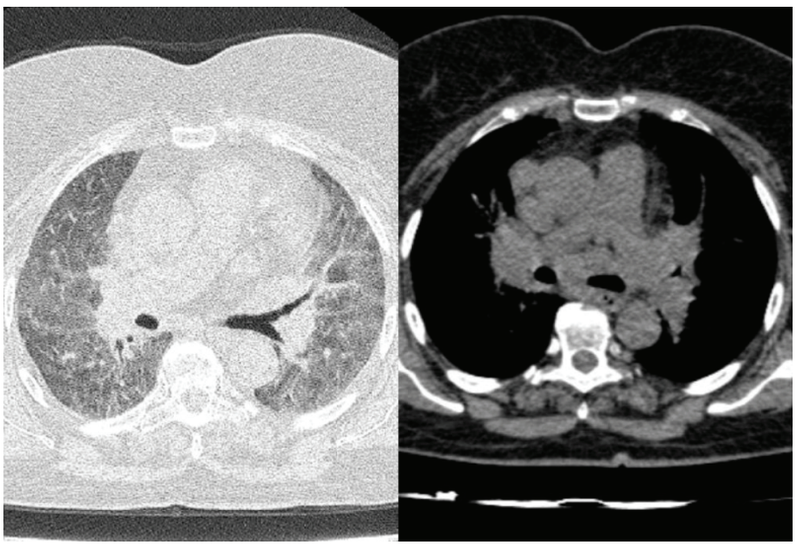

İnfliximab ile Tedavi Sonrası YRBT Görüntüleri

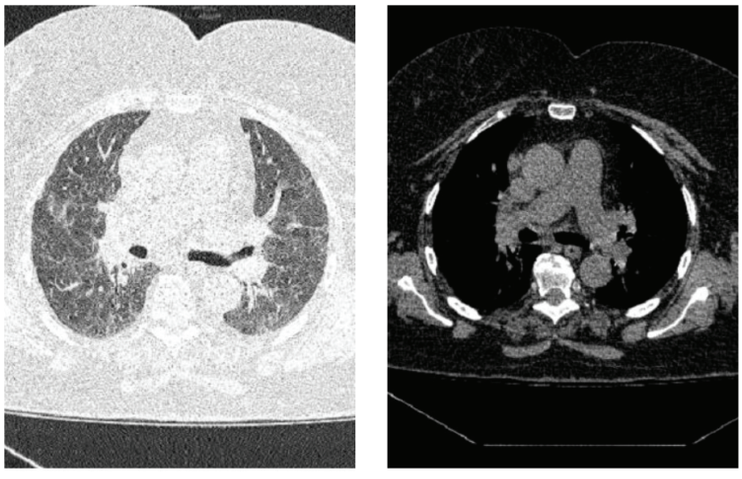

Anahtar Kelimeler: Refrakter sarkoidoz, İnfliksimab, Metotreksat

PS-148 Histopatolojik Tanı Alan Kronik Pulmoner Berilyozis Olgusu

Merve BAYRAK[1], Zehra Dilek KANMAZ[1]

[1]S.B.Ü Yedikule Göğüs Hastalık ve Göğüs Cerrahisi E.A.H

Giriş-Amaç: Berilyum fiziko-kimyasal özellikleri ile yüksek teknoloji endüstrileri için hayati öneme sahiptir. Berilyumun inhalasyonu bazı bireylerde özgül bir duyarlanma gelişmesine ve bunların bir kısmında kronik pulmoner berilyoz olarak adlandırılan pulmoner granülomatoza yol açar. Olgumuz senelerce hemoptizi nedeniyle tetkik edilen sekel tüberküloz, bronşektazi, pnömokonyoz, vaskülit ve en son malignite ön tanısı ile tetkik edilerek histopatolojik olarak kronik berilyozis ile uyumlu sonuçlanmıştır.

Olgu: 72 yaşında kadın hasta hemoptizi ile başvurdu. 20 paket yıl sigara öyküsü mevcut. Televizyon fabrikasında işçi olarak çalışmış. Bilinen diyabetes mellitus, kronik obstrüktif akciğer hastalığı, sekel tüberküloz tanıları mevcut. 15 senedir hemoptizi nedenli hastane başvuruları var. 11 sene önce pnömokonyoz şüphesi ile açık akciğer biyopsisi yapılmış ancak histopatolojik tanı negatif sonuçlanmış. Toraks bilgisayarlı tomografide (BT) bronşektazileri de olan hasta fiberoptik bronkoskopi yapılmasını kabul etmemiş. Takiplerinde sol alt lobta periferde yeni gelişen kitle izlenmesi üzerine pet-bt çekilmiş. Takibinde sol akciğer alt lob anterobazal- lateral bazal segment seviyesinde önceki çalışmada plevral tabanlı 6 mm genişliğinde (güncel boyut 27 mm), önceki çalışmada kaydadeğer FDG tutulumu izlenmeyen güncel çalışmada anatomik ve metabolik progresyon gösteren lezyonda orta düzeyde FDG tutulumu izlenmiştir (SUV max:4.8). Öncelikle malign prosesler lehine değerlendirilmiştir. Malignite ön tanısı ile trans torasik iğne aspirasyonu ve tru cut yapılan hastaya histopatolojik tanı konulamaması üzerine VATS yapılmıştır. Wedge rezeksiyon ile alınan patolojik materyalin histopatolojik tanısı Kronik Berilyozis ile uyumlu sonuçlandı.

Kronik Berilyozis Kitle Görünümü

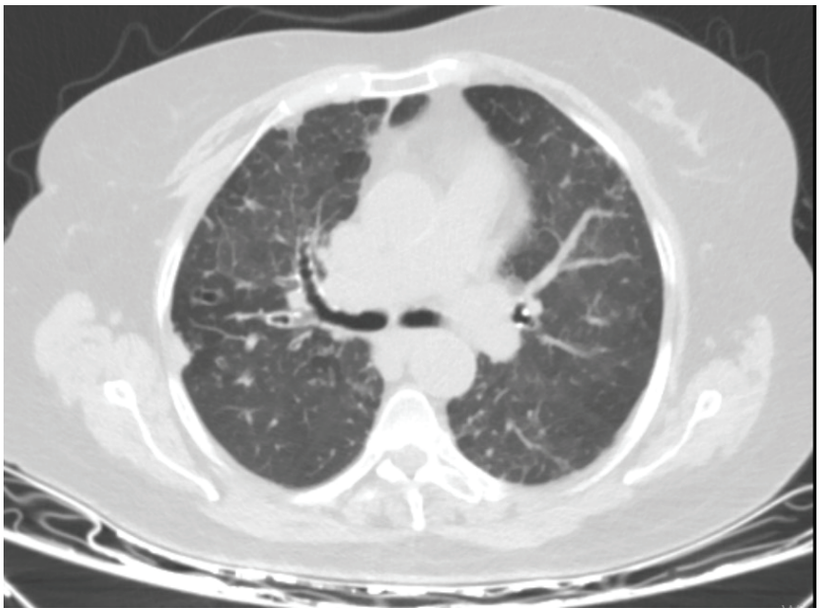

Kronik Berilyozis sol alt lob plevral tabanlı kitle görünümü

Kronik Berilyozis interstisyel patern görünümü

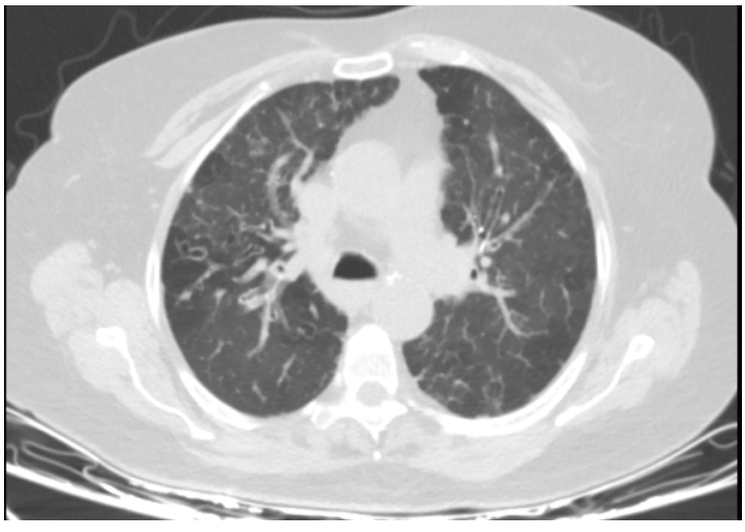

Kronik Berilyozis üst loblarda buzlucam görünümü, retikülasyonlar ve traksiyon bronşektazileri

Tartışma-Sonuç: Berilyumun kimyasal bileşiminin, çözünürlüğünün ve farklı türlerinin Kronik Pulmoner Berilyozis riski üzerindeki özgül etkileri yeterince anlaşılmamıştır. Küçük çaplı, çözünmeyen patiküller muhtemelen daha yüksek riskle ilişkilidir. Çok sayıda çalışma Kronik Pulmoner Berilyozis riskinde genetik yatkınlığın rolünü ortaya koymuştur. Kronik Pulmoner Berilyozis, sarkoidoz gibi bazı idiyopatik pulmoner granülomatozların patolojisinin anlaşılması için modeldir.

Anahtar Kelimeler: berilyozis, hemoptizi, granülomatöz akciğer hastalıkları

PS-149 Deskuamatif İnterstisyel Pnömoni Olgusu

Dilara Dikicigil[1], Fatma Demirci Üçsular[1]

[1]S.B.Ü. Suat Seren Göğüs Hastalıkları Ve Cerrahisi EAH

Giriş-Amaç: Deskuamatif interstisyel pnömoni (DİP), nadir görülen bir idiyopatik interstisyel pnömoni tipidir. Çoğunlukla sigara kullanma öyküsü olan 30-40 yaş erkekleri etkiler. Kronik ilerleyici nefes darlığı ve öksürük ile belirti vermektedir. DİP tanısı alan olgu nadir görülmesi nedeniyle ve ayırıcı tanıya gidilmesi konusunda dikkat çekmek amacıyla sunuldu.

Olgu: 37 yaş erkek hasta. Efor dispnesiyle tarafımıza başvurdu. Bilinen ek hastalığı ve düzenli ilaç kullanım öyküsü olmayan, inşaatta çalışan hasta. 20 paket yıl aktif sigara kullanıyordu. Hastanın fizik muayenesinde vital bulguları olağandı. Solunum sesleri normaldi. Hemogram ve biyokimyasında patoloji görülmedi. Romatolojik markerlar negatifti, romatolojik hastalık saptanmadı. Solunum fonkiyon testinde (SFT) FVC: %99, FEV: %96, FEV1/FVC:%79, DLCOc (Hb-corr): %95 olarak görüldü. Hastanın toraks bilgisayarlı tomografisinde(BT) subplevral alanda retiküler dansite artımları, interseptal belirginleşme, bazal alanlarda yer yer buzlu cam görünümü ve amfitamatöz değişiklikler mevcuttu. Bronko alveolar lavajda(BAL); %8 eozinofil lökosit, %5 PMN lökosit, %9 lenfosit, %78 alveoler makrofaj izlendi. Transbronşiyal biyopsi nondiagnostik olarak değerlendirildi. Bronş aspirasyonu ve BAL kültüründe üreme saptanmadı. Sigarayı bırakma önerisiyle beraber hasta 3 aylık periyotlarla BT kontrolüne çağırıldı. Kontrollerde görüntülemede belirgin bir değişiklik izlenmedi. 7 ay sonra nefes darlığında artış şikayetiyle gelen hastanın sigarayı bırakmadığı öğrenildi. Klinik progresyon nedeniyle hastaya kriyobiyopsi yapıldı. Patolojik bakıda; pigmente makrofajlar diffüz interstisyel fibrozis septal alanlarda kollojen ve lenfoid folliküller görüldü. "Deskuamatif interstisyel pnömoni (DİP) ile uyumlu" şeklinde raporlandı. Hasta konseyde DİP olarak değerlendirildi. Tekrarlanan SFT'de FVC : %94, DLCO: %72 görüldü. Semptomatik olmasının yanı sıra FVC ve DLCOc (Hb-corr)'da azalma görüldüğü için hastaya sistemik kortikosteroid tedavisi başlandı. Tedavinin birinci ayında olan hastanın semptomlarında kısmen iyileşme görüldü. Sigarayı bırakan hastanın takip ve tedavisi devam etmektedir.

Tanı Anındaki Toraks BT Görüntüleri

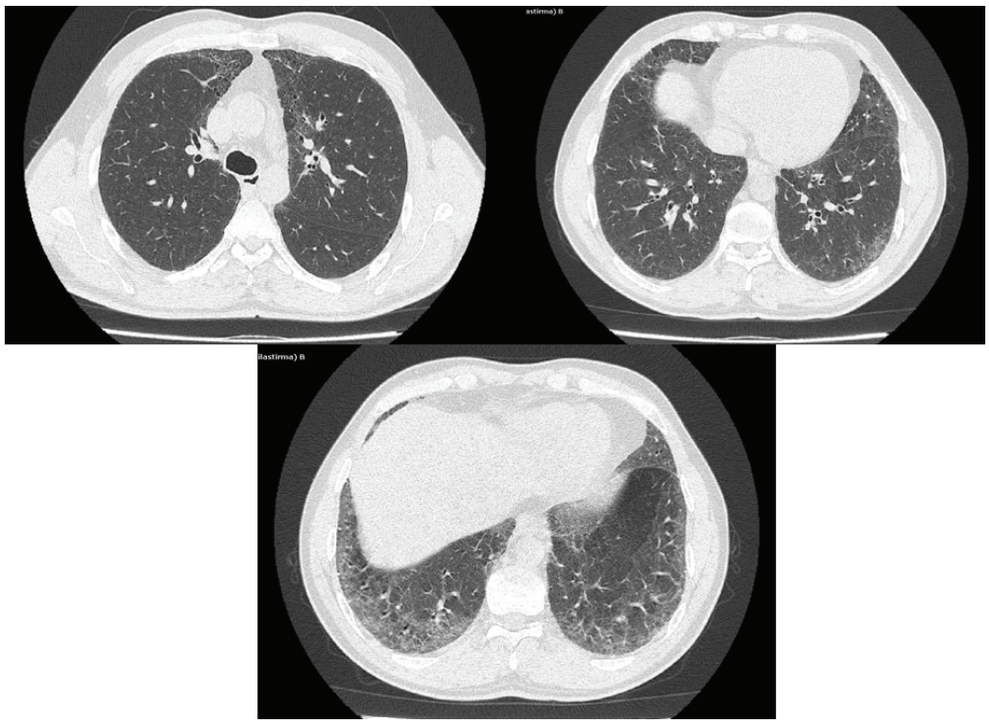

Tanı Anında Akciğer Grafisi

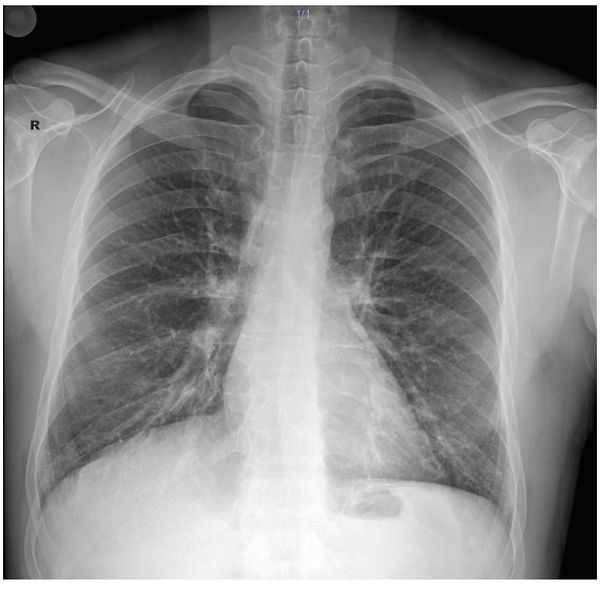

Tartışma-Sonuç: Deskuamatif interstisyel pnömoni, esas olarak sigara içenlerde görülen, ilerleyici nefes darlığıyla seyreden bir interstisyel akciğer hastalığıdır. Tedavinin temelini sigaranın bıraktırılması ve kortikosteroidler oluşturmaktadır.

Anahtar Kelimeler: Deskuamatif İnterstisyel Pnömoni, İdiyopatik İnterstisyel Pnömoni, Sigara

PS-151 Lupus Pernio Tanılı Sarkoidozda Multisistem Tutulum:Bir Olgu Serisi

Vahide Özdemir[1], Ayça Sonay Kara[1], Esra Açıkel[1], İrem Aras[1], Özlem Özdemir Kumbasar[1]

[1]Ankara Üniversitesi Tıp Fakültesi Göğüs Hastalıkları Anabilim Dalı

Giriş-Amaç: Lupus pernio, sarkoidozun nadir ancak kronik seyirli ve sıklıkla sistemik tutulum ile ilişkili bir kutanöz fenotipidir.Üst solunum yolları, akciğer, göz ve santral sinir sistemi tutulumu ile birlikteliği nedeniyle hastalığın daha ağır ve tedaviye dirençli formlarını temsil edebilir.Literatürde lupus pernio varlığının kronik hastalık seyri ve ileri basamak immünsüpresif tedavi gereksinimi ile ilişkili olduğu bildirilmektedir.Bu nedenle lupus pernio tanılı hastaların sistemik tutulum açısından dikkatle değerlendirilmesi klinik açıdan önemlidir.Bu çalışmada, kliniğimizde izlenen lupus pernio tanılı sarkoidoz olgularının klinik, radyolojik ve sistemik özelliklerini değerlendirmek ve fenotip çeşitliliğine dikkat çekmek amaçlanmıştır.

Olgu: Kliniğimizde izlenen lupus pernio tanılı sarkoidoz hastalarının yaşları 40–61 arasında değişmekte olup, dördü kadın ve ikisi erkekti.Tüm hastalarda tanı, klinik bulgular ve histopatolojik olarak granülomatöz inflamasyon ile desteklenmişti.Cilt tutulumu en sık burun ve yanak bölgesinde izlenirken, bazı hastalarda kulak memesi ve göğüs ön duvarında başlangıç lezyonları mevcuttu.Bazı olgularda cilt lezyonları erken dönemde aktif seyretmiş, uzun dönem izlemde persistan ancak stabil hale gelmişti.Tüm hastalarda akciğer tutulumu mevcuttu.Bir hastada toraks BT'de mediastinal ve bilateral hiler lenfadenopatiler ile birlikte perilenfatik dağılımlı mikronodüller, interlobüler septal kalınlaşmalar izlendi.İlki hastada üst lob ağırlıklı fibrotik parankimal değişiklikler ve traksiyon bronşiektazileri saptanırken üç hastada ise yalnızca mediastinal ve hiler lenfadenopatiler izlenmiş olup akciğer parankimi korunmuştu.Bir hastada sarkoidoz ile ilişkili olabileceği düşünülen asemptomatik kemik kisti saptandı.Sistemik değerlendirmede iki hastada göz, iki hastada nörolojik tutulum(epileptik nöbetler ve/veya hipofiz tutulumu) mevcuttu.Bir olguda nazal polipozis ve nazal kemik destrüksiyonu ile seyreden üst solunum yolu tutulumu ön plandaydı.Nörolojik tutulum izlenen bir hastada nörosarkoidoz tanısı doku biyopsisi ile doğrulanmıştı.Tedavide bazı hastalarda ilk basamakta hidroksiklorokin kullanılmış, yetersiz yanıt veya yan etki nedeniyle sistemik steroid ve metotreksat tedavilerine geçilmiştir.Tüm hastalara sistemik steroid uygulanmış, dört hastada metotreksat eklenmiştir.Bir hastada steroid ve metotreksat tedavisine rağmen cilt lezyonlarının progresyonu üzerine infliksimab başlanmış olup, klinik yanıt henüz değerlendirilememiştir.Bir diğer hastada ise infliksimab ile belirgin klinik yanıt elde edilmiştir.

Lupus Pernio

Lupus Pernio-kemik kisti

Lupus Perniolu Olgularda Klinik/Radyolojik Özellikler ve Uygulanan Tedaviler

Hasta	Yaş/Cinsiyet	Lupus Pernio Lokalizasyonu	Akciğer Tutulumu	Diğer Sistem Tutulumu	Toraks Bt Bulguları	Uygulanan Tedavi
H1	54/K	Burun, alın,yanak	Var	Göz	Lenfodenopati, perilenfatik nodüller	Steroid + Metotreksat+ İnfliximab
H2	40/E	Burun, kaş,göz kapağı	Var	Göz,Nöroendokrin	Lenfodenopati, fibroatelektazi	Steroid + Metotreksat+ İnfliximab
H3	56/K	Alın, burun	Var	Yok	Fibrotik değişiklikler, traksiyon bronşiektazisi	Steroid
H4	61/E	Kulak memesi, burun, yanak	Var	Yok	Lenfodenopati	Hidroksiklorokin + Steroid
H5	50/K	Burun,yanak	Var	Nörolojik	Kronik parankimal tutulum	Steroid + Hidroksiklorokin+ Antiepileptik
H6	49/K	Burun,yanak	Var	Üst Solunum Yolu	Lenfodenopati	Steroid+Metotreksat

Tartışma-Sonuç: Lupus pernio, sarkoidozun heterojen ve sıklıkla multisistem tutulumla seyreden fenotipini temsil etmektedir. Olgularımız, lupus pernio varlığının yalnızca kutanöz bir bulgu olmayıp üst solunum yolları, akciğer, kemik ve nörolojik sistem tutulumları ile birlikte değerlendirildiğinde klinik yönetimi belirgin şekilde etkilediğini göstermektedir.Bu nedenle lupus pernio tanılı hastalarda kapsamlı sistemik değerlendirme ve uzun dönem izlem büyük önem taşımaktadır.

Anahtar Kelimeler: Lupus Pernio, Sarkoidoz, Multisistem Tutulum, Kütanöz Sarkoidoz, İmmünsüpresif Tedavi

PS-152 Malignite Öyküsü Olan Hastada Metastazı Taklit Eden Mediastinal Granülomatöz Lenfadenit

İrem Gül Yalçin[1], Neslihan Özçelik[1], Ömer Faruk Gagir[1], Oğuzhan Kesen[2]

[1]Recep Tayyip Erdoğan Üniversitesi, Göğüs Hastalıkları Anabilim Dalı, Rize
[2]Recep Tayyip Erdoğan Üniversitesi, Tıbbi Onkoloji Anabilim Dalı, Rize

Giriş-Amaç: Geçirilmiş malignite öyküsü olan hastalarda izlem sırasında saptanan mediastinal lenfadenopatiler öncelikle nüks veya metastaz açısından değerlendirilmekte ve bu durum klinik yaklaşımı doğrudan etkilemektedir. Ancak granülamatöz hastalıklar başta olmak üzere benign nedenler de benzer radyoljik bulgularla prezente olabilir. Bu nedenle histopatolojik doğrulama ve ayırıcı tanılara gidilmesi büyük önem taşımaktadır. Bu olgu sunumunun amacı, endometrium kanseri öyküsü bulunan bir hastada izlem sırasında saptanan mediastinal lenfadenopatilerin, metastazı taklit eden granülomatöz lenfadenit ile ilişkisini ortaya koyarak ayırıcı tanıda histopatolojik değerlendirmenin önemini vurgulamaktır.

Olgu: 65 Yaş, kadın, sigara öyküsü olmayan, endometrium kanseri nedenli total abdominal histerektomi ve bilateral salpingo –ooforektomi öyküsü olan hasta. Kür sağlanmış olup aktif tedavi almayan hasta takip amaçlı onkoloji polikliniğine başvuruyor. Yaklaşık 3 haftadır olan sağ üst kadran ağrısı şikayeti üzerine Abdominal ve Toraks-BT çekimi yapılarak radyoloji yorumu alınıyor. Radyoloji yorumunda Toraks-BT'de sol alt servikal zincirde, sağ paratrakeal, subkarinal ve hiler bölgede takipte boyut artışı gösteren metastaz açısından şüpheli lenfadenopatiler izlendiği belirtiliyor(Resim 1). Hastanın aynı gün çalışılan laboratuvar tetkiklerinde CEA:0.60, CA-125:16.8 olarak sonuçlanmış. Hastaya PET-BT çalışılmış. PET-BT raporunda: Bilateral üst paratrakeal, sağ alt paratrakeal, paraaortik, bilateral hiler ve subkarinal lenf nodlarında artmış F-18 FDG tutulumu (SUVmax: 11.5) izlendiği belirtilmiş(Resim 2-3). Hasta EBUS? açısından multidisipliner toraks konseyine sunuldu. Konseyde EBUS kararının alınması üzerine 4R, 10R ve 7 numaralı lenf nodundan TBİAB alındı(Resim 4). Biyopsi patoloji raporunda morfolojik bulguların kronik granülomatöz lenfadenit ile uyumlu olduğu belirtilerek ön planda granülom yapılarında nekroz görülmemesi nedeniyle "Sarkoidoz" düşünülmüş. Hastanın granülomatöz hastalıklar ayırıcı tanısı için ileri tetkiklerine başlandı. Ön planda sarkoidoz düşünülen ancak henüz ileri tetkik aşamasında olan ve aktif solunumsal yakınması olmayan hastaya tedavisiz yakın takip planlanarak Romatoloji kliniğine ayırıcı tanı amaçlı yönlendirildi.

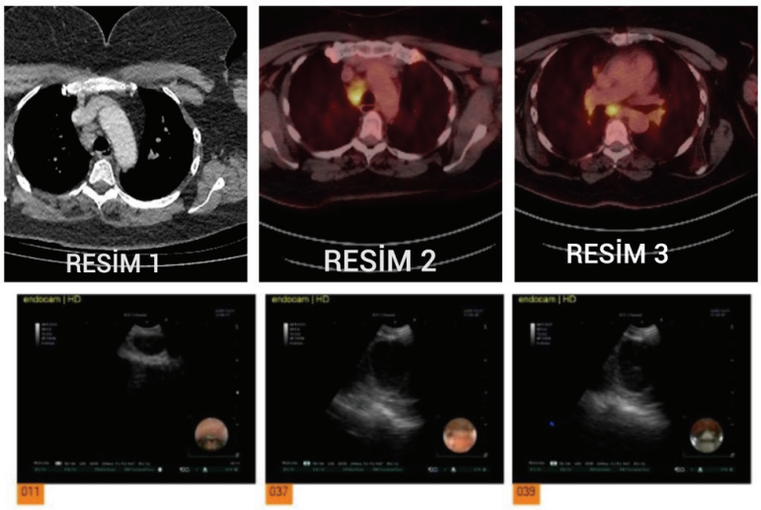

ANESTEZİ EKİBİNCE PREMEDİKASYON YAPILDI.
OROFARENGEAL YOLLA GİRİLDİ. LARENKS VE VOKAL KORDLAR DOĞAL İZLENDİ.
TRAKEA VE ANA KARİNA DOĞALDI. USG MODUNA GEÇİLDİ.

TÜM MEDİASTİNAL LENF NODLARI TARANDI

7 NUMARALI LENF NODU 12MM ÖLÇÜLDÜ, 4 KEZ BİYOPSİ ALINDI, İĞNE BİYOPSİ YAPILDI.
SAĞ BRONŞİAL SİSTEMDE, 10 NUMARALI LENF NODU 8MM ÖKÇÜLDÜ, 2 KEZ BİYOPSİ ALINDI.
4R NUMARALI LENF NODU, 16MM ÖLÇÜLDÜ, 3 KEZ BİYOPSİ ALINDI.
DİĞER LENF NODLARI MİLİMETRİK BOYUTLARDAYDI ÖRNEKLENMEDİ.

KANAMA KONTROLÜ SAĞLANARAK İŞLEME KOMPLİKASYONSUZ ŞEKİLDE SON VERİLDİ.

RESİM 4

Tartışma-Sonuç: Malignite öyküsü olan hastalarda yeni gelişen veya boyut artışı gösteren lenfadenopatiler, klinik pratikte çoğunlukla nüks veya metastaz olarak yorumlanmaktadır. Özellikle mediastinal lenf nodlarının tutulumu, akciğer metastazı veya sekonder primer malignite şüphesini gündeme getirmektedir. Ancak sarkodioz ve diğer granülamatöz hastalıklar lenfadenopati yaparak maligniteyi taklit eden radyolojik bulgularla seyredebileceğinden dolayı mutlaka ayırıcı tanıda düşünülmelidir.

Anahtar Kelimeler: Endometrium Kanseri, Mediastinal Lenfadenopati, Granülomatöz Lenfadenit, Metastaz, Sarkodioz

PS-153 Fırsatçı Enfeksiyon mu? Malignite mi? Kontrolsüz Diyabetik Olguda Pulmoner Langerhans Hücreli Histiyositozis

Gülgün Çerçi[1], Koray Aydoğdu[3], Ünsal Han[4], Ersin Günay[2]

[1]Çankırı Devlet Hastanesi, Göğüs Hastalıkları Ana Bilim Dalı, Çankırı
[2]Etlik Şehir Hastanesi, Göğüs Hastalıkları Ana Bilim Dalı, Ankara
[3]Etlik Şehir Hastanesi, Göğüs Cerrahisi Ana Bilim Dalı, Ankara
[4]Etlik Şehir Hastanesi, Patoloji Ana Bilim Dalı, Ankara

Giriş-Amaç: Pulmoner langerhans hücreli histiositozis (PLHH), langerhans hücreli histiositozisin alt grubu olup akciğerlerde langerhans hücre infiltrasyonunun görüldüğü nedeni bilinmeyen bir interstisiyel akciğer hastalığıdır. Olgumuz, klinik prezentasyonu akciğerin nadir enfeksiyonları ve maligniteyle karışabilecek şekildeyken ayırıcı tanıda PLHH'nin de akılda tutulması gerektiğini gösterdiği için sunulmuştur.

Olgu: Sigara içme anamnezi olan (25 paket/yıl) 52 yaşındaki erkek hasta 2 aydır olan nefes darlığı, öksürük ve 15 kilo kaybı şikayetleriyle polikliniğimize başvurdu. Bilinen 4 yıl önce koroner arter bypass grefti (CABG) operasyonu öyküsü ve kontrolsüz diyabetes mellitus hastalığı mevcuttu. HbA1c %15,6, kan şekeri 423 mg/dl, sedim 4 mm/h, CRP 17,5 mg/L, beyaz küre 10 bin mcL idi. Toraks BT'de her iki akciğer parankiminde çapları birkaç mm ile 15 mm arasında değişen, kostofrenik sulkusların kısmen korunduğu, simetrik yerleşimli çok sayıda bazılarında mikrokavitasyonların tabloya eşlik ettiği nodüller ve kistler, sol alt lobta CABG'ye sekonder oluşmuş round atelektazi mevcuttu. Balgam ARB ve balgam kültüründe üreme olmadı. Bronkoskopiyle alınan örneklerde patojen üremesi olmadı ve malignite negatif geldi. Kesin tanı koymak amacıyla yapılan video destekli torakoskopik cerrahi (VATS) biyopsisi sonucu CD1a, langerin, S100 ile langerhans hücreleri pozitif boyanmış "Langerhans hücreli histiyositozis" olarak raporlandı. Hastaya sigarayı bırakması önerisinde bulunuldu.

Toraks BT

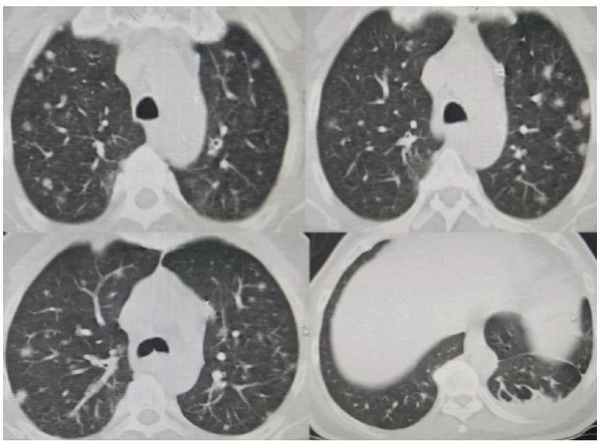

Kostofrenik sulkusların korunduğu üst ve orta zonlarda solid, yer yer kavitasyonlu nodüller, sol alt lobta round atelektazi

Tartışma-Sonuç: PLHH, akciğerlerde langerhans hücre infiltrasyonunun görüldüğü nadir bir interstisyel akciğer hastalığıdır.Erken dönemde radyolojik olarak nodüller görülürken, ileri dönemlerde fibrozis ve kistler gözlenir. Klinik spektrumu asemptomatik, non-prodüktif öksürük, nefes darlığından spontan pnömotoraksa kadar geniş olup olguların % 90'ından fazlası sigara içicisidir.Semptomları sistemik olan ve kistik akciğer nodülleri bulunan olgular için mikobakteri infeksiyonunu, mikotik infeksiyonları, sarkoidozu, Wegener granülomatozisini, kaviteli akciğer metastazlarını, bronşiyoalveolar karsinomu, septik emboliyi, kaviteli P. jiroveci pnömonisiniiçeren uzun bir ayırıcı tanı listesi bulunmaktadır. Olgumuzda olduğu gibi kontrolsüz diyabetes mellitus gibi immünsupresyon öyküsü, hızlı kilo kaybı gibi B semptomlarıyla fırsatçı enfeksiyonlar ve malignite açısından ileri tetkik yapılırken tanıyla uygun radyolojik görüntülemesi olan hastalarda PLHH ayırıcı tanıda akılda bulundurulmalıdır.

Anahtar Kelimeler: Septik emboli, Malignite, Fungal akciğer enfeksiyonu

PS-154 Pulmoner Alveoler Proteinozis (PAP) : Farklı Klinik Seyirlerde Nadir Bir Hastalık

Eda Karaman[1], Zehra Dilek Kanmaz[1], Esin Yentürk[1], Selma Altun[1]

[1]Yedikule Göğüs Hastalıkları ve Göğüs Cerrahisi Eğitim ve Araştırma Hastanesi

Giriş-Amaç: Pulmoner Alveolar Proteinozis (PAP), alveollerde, alveolar makrofajlarda ve distal hava yollarında lipoprotein birikimi ile karakterize etiyolojisi bilinmeyen nadir görülen bir akciğer hastalığıdır. Alveollerde gaz değişiminin engellenmesi nedeniyle en sık rastlanan semptomlar nefes darlığı ve kuru öksürüktür. Hastalığın klinik seyri değişken olup hızlı ve progresif seyrederek ciddi hipoksemiye yol açabilir. Ancak bazı olgular uzun yıllar stabil seyredebilir. Bu çalışmada PAP tanısı konulan iki olguyu nadir görülmesi nedeniyle sunmayı amaçladık.

Olgu: Olgu 1: 64 yaşında kadın hasta 2024 Aralık ayında nefes darlığı şikâyeti ile başvurdu. Toraks BT görünütlemede bilateral yaygın dağılım gösteren buzlu cam tarzında geniş yamasal infiltrasyonlar ve septal kalınlaşmalar olup evde uzun yıllar kuş besleme öyküsü nedeniyle ön tanıda Hipersensitivite Pnömonisi düşünüldü. Hastaya düşük doz steroid tablet tedavisi başlandı. Bronkoskopi yapıldı. Sağ akciğer orta lobdan bronkoalveoler lavaj (BAL) alındı. BAL bulguları Alveolar Proteinozis ile uyumlu değerlendirildi. Sitolojik incelemede PAS pozitif proteinöz materyal saptanması üzerine PAP tanısı kesinleşti. Hastanın tanı anında FVC 1,82 L iken takiplerinde 2025 Aralık ayında FVC değerleri 1,59 L'ye kadar geriledi. Tanı sonrası bir yıllık takiplerinde hipoksi nedeniyle servis yatışı oldu. Olgu 2: 42 yaşında erkek hasta 2016 yılında nefes darlığı ve öksürük şikâyeti ile başvurdu. Toraks BT incelemede her iki akciğer orta, üst ve alt lob süperior segmentler hizasında kaldırım taşı manzarası (crazy paving) görünümünde buzlu cam dansitleri, eşlik eden orta lob lateral segmentler hizasında konsolidasyon artışı izlenmişti. Bronkoskopi yapıldı. Sağ akciğer orta lobdan bronkoalveoler lavaj (BAL) alındı. Bronkoalveoler lavaj (BAL) sıvısı süt renginde opak olup sitolojik incelemede PAS pozitif sferik granüler saptanması üzerine PAP tanısı kesinleşti. Tanı anında FVC 3,81 L idi. 9 yıllık izleminde solunum fonksiyon testlerinde belirgin fonksiyon kaybı saptanmadı. Hiç hastane yatışı olmadı ve terapötik akciğer lavajı ihtiyacı doğmadı.

Tartışma-Sonuç: Nefes darlığı şikâyeti ile başvuran hastalarda, Toraks BT de bilateral infiltrasyon ve kaldırım taşı manzarası (crazy paving) varlığında, nadir bir hastalık olan PAP ayırıcı tanıda düşünülmelidir. Tanı ve tedavide bronkoskopi önemli rol oynar. Tedavisinde temel yaklaşım alveol içi lipoproteinöz materyalin TAL (total akciğer lavajı) ile uzaklaştırılmasıdır. Bu iki olgu, PAP klinik seyrinin geniş spektrumunu ortaya koymaktadır. İlk olguda solunum fonksiyon kapasitesinde azalma ve hastaneye yatış gereksinimi olurken, ikinci olguda klinik uzun süreli stabil seyretmiştir.

Olgu 1 HRCT Görüntüsü

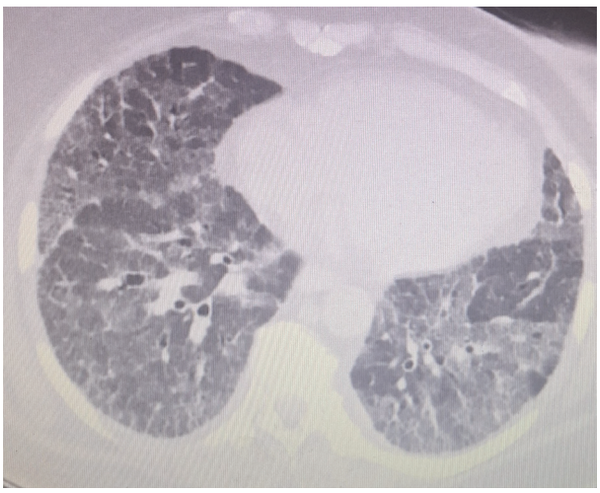

bilateral yaygın buzlu cam infiltrasyonlar

Olgu 2 HRCT Görüntüsü

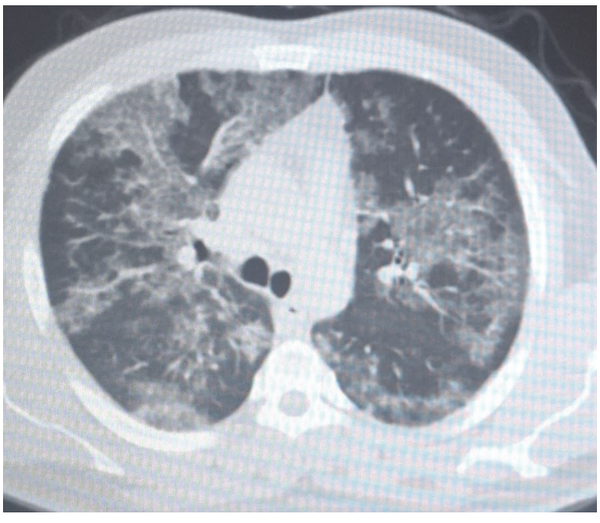

kaldırım taşı manzarası (crazy paving)

Anahtar Kelimeler: Nadir Akciğer Hastalıkları, Pulmoner Alveoler Proteinozis, Kaldırım Taşı Manzarası (Crazy Paving), Bronkoalveoler Lavaj (BAL), Total Akciğer Lavajı (TAL)

PS-155 Kistler Olmadan da Olur mu? Buzlu Cam Nodülleriyle Seyreden Pulmoner Langerhans-Hücreli-Histiyositozis Olgusu

Gülgün Çerçi[1], Koray Aydoğdu[4], Yetkin Ağaçkıran[3], Ersin Günay[2]

[1]Çankırı Devlet Hastanesi, Göğüs Hastalıkları Ana Bilim Dalı, Çankırı
[2]Etlik Şehir Hastanesi, Göğüs Hastalıkları Ana Bilim Dalı, Ankara
[3]Etlik Şehir Hastanesi, Patoloji Ana Bilim Dalı, Ankara
[4]Etlik Şehir Hastanesi, Göğüs Cerrahisi Ana Bilim Dalı, Ankara

Giriş-Amaç: Pulmoner Langerhans hücreli histiyositoz (PLCH), nedeni bilinmeyen nadir görülen bir hastalıktır. Klinik belirtileri çeşitlilik gösterip, kemik, hipofiz bezi ve akciğerleri etkileyebilir. PLCH'nin kesin tanısı için S100 ve CD1a(+) immünohistokimyasal boyanmalıdır. HRCT bulguları , PLCH lezyonlarının şu sırayla geliştiğini göstermiştir: nodüller, kavite nodüller, kistler ve birleşik kistler. Erken evrede, nodül ve kist kombinasyonları görülürken, ilerlemiş hastalıkta kistik değişiklik baskındır. Burada, meme kanseri ve sigara öyküsü olan orta yaşlı bir kadının, akciğerlerinde çok sayıda milimetrik buzlu cam nodülleri nedeniyle ayırıcı tanıda PLCH akılda bulundurulması gereken vaka sunulmuştur.

Olgu: 54 yaşında kadın hasta, 2 yıldır kuru öksürük, dispne (mMRC 2) ve 4 aydır devam eden ateş şikayetleriyle başvurdu. Sigara kullanıcısı olan (30 paket/yıl) hastanın özgeçmişinde hipertansiyon, diyabet, hipotiroidi ve konjestif kalp yetmezliği mevcuttu. Evre 1 meme kanseri tanısıyla mastektomi ve kemoterapi (siklofosfamid ve adriamisin) geçmişi vardı. Pnömoni şüphesiyle yatırılan hastanın semptomlarında antibiyotik tedavisi sonrası düzelme olmadı. Kalp yetmezliği öyküsü nedeniyle akciğer ödemini ekarte etmek amacıyla zorlu diürez uygulandı ancak radyolojik veya semptomatik yanıt alınamadı. İleri incelemelerde, son iki yıldır tomografilerinde mevcut olan, üst ve orta zonlarda yoğunlaşan ve kostofrenik açıların korunduğu sentriasiner buzlu cam nodülleri (2-10 mm) saptandı. Maligniteyi dışlamak için yapılan PET-BT negatifti. Balgam ve bronkoskopik lavaj örneklerinde ARB ve quantiferon testlerinin negatif gelmesiyle miliyer tüberküloz dışlandı. SFT ve DLCO değerleri restriktif akciğer hastalığı ile uyumlu bulundu (FEV1 %67, FVC %70, DLCO %41). Sol lingula wedge rezeksiyon biyopsisi yapıldı. İmmünohistokimyasal boyamada CD1a ile işaretlenen Langerhans hücrelerinin görülmesiyle PLCH tanısı konuldu. Sigarayı bıraktıktan sekiz ay sonra hastanın SFT değerleri yükseldi ve semptomları düzeldi.

Toraks BT Görüntüleri

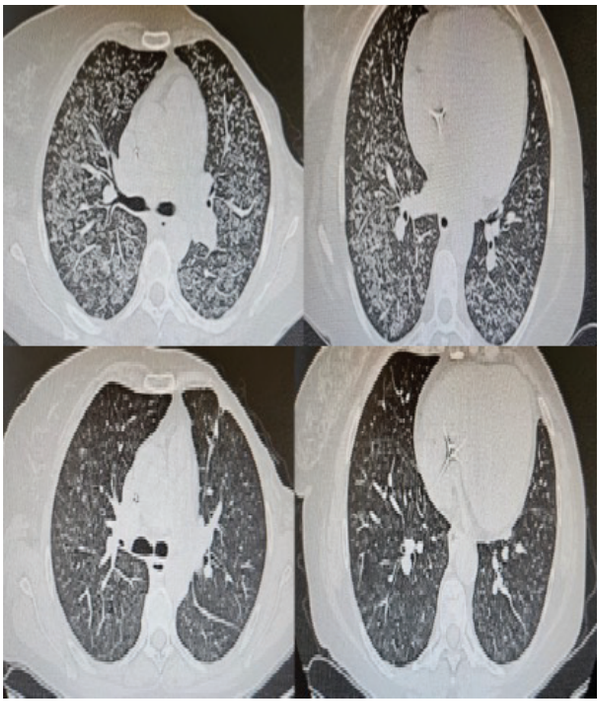

Üstte 07.2023 tarihli, altta 01.2024 tarihli toraks bt görüntülerinde sigara bıraktıktan sonraki sentriasiner buzlu cam nodüllerinin gerilediği izlenmekte

Histopatolojik Boyanma

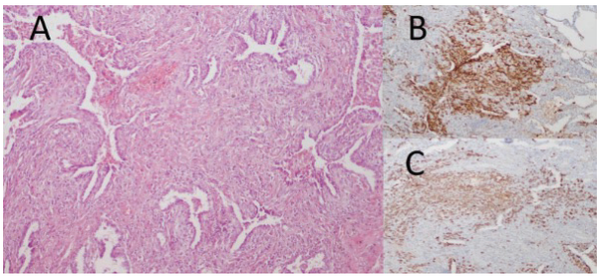

A'da H&E, B'de CD1a ve C'de Langerin ile 100'lük büyütmede patoloji preparatlarının boyandığı görülmektedir

Tartışma-Sonuç: PLCH erkeklerde daha yaygın olarak bildirilmekte ancak kadınlarda sigara içme oranlarının artmasıyla cinsiyet farkı bulunmamaktadır. PLCH'nin ilk klinik belirtileri arasında öksürük, nefes darlığı ve ateş bulunabilir ve bunlar ilk izlenimde bizim hastamızda olduğu gibi pnömoni, tüberküloz, metastaz veya pulmoner ödem ile karıştırılabilir. Bizim vakamız, radyolojik bulgularında kistik lezyon bulunmaması ve hastanın cinsiyeti nedeniyle PLCH'nin nadir görülen bir örneğidir. Ayrıca, HRCT'de benzerlikler olduğu için vakamızda kalp yetmezliği ve kanser tedavisi öyküsü olan hastaya ayırıcı tanı koymak zordu. Vakamız, kistik lezyonlar olmadan yaygın sentriasiner buzlu cam nodülleri olması nedeniyle nadir bir PLCH radyolojik tablosu olarak literatüre sunulmuştur.

Anahtar Kelimeler: Konjestif Kalp Yetmezliği, Meme Kanseri, Miliyer Tüberküloz, Pulmoner Langerhans Hücreli Histiyositozis

PS-156 Lenfanjiyoleyomiyomatozisde Sirolimus Tedavisi : Olgu Sunumu

Furkan Akın[1], Veysi Tekin[1], Hadice Selimoğlu Şen[1], Süheyla Kaya[1]

[1]Dicle Üniversitesi Tıp Fakültesi, Göğüs Hastalıkları A.D, Diyarbakır, Türkiye

Giriş-Amaç: Lenfanjiyoleyomiyomatozis (LAM), çoğunlukla doğurganlık çağındaki kadınlarda görülen, TSC1/TSC2 mutasyonlarına bağlı mTOR yolak aktivasyonu ile gelişen nadir, düşük dereceli neoplastik bir akciğer hastalığıdır; klinikte progresif dispne, tekrarlayan pnömotoraks, şilöz plevral efüzyon ve nadiren hemoptizi ile seyreder, sıklıkla renal anjiyomiyolipom ve tüberoz skleroz kompleksi ile birliktelik gösterebilir. Tanı temel olarak yüksek çözünürlüklü bilgisayarlı tomografi (YÇBT)'de tüm akciğere yayılmış, ince duvarlı, uniform kistlerin saptanmasıyla konur ve serum VEGF-D düzeyinin ≥800 pg/mL olması biyopsi gereksinimi olmadan tanıyı güçlü biçimde destekler. Klinik ve radyolojik bulguların yetersiz olduğu durumlarda cerrahi biyopsi gerekebilir. Tedavide mTOR inhibitörü sirolimus, için endikasyonlar; FEV1'de anlamlı düşüş, semptomatik dispne, şilöz plevral efüzyon, belirgin lenfatik tutulum ya da büyük ve semptomatik renal anjiyomiyolipom varlığıdır. Sirolimus tedavisi alan LAM olgusu nadir olguya dikkat çekme amacı ile sunuldu.

Olgu: Elli bir yaşında, kadın hasta; yaklaşık 3 yıldır giderek artan eforla nefes darlığı şikâyeti ile başvurdu. 1 yıldır ara ara hemoptizi şikayeti de oluyordu. Sigara öyküsü yoktu ve tip 2 diyabet tanısı mevcuttu. YÇBT'de, her iki akciğerde üst ve alt zonlar dahil olmak üzere diffüz dağılım gösteren, ince duvarlı, yuvarlak ve homojen kistik lezyonlar saptandı (Resim 1 A-B). Renal anjiyomiyolipom taraması için abdominal manyetik rezonans görüntüleme (MRI) yapıldı. Anjiomyolipom saptanmadı. Serum VEGF-D düzeyi ölçülemedi. Kesin tanı için akciğer VATS biyopsi yapıldı. Patoloji raporu; iğsi ve epiteloid morfolojide düz kas benzeri hücre proliferasyonu izlenmiştir. İmmünhistokimyasal çalışmada hücreler SMA ve h-caldesmon ile pozitif boyanmış olup HMB-45 pozitifliği izlenmiştir; S-100 negatiftir. Bulgular klinik tanı olan LAM'ı desteklemektedir. Takipde pnömotoraks gelişen ve hızlı solunum fonksiyon kaybı yaşayan hastaya sirolimus tedavisi başlandı. Hasta sirolimus tedavisinin 6. Ayında stabil olarak takip edilmektedir.

Resim 1. Toraks BT'de düzgün sınırlı kistik lezyonlar.

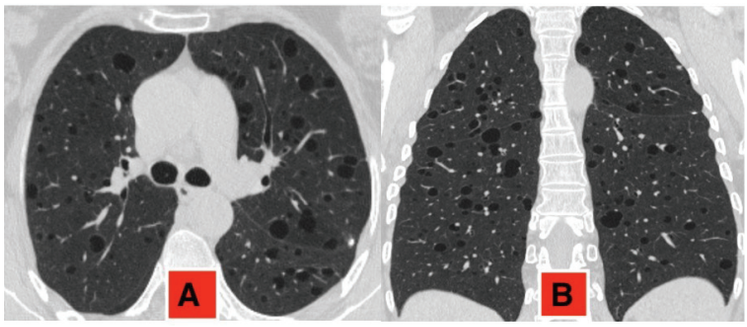

Tartışma-Sonuç: LAM hücrelerinde mTORC1 yolu konstitutif olarak aktiftir ve bu durum hücre proliferasyonu, migrasyonu, anjiyogenez ve lenfanjiyogenezi artırarak kistik akciğer hasarı ve lenfatik tutulumla sonuçlanır. Sirolimus (rapamisin), hastalığın temel patogenetik yolunu hedefleyen bir mTOR (mammalian target of rapamycin) inhibitörüdür. Sirolimus, LAM hücrelerinin proliferasyonunu ve hayatta kalmasını baskılar, , lenfanjiyomatoz yayılımı ve şilöz efüzyon gelişimini geriletir. Klinik olarak bu etki, akciğer fonksiyon kaybının yavaşlaması veya durması (FEV1 stabilizasyonu), semptomlarda azalma ve lenfatik komplikasyonların kontrol altına alınması şeklinde ortaya çıkar; sirolimus sitotoksik değil sitostatik etki gösterdiğinden tedavi kesildiğinde hastalık progresyonu yeniden başlayabilir.

Anahtar Kelimeler: lenfanjiyoleyomiyomatozis, sirolimus, kistik akciğer

PS-157 Sarkoidoz Takibinde Lenfomanın Erken Tanısı

Eren Sarıoğlu[1], Tunahan Refik Dumlu[1], Mehtap Yiğiteli[1], Ayşem Öztin Güven[1], Selma Aydoğan Eroğlu[1], Murat Kavas[1]

[1]Süreyyapaşa Göğüs Hastalıkları ve Göğüs Cerrahisi Eğitim ve Araştırma Hastanesi

Giriş-Amaç: Sarkoidoz nedeni bilinmeyen, multisistemik granülamatöz bir hastalıktır. En sık %90'dan fazla intratorasik lenf bezleri ve akciğerleri tutar. Sarkoidozun klinik seyri ve prognozu çok değişkendir. Hastalar arası fark olduğu gibi aynı hastada zamanla farklı şekilde klinik seyir olabilmektedir. Farklı klinik tablolar, farklı klinik seyir ve prognostik özellikler nedeniyle tanı ve tedavide güçlükler yaşanabilir. Biz de kronik aktif sarkoidozlu bir vakada takipler sırasında ortaya çıkan sarkoidozun lenfoproliferatif hastalık birlikteğini sunmak istedik.

Olgu: 41 yaşında kadın hastaya, 2016 yılında Toraks BT'de mediastende konglomere lenfadenopatiler nedeniyle merkezimizde önce FOB/EBUS yapıldı. Tanısız kalan hastaya mediastinoskopi yapıldı. Patoloji sonucu granülamatöz inflamasyon geldi. Granülamatöz inflamasyon yapan diğer nedenler dışlandıktan sonra serum ACE değeri 102 U/L olan hasta sarkoidoz kabul edildi. Evre 1 sarkoidoz olarak ilaçsız takibe alınan hastanın takiplerinde kollarında çıkan lezyonlardan alınan biopsi sonucu non-nekrotizan granülamatöz inflamasyon geldi. Hastanın tam kan sayımındaki sınırda beyaz küre düşüklüğü ve batın USG'de sınırda dalak büyüklüğü için hematoloji görüşü alındı. Hematoloji lenfoproliferatif ve hematolojik patoloji düşünmedi. Takiplerinde eforla yorgunluk ve nefes darlığı olan hastaya bronkodilatör tedavi ve kan kalsiyum seviyesi 10-11 mg/dL arasında seyrettiğinden bol hidrasyon ve kalsiyumdan fakir diyet verildi. 2022 yılında halsizlik, kilo kaybı, gece terlemesi, karın ağrısı şikayetleri olan hastaya yapılan tetkiklerde mediastendeki lenf bezlerinde progresyon, masif splenomegali görüldü, hastaya hematolojide yapılan kemik iliği aspirasyonu normal geldi. 2023 yılında aksiller lenf bezlerinden yapılan eksizyonel biyopsi patoloji sonucunda foliküler lenfoma grade 2 gelen hastaya hematoloji tarafından kemoterapi başlandı. Kemoterapi tedavisi biten hematoloji tarafından kür kabul edilen hastanın takiplerinde kan kalsiyum seviyesi 12 mg/dL üzerinde olunca endokrinolojik ve nüks hematolojik patolojiler ekarte edildikten sonra (aksiller biopsi) metilprednisolon tedavisi başlandı. Hiperkalsemi tedavisi alan hasta göğüs hastalıkları, hematoloji, endokrinoloji tarafından yakın takip edilmekte.

2017 Toraks BT

2022BT/2023PET

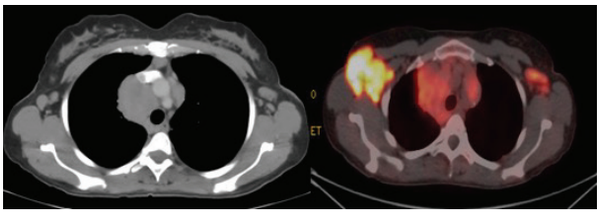

Tartışma-Sonuç: Sarkoidozlu hastaların lenfoma geliştirme olasılığı 11 kat daha fazladır (1) Her iki hastalık da sistemik semptomlar, periferik ve mediastinal lenfadenopati, hematolojik anormallikler, hiperkalsemi ve akciğer, karaciğer ve dalak gibi benzer organ tutulumu dahil olmak üzere birçok ortak belirtiye sahiptir. Bu sebeple sarkoidoz tanısıyla takip edilen hastaların takipleri düzenli yapılmalı yeni çıkan semptomlar dikkatli incelenmelidir.

Anahtar Kelimeler: Sarkoidoz, Lenfoma, Hiperkalsemi

PS-158 İdiyopatik Pulmoner Fibrozisli Hastalarda Akciğer Kanseri Birlikteliği: İki Olgunun Sunumu

Ömer Kağan GÜL[1], Zehra Dilek KANMAZ[1], Selma ALTUN KELEŞ[1], Tuğçe TÜRK[1], Merve BAYRAK[1], Eda KARAMAN[1], ATAA UMMUHAN EBRAHIM[1], Tarık Buğra TAPAR[1]

[1]Yedikule Göğüs Hastalıkları ve Göğüs Cerrahisi Eğitim ve Araştırma Hastanesi

Giriş-Amaç: İdiyopatik pulmoner fibrozis (IPF), özellikle fibrotik akciğer alanlarında malignite gelişme riskini artıran kronik bir akciğer hastalığıdır. IPF'li hastalarda akciğer kanseri, sıklıkla fibrotik ve subplevral bölgelerde ortaya çıkar ve tanısı zor olabilir. Bu çalışmanın amacı, IPF tanısı almış iki hastada gelişen akciğer kanseri olgularını sunarak, erken tanı ve uygun tedavi stratejilerinin hasta sonuçlarına etkisini vurgulamaktır.

Olgu: Olgu 1: 76 yaşında kadın hasta, yaklaşık 5 yıldır UIP paterni ile IPF tanısı ile izlenmekteydi. Pirfenidon tedavi uyumsuzluğu nedeniyle nintedanib'e geçildi. Rutin takipte sol alt lobda plevraya komşu malign kitle saptandı. Malignite tetkik amacıyla çekilen PET-CT'de kitle 87×76 mm boyutunda ve SUVmax 13,3 olarak ölçüldü; mediastinal lenf nodları ve iskelet sisteminde metastatik tutulum izlendi. Yapılan bronkoskopide sol alt lob girişi lateralinde nekroze görünümlü lümeni tama yakın tıkayan kitle izlendi biyopsi alındı. Patoloji sonucu küçük hücre dışı akciğer karsinomu (spesifiye edilemeyen tip) şeklinde sonuçlandı. Hastaya onkoloji konsültasyonu yapıldı onkolojik tedavi aktif enfeksiyon nedeniyle başlanmadı. Servis takibinde hastada yeni gelişen akut solunum yetmezliği gelişti, yoğun bakıma alındı ve yaşamını yitirdi.Olgu 2: 63 yaşında erkek hasta, yaklaşık 1,5 yıldır radyolojik İPF tanısı alarak pirfenodon tedavisi başlandı. Rutin poliklinik takibinde çekilen BT'de sol üst lobda 2 cm boyutlu subplevral nodül saptandı. Malignite tetkik amacıyla istenen PET-CT'de nodül 17×16 mm, SUVmax 2,8 olarak ölçüldü; mediastende hafif FDG tutulumu izlendi. TTİAB yapılan hastanın patoloji sonucunda atipik skuamöz hücreler görüldü. Cerrahi konseye sunulan hastaya sol üst lobektomi kararı alındı. Postoperatif histopatoloji sonucu skuamöz hücreli karsinom olarak raporlandı. Hasta 6 aydır onkoloji takibinde olup, stabil seyretmektedir.

GÖRSEL 1

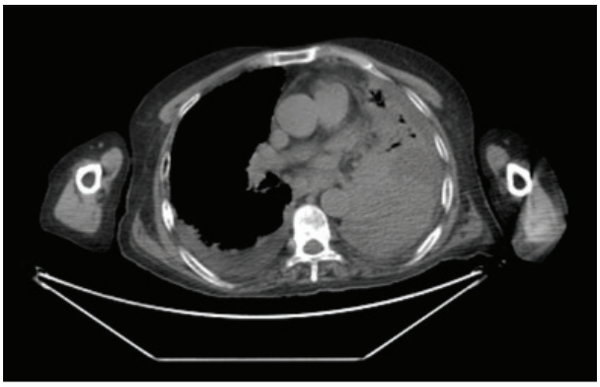

OLGU 1

GÖRSEL 2

OLGU 2

Tartışma-Sonuç: IPF'li hastalarda akciğer kanseri riski belirgindir ve çoğu zaman fibrotik alanlara komşu nodüller şeklinde görülür. Sunulan olgular, tanı ve tedavi zamanlamasının prognoz açısından kritik olduğunu göstermektedir. Olgu 1'de ileri evre ve metastaz nedeniyle kötü seyir gözlenirken, Olgu 2'de erken tanı ve cerrahi müdahale ile hasta stabil kalmıştır. Bu durum, IPF'li hastaların düzenli radyolojik takibi ve malignite şüphesinin zamanında değerlendirilmesinin önemini ortaya koymaktadır. IPF ile birlikte akciğer kanseri gelişimi, multidisipliner bir yaklaşım gerektirmektedir.

Anahtar Kelimeler: İdiopatik Pulmoner Fibrozis, Malign neoplazm: Bronş veya akciğerler

PS-159 Sevoflorona Bağlı Diffüz Alveoler Hemoraji: Olgu Sunumu

Fidan Küçükkaya[1], Veysi Tekin[1], Süheyla Kaya[1]

[1]Dicle Üniversitesi Tıp Fakültesi, Göğüs Hastalıkları A.D, Diyarbakır, Türkiye

Giriş-Amaç: Diffüz alveolar hemoraji (DAH), alveoler boşluklara yaygın kanama ile karakterize, hızlı tanı ve tedavi gerektiren, potansiyel olarak yaşamı tehdit eden bir klinik tablodur. Klinik olarak hemoptizi, anemi, akut gelişen dispne ve hipoksemi ile seyredebilir; ancak hemoptizi her hastada görülmeyebilir. Radyolojik olarak bilateral diffüz alveoler infiltrasyonlar izlenir ve bu bulgular sıklıkla pnömoni veya pulmoner ödem ile karışabilir. Etyolojide en sık vaskülitler, otoimmün hastalıklar, enfeksiyonlar ve ilaçlara bağlı toksisiteler yer alır. İnhalasyon anesteziklerine bağlı DAH son derece nadirdir. Sevofluran anestezisi sonrası gelişen DAH olgusu nadir görülmesi nedeni ile sunuldu.

Olgu: On sekiz yaşında erkek hasta, elektif varikosel ameliyatı sonrası üroloji kliniğinden konsülte edildi. Postoperatif erken dönemde hastada ani gelişen dispne, hemoptizi ve oksijen satürasyonunda düşme izlenmişti Hemoptizinin miktarı yaklaşık bir çay bardağı olarak tariflendi. Fizik muayenede bilateral yaygın raller saptandı. Hasta takipneik ve taşikardikti. Yoğun bakımda hasta yüksek akımlı nazal oksijen (High-Flow) desteği ile takip edildi. Akciğer grafisinde bilateral diffüz opasiteler görüldü. Hastanın 2 gün önceki preoperatif akciğer grafisi normal sınırlarda idi. Toraks bilgisayarlı tomografide (BT) her iki akciğerde yaygın yamalı buzlu cam opasiteleri izlendi (Resim 1). Laboratuvarında anemi görüldü. Anestezik ajanlar sorgulandığında sevofloran uygulaması bildirildi. Hastada mevcut bulgularla sevoflurana bağlı DAH düşünülerek steroid tedavisine başlandı (1 mg/kg). 24 saat sonra hastanın klinik bulgularında oksijen ihtiyacında azalma görüldü.Birinci hafta sonunda akciğer grafisi ve solunumsal semptomları tamamen düzelen hasta, önerilerle taburcu edildi.

Resim 1. Toraks BT'de bilateral infiltrasyon.

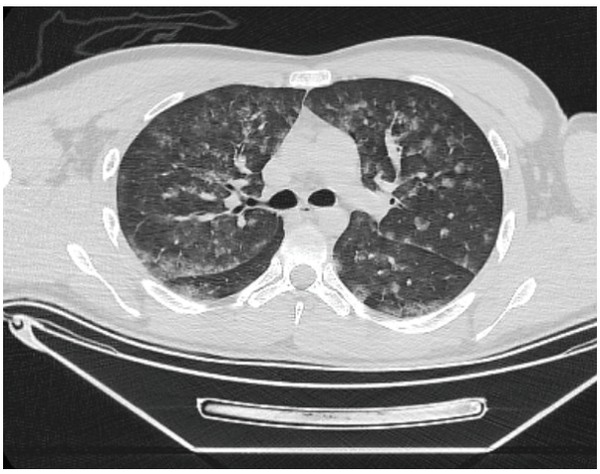

Tartışma-Sonuç: Sevofluran yaygın kullanılan, güvenli kabul edilen bir inhalasyon anesteziğidir. Ancak nadir olgularda alveolokapiller membran hasarı ve oksidatif stres yoluyla pulmoner toksisiteye neden olabileceği bildirilmiştir. Olgumuzda semptomların sevofluran maruziyetini takiben kısa sürede ortaya çıkması ve destek tedavisi ile hızlı klinik ve radyolojik düzelme izlenmesi, ilaç ilişkili DAH tanısını desteklemektedir. Hafif olgularda destek tedavisi (oksijen desteği ve yakın klinik izlem) uygulanır; enfeksiyöz nedenler dışlandıktan sonra pulse steroid kullanılmadan orta doz sistemik kortikosteroid tedavisi başlanır (metilprednizolon 0,5–1 mg/kg/gün IV veya klinik duruma göre eşdeğer oral prednizolon), klinik ve radyolojik yanıt genellikle birkaç gün içinde gözlenir ve yanıt alınan olgularda steroid dozu 5–7 gün içinde kademeli olarak azaltılarak kesilir ; uzun süreli immünsüpresyon çoğu hastada gerekmez. Ağır olgularda pulse steroid (500-1000 mg/gün) uygulaması gerekebilir.

Anahtar Kelimeler: sevoflovan, diffüz alveoler hemoraji, inhalasyon anestezisi

PS-160 Pulmoner Alveoler Proteinozis'de Spontan Düzelme: Olgu Sunumu

Serhat Çelik[1], Veysi Tekin[1], Süheyla Kaya[1]

[1]Dicle Üniversitesi Tıp Fakültesi, Göğüs Hastalıkları A.D, Diyarbakır, Türkiye

Giriş-Amaç: Pulmoner alveoler proteinozis (PAP) alveollerde fosfolipoproteinöz materyalin birikimi ile karakterize etiyolojisi bilinmeyen, nadir görülen diffüz bir akciğer hastalığıdır. Primer, konjenital ve sekonder olmak üzere üç tipe ayrılır. İmmünsitokimyasal ve genetik çalışmalar konjenital PAP'ın sürfaktan proteinlerinin bir veya daha fazlasındaki anormallikten kaynaklandığını göstermektedir. Tanı, tipik radyolojik bulguların varlığında biyopsi örneği veya bronkoalveoler lavaj (BAL) ile alınan intraalveoler materyalin periodic acid-schiff (PAS) pozitif boyanması ile konulur. En etkili tedavi yöntemi masif akciğer lavajıdır. Klinik seyri oldukça heterojen olup, bazı olgularda spontan düzelme izlenebilmektedir. Spesifik tedavi uygulanmaksızın spontan klinik ve radyolojik iyileşme gösteren PAP olgusu nadir görülmesi nedeniyle, tanı ve tedaviye dikkat çekme amacı ile sunuldu.

Olgu: 47 yaşında kadın hasta, 6 aydır devam eden progresif dispne ve kuru öksürük şikâyetleri ile hastanemize başvurdu. Akciğer grafisinde bilateral yaygın infiltrasyon görüldü. Arter kan gazında hipoksemisi mevcuttu (SaO2 : % 83). Yüksek çözünürlüklü bilgisayarlı tomografide (YÇBT) bilateral yaygın buzlu cam alanları ve bu alanlarda interlobuler septal kalınlaşmalar görüldü (arnavut kaldırımı görünümü : crazy paving)(Resim 1) . Balgam ve BAL'da aside dirençli basil saptanmadı. Hastaya bronkoalveoler lavaj ve transbronşial biyopsi yapıldı. BAL sıvısı süt görünümündeydi. Yapılan histokimyasal çalışmada bu materyaller PAS pozitif ve alcian blue negatif saptandı. Radyolojik ve patolojik bulgularla hastaya "PAP " tanısı konuldu. Hastaya genel anestezi altında masif akciğer lavajı planlandı. Ancak yatışından itibaren destek tedavisi ile (antibiyoterapi, bronkodilatör, inhaler steroid) klinik düzelme görülen hastanın takiplerde hipoksisinin de düzelmesi ile lavaj yapılmadan takibe alındı. 1 ay sonraki kontrol YÇBT'de belirgin radyolojik düzelme saptandı (Resim 2).

Resim 1.

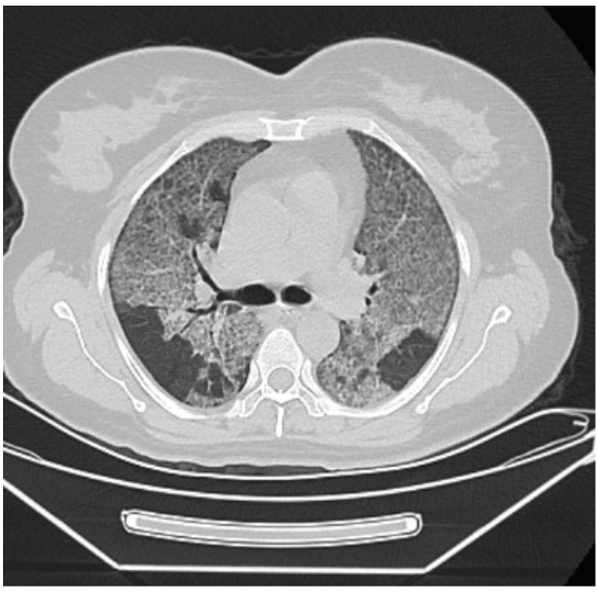

Resim 2.

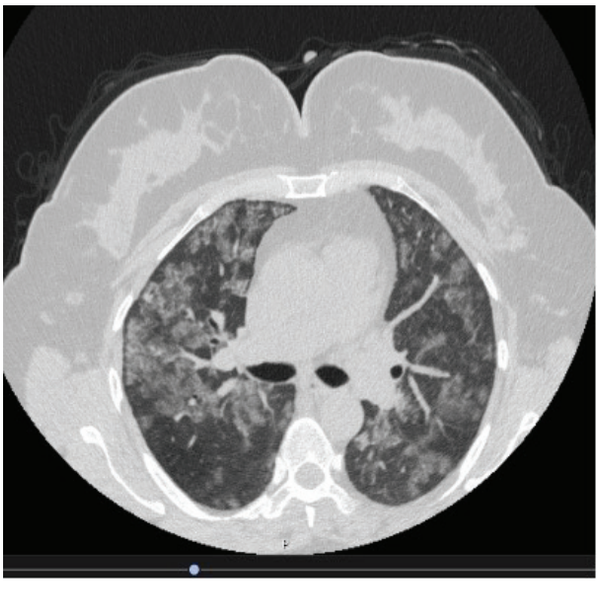

Tartışma-Sonuç: PAP hastalarında tedavinin amacı alveollerde biriken aşırı sürfaktanın uzaklaştırılmasıdır ve tedavi seçeneği olarak tüm akciğer lavajı mevcuttur. Egzojen GM-CSF uygulaması da yeni tedavi seçenekleri arasında yer almaktadır. Bu olgu, PAP'da uygun hasta grubunda yakın izlemle spontan düzelmenin mümkün olabileceğini göstermektedir. Tedavi kararının hastalığın şiddeti, klinik semptomlar ve fonksiyonel etkilenme göz önünde bulundurularak bireyselleştirilmelidir.

Anahtar Kelimeler: pulmoner alveoler proteinozis, arnavut kaldırımı, massif akciğer lavajı

PS-162 Kuş Besleyici Akciğeri ve EVALI Birlikteliği: Tanısal Bir İkilem

Göksu Mart[1], Fatma Demirci Üçsular[1]

[1]SBÜ Dr. Suat Seren Göğüs Hastalıkları ve Cerrahisi Eğitim ve Araştırma Hastanesi

Giriş-Amaç: İnterstisyel akciğer hastalıkları(İAH) , çevresel, mesleki, hobi ve alışkanlıklardan kaynaklanan birçok maruziyetin etkileşimiyle ortaya çıkabilir. Hipersensitivite Pnömonisi (HP) ve Elektronik Sigara İlişkili Akciğer Hasarı (EVALI), benzer radyolojik ve klinik bulgular sergileyen iki önemli tablodur. Bu olguda, çocukluktan gelen kuş maruziyeti ile güncel elektronik sigara kullanımının yarattığı "double-hit" etkisi ve tanısal yönetim süreci tartışılmaktadır.

Olgu: 37 yaşında erkek hasta, 3 haftadır devam eden kuru öksürük şikayeti ile başvurdu. Kronik hastalık ve düzenli ilaç öyküsü olmayan hasta 20 p/yıl sigara kullanıyordu. Son bir yılda haftada 1-2 gün elektronik sigara kullandığı ve çocukluğundan itibaren ev ortamında muhabbet kuşu beslediği öğrenildi. Kan basıncı: 110/80 mm/Hg , Nabız:85/dk, ritmik, ateş:36,50C, Saturasyon:97, Solunum sesleri olağandı. Toraks bilgisayarlı tomografide (BT); bilateral subplevral ve bazal korunma gösteren yaygın buzlu cam dansiteleri; üst zonlarda belirgin "tomurcuklanmış dal" (tree-in-bud) manzarası; kistik bronşektaziler ve lineer bant formasyonları mevcuttu. Rutin hemogram ve biyokimya parametreleri normal, romatolojik biyobelirteçleri negatifti. Total IgE: 400 IU/mL. Solunum fonksiyon testinde; FVC: %66, FEV1: %69, FEV1/FVC: %87, DLCO(Hb): %71 idi. Bronkoskopik bronkoalveoler lavaj (BAL) yaymalarında hücre profili %95 alveoler makrofaj, %5 lenfosit şeklindeydi. Semptomatik olduğu ve solunum fonksiyon testlerinde düşme (FVC: %66, DLCO(hb): %71), KCO(hb): %94 görüldüğü için hastaya oral metilprednizolon tedavisi başlandı. Kuş beslemeyi sonlandırması, sigara ve e-sigarayı bırakması önerilerek hasta yakın takibe alındı.

HRCT görüntüsü

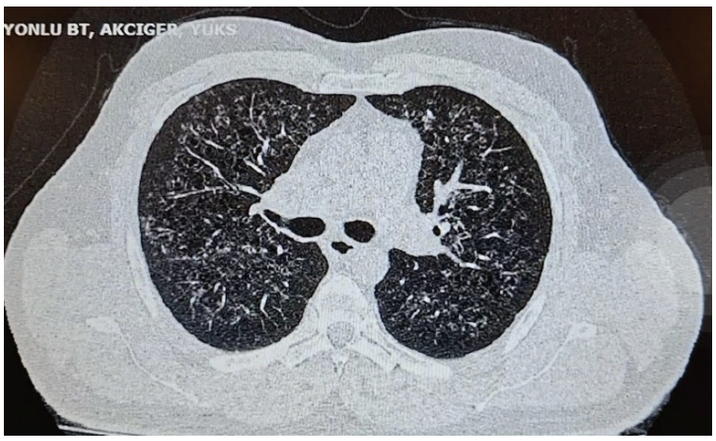

HRCT görüntüsü

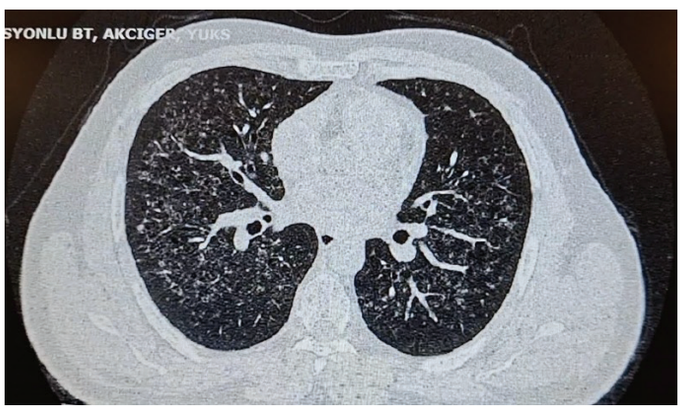

Tartışma-Sonuç: Olgumuzda radyolojik olarak izlenen subplevral korunma ve BAL'daki %95 alveoler makrofaj hakimiyeti, literatürde EVALI tanısı için tanımlanan karakteristik bulgular arasındadır. Öte yandan, kistik bronşektaziler ve tree-in-bud manzarası, kronik kuş maruziyetine bağlı gelişen bronşiyolitik bir HP sürecini desteklemektedir. KCO değerinin (%94) korunmuş olması, parankimal hasarın henüz kalıcı fibrozise ilerlemediğini ve havayolu odaklı bir inflamatuar sürecin baskın olduğunu kanıtlamaktadır. Yüksek IgE düzeyi ise antijenik duyarlılığı doğrulamaktadır. Bu vaka, HP tanısında beklenen lenfositik alveolitin, eşlik eden e-sigara gibi iritan maruziyetler nedeniyle baskılanabileceğini göstermektedir. İnterstisyel tutulumu olan hastalarda, tek bir maruziyete odaklanmak yerine hastanın tüm inhaler alışkanlıkları ve potansiyel risk faktörleri eş zamanlı olarak sorgulanmalıdır.

Anahtar Kelimeler: Hipersensitivite Pnömonisi, EVALI

27 Mart 2026, Cuma

Poster Bildiri Oturumu 9: İnterstisyel Akciğer Hastalıkları

PS-163 İPF'yi Taklit Eden Fibrotik Hipersensitivite Pnömonisi: Patoloji ile Netleşen Üç Olgu

Sevim Nur Erkayıran[1], Özlem Erçen Diken[2], Cansu Eda Yılmaz[3]

[1]SBÜ, Adana Tıp Fakültesi, Göğüs Hastalıkları Anabilim Dalı
[2]Adana Şehir Eğitim ve Araştırma Hastanesi, Göğüs Hastalıkları Kliniği
[3]Adana Şehir Eğitim ve Araştırma Hastanesi, Patoloji Kliniği

Giriş-Amaç: Hipersensitivite pnömonisi (HP), inhalasyonla alınan çevresel veya mesleki antijenlere karşı gelişen immünaracılı interstisyel akciğer hastalığıdır. Fibrotik HP (fHP) olgularında klinik tablo ve yüksek rezolüsyonlu BT (YRBT) bulguları idiyopatik pulmoner fibrozis (İPF) ve diğer fibrotik interstisyel pnömonilerle belirgin biçimde örtüşebilir. Bu örtüşme tanısal belirsizliğe, tanıda gecikmeye ve uygunsuz tedaviye yol açabilir. fHP'de patolojik olarak bronşiolosentrik (airwaycentered) fibrozis, peribronşioler metaplazi, kronik bronşiolit, lenfoid agregatlar ile gevşek/iyi oluşmamış granülomlar veya dev hücre odakları ayırt ettirici ipuçları sağlayabilir. Erken doğru tanı, prognoz öngörüsü ve hasta danışmanlığı açısından kritiktir; bu nedenle MDD'de patolojik veriye düşük eşik ile başvurulmalıdır. Bu bildiri, fibrotik interstisyel pnömoni paternleri ile başvuran ve biyopsi ile fHP tanısı desteklenen üç olgunun klinikradyolojikpatolojik korelasyonunu sunmayı amaçlamaktadır.

Olgu: Multidisipliner değerlendirme (MDD) sonucunda tanısal netlik amacıyla akciğer biyopsisi yapılan üç erkek hasta değerlendirildi. Olgu 1: 63 yaşında, hiç sigara içmemiş; yaklaşık 1 yıldır progresif dispne ve kuru öksürük vardı, maruziyet öyküsü başlangıçta belirsizdi. Olgu 2: 49 yaşında; eforla artan dispne ile başvurdu, kuş teması öyküsü mevcuttu. Olgu 3: 47 yaşında; kronik öksürük ve ilerleyici dispne ile başvurdu, kuş teması ve nemli ortam/mesleki maruz kalım şüphesi vardı. YRBT'de üç olguda da retikülasyon ve traksiyon bronşektazisi saptandı; bazı kesimlerde mozaik atenüasyon ve expiratuar kesitlerde hava tuzağı ile uyumlu alanlar görüldü. Olgu 3'te belirgin bal peteği alanı izlenmedi. Biyopsilerde bronşiolosentrik fibrozis ve peribronşioler metaplazi ön plandaydı; yer yer kronik bronşiolit, lenfoid agregatlar ve dev hücre/granülomatoz yanıt odakları izlendi. Bazı alanlarda UIPbenzeri fibrozis görülmesine rağmen airwaycentered ağırlık ve granülomatöz bulgular fHP lehine kabul edildi. Bulgular MDD'de fHP lehine yorumlandı; olası antijen kaynaklarının eliminasyonu, maruziyet kontrolü ve klinikradyolojik izlem planlandı. Fibrozis yüküne göre immünmodülatör ve/veya antifibrotik seçenekler bireyselleştirildi.

Resim-Olgu 1

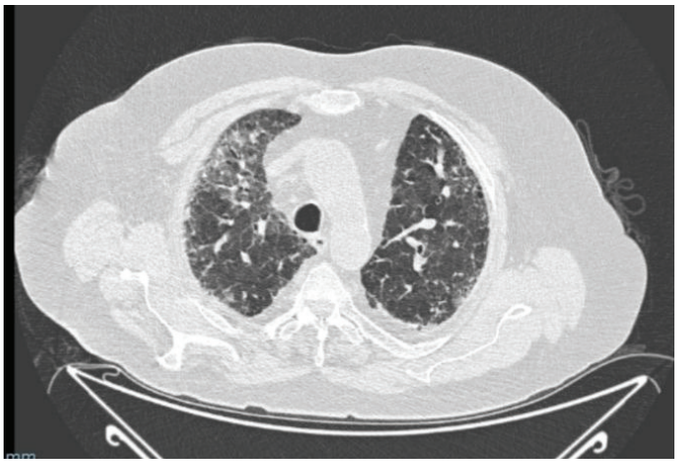

Resim-Olgu 2 ve Olgu 3

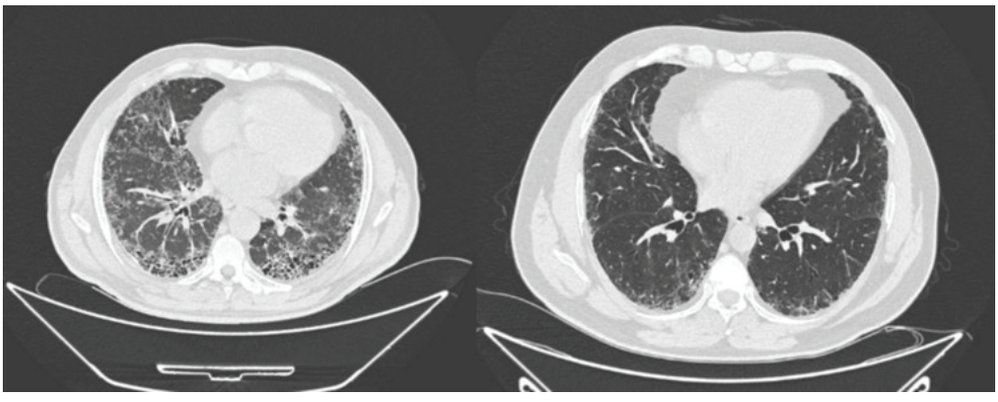

Tartışma-Sonuç: YRBT'nin İPF ile örtüştüğü veya maruziyet öyküsünün belirsiz olduğu fibrotik interstisyel pnömoni olgularında patolojik örnekleme tanısal güveni belirgin artırır. Airwaycentered bulguların ve granülomatöz yanıtın gösterilmesi fHPİPF ayrımını güçlendirerek doğru tedavi ve izlem stratejilerinin planlanmasına katkı sağlar. Bu yaklaşım, antijen eliminasyonu, immünmodülatör tedavi ve antifibrotik seçenekler arasında hastaözel karar vermeyi kolaylaştırır.

Anahtar Kelimeler: hipersensitivite pnömonisi, idiopatik pulmoner fibrozis, olağan intertisyel pnömoni, intertisyel akciğer hastalıkları

PS-164 İdiyopatik Pulmoner Fibrozis ve Akciğer Kanseri Birlikteliği: Radyolojik-Patolojik Örtüşme ile Tanısal Güçlük Yaratan Üç Olgu

Sevim Nur Erkayıran[1], Özlem Erçen Diken[2], Cansu Eda Yılmaz[3]

[1]SBÜ, Adana Tıp Fakültesi, Göğüs Hastalıkları Anabilim Dalı
[2]Adana Şehir Eğitim ve Araştırma Hastanesi, Göğüs Hastalıkları Kliniği
[3]Adana Şehir Eğitim ve Araştırma Hastanesi, Patoloji Kliniği

Giriş-Amaç: İdiyopatik pulmoner fibrozis (İPF), progresif seyirli ve kötü prognozlu fibrotik bir interstisyel akciğer hastalığıdır ve akciğer kanseri gelişimi açısından artmış riskle ilişkilidir. Fibrotik parankim üzerinde gelişen malign lezyonlar, bal peteği değişiklikleri, traksiyon bronşektazisi ve retikülasyonla örtüşen solid/subsolid nodül ya da konsolidasyon şeklinde izlenebilir. Bu durum, fibrotik progresyon ile malignite ayrımını güçleştirerek tanıda gecikmeye yol açabilir. Bu olgu serisinde, İPF-akciğer kanseri birlikteliğinde radyolojik ve histopatolojik örtüşmenin tanısal sürece etkisini vurgulamayı amaçladık. İPF hastalarında kanser riski özellikle ileri yaş erkeklerde ve sigara öyküsü olanlarda artar. Lezyonların fibrotik bölgelerde gelişmesi ve PET-BT'de inflamasyonla karışabilen FDG tutulumu değerlendirmeyi zorlaştırabilir.

Olgu: Olgu 1; 65 yaşında erkek, İPF tanısı ile izlemdeyken yüksek rezolüsyonlu BT'de fibrotik alanlar ve bal peteği değişiklikleri ile komşu, progresyon gösteren solid lezyon saptandı. Radyolojik ayrım yapılamayınca BT eşliğinde transtorasik biyopsi alındı ve akciğer kanseri tanısı kondu; fibrotik parankim ile tümör dokusunun iç içe olduğu izlendi. Olgu 2; 67 yaşında erkek, dispne ile değerlendirildikten sonra İPF tanısı aldı. İzlemde fibrotik zemin içinde yeni gelişen nodüler lezyon görüldü; biyopside skuamöz hücreli karsinom saptandı ve fibrozis, reaktif epitel değişiklikleri ile malign hücrelerin birlikte izlendiği alanlar raporlandı. Olgu 3; 73 yaşında erkek, akciğer kanseri ile takipteyken kontrollerde mevcut malign lezyona ek olarak usual interstisyel pnömoni ile uyumlu fibrotik patern fark edildi; romatolojik hastalık ve kemoterapiye sekonder interstisyel akciğer hastalığı dışlandı ve İPF-kanser birlikteliği düşünüldü.

Resim-Olgu 1 ve Olgu 2

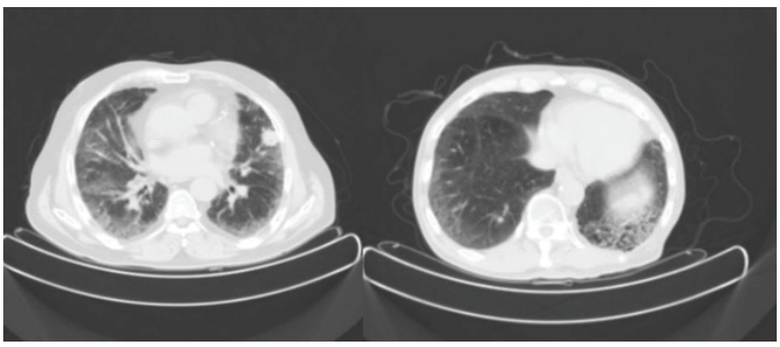

Resim-Olgu 3

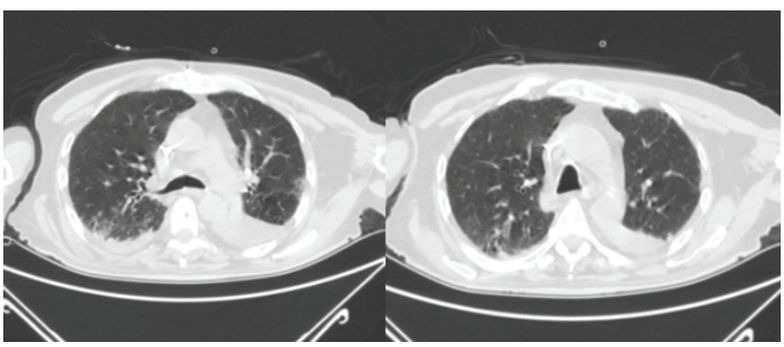

Tartışma-Sonuç: İPF zemininde gelişen akciğer kanseri, fibrotik parankimin radyolojik ve patolojik bulguları ile örtüşerek tanısal belirsizlik yaratabilir. Fibrotik alanlarda veya komşuluğunda yeni/progresif lezyon saptandığında, seri görüntüleme ile yakın izlem, uygun örnekleme stratejileri ve multidisipliner değerlendirme (göğüs hastalıkları-radyoloji-patoloji-göğüs cerrahisi/onkoloji) tanısal doğruluğu artırabilir. Bu seri, tek başına radyoloji veya patolojiye dayanmanın yetersiz kalabileceğini ve entegre yaklaşımın doğru tanı ve zamanında tedavi için temel olduğunu desteklemektedir. Klinik pratikte 'progresyon' olarak yorumlanan opasiteler maligniteyi temsil edebileceğinden, şüpheli olgularda erken doku tanısı için en uygun örnekleme yönteminin seçimi önemlidir. Bu yaklaşım tedavi zamanlamasını ve prognozu iyileştirir.

Anahtar Kelimeler: idiyopatik pulmoner fibrozis, akciğer kanseri, UIP, biyopsi, multidisipliner değerlendirme

PS-165 İdiopatik Pulmoner Fibrozis Tanısında Cerrahi Biyopsinin Rolü

Onur Binici[1], Fatma Demirci Üçsular[1], Enver Yalnız[1]

[1]SBÜ Dr. Suat Seren Göğüs Hastalıkları Ve Cerrahisi Eğitim Ve Araştırma Hastanesi

Giriş-Amaç: İdiyopatik Pulmoner Fibrozis (İPF) kronik ve progresif seyreden bir interstisyel akciğer hastalığıdır(İAH). Yüksek çözünürlüklü bilgisayarlı tomografide (YÇBT) paternin kesin olduğu durumlarda cerrahi biyopsiye gerek kalmadan multidisipliner konsey ile tanı koyulabilir (> %90 güvenirlik). Ancak klinik ve radyolojik bulgularla tanı konulamayan şüpheli olgularda İPF'nin ayırıcı tanısı için doku biyopsisi kullanılmalıdır.

Olgu: 52 yaşında erkek hasta bir yıldır nefes darlığı ve öksürük şikayetinin son zamanlarda artması üzerine başvurdu. Fizik muayene ve vital bulguları olağandı. Solunum sesleri dinlemekle olağan, çomak parmak saptanmadı. Hastanın bilinen ek hastalığı ve ilaç kullanımı yoktu. 25 paket-yıl aktif sigara içicisiydi. Ailesinde akciğer hastalığı öyküsü yoktu. PA akciğer grafisinde; orta ve alt zonlarda retiküler tarzda heterojen dansite artışı mevcuttu. YÇBT'de; her iki akciğerde bazal ağırlıklı, subplevral alanlarda yaygın retiküler patern, buzlu cam dansitesinde opasite artımı saptandı. Radyolojik bulgular belirsiz olağan interstisiyel pnömoni (OİP) paterni ile uyumlu idi. Hastaya bronkoskopi yapıldı. Bronkoalveolar lavajda; alveolar makrofajlar (%94), nötrofiller (%3), lenfositler (%3), bronş epitel hücreleri izlendi. Mikrobiyolojik üreme saptanmadı ve sitolojisi benigndi. Spirometresinde; FVC: 3,68L (%91), FEV1: 3,2L(%98), FEV1/FVC: %87 idi. Romatolojik biyobelirteçleri negatif ve romatoloji konsültasyonunda hastalık saptanmadı. Hastaya İAH konsey kararı ile video eşliğinde torakoskopik cerrahi biyopsi yapıldı. Patolojik değerlendirilmesinde alveol duvarında intertisyel fibrozis, aktif fibroblastik foküs, bağ doku artımı ve bronşiolizasyon alanı izlenen hastanın bulguları "Olası Olağan İntestisyel Pnömoni paterni" ile uyumlu saptanan hasta İAH konseyinde yeniden degerlendirilerek idiopatik pulmoner fibrozis olarak kabul edildi ve hastaya antifibrotik tedavi başlandı.

Hastanın başvuru anındaki PA akciğer grafisi ve toraks BT görüntüleri.

Tartışma-Sonuç: Eğer radyolojik olarak kesin veya olası OİP paterni varsa, anamnezde başka bir İAH'ı düşündüren bilgi yoksa cerrahi biyopsiye ihtiyaç olmadan İPF olarak değerlendirilebilir. YÇBT'de belirsiz patern veya alternatif tanıları düşündüren bulgular varsa cerrahi biyopsi ile tanının doğrulanması gerekir. Biyopsinin İPF tanısındaki yeri ve önemini vurgulamak, prognozu kötü olan hastalığın tanısının konularak erken dönemde takip ve tedavi altına alınmasının gerekliliğini vurgulamak için olgumuzu sunduk.

Anahtar Kelimeler: İdiyopatik Pulmoner Fibrozis, Olağan İnterstisyel Pnömoni, Torakoskopi, Biyopsi

PS-166 Antisentetaz Sendromuna Bağlı NSIP Paterni ile Seyreden İnterstisyel Akciğer Hastalığı

Şule Şen[1], Barış Demirkol[1], Ayşe Bahadır[1], Sibel Yurt[1], Mehmet akif Özgül[1], Cemal Bes[1], Mustafa Çarkçı[1]

[1]Başakşehir Çam ve Sakura Şehir Hastanesi

Giriş-Amaç: Antisentetaz sendromu (ASS), aminoasil-tRNA sentetazlara karşı gelişen otoantikorlarla ilişkili, inflamatuvar miyopatiler spektrumunda yer alan sistemik bir otoimmün hastalıktır. Hastalığın en sık ve prognozu belirleyen organ tutulumu interstisyel akciğer hastalığıdır (ILD). ASS ilişkili ILD, çoğu zaman kas tutulumundan önce veya kas bulguları belirgin olmadan ortaya çıkabilmekte ve bu durum tanıda gecikmeye yol açabilmektedir. Özellikle nonspefisik interstisyel pnömoni (NSIP) paterni ile seyreden olgularda otoimmün etyolojilerin gözden kaçırılması, hastalığın ilerlemesine neden olabilmektedir. Bu olgu sunumunda, göğüs hastalıkları pratiğinde NSIP paterni ile izlenen ve ayrıntılı değerlendirme sonucunda antisentetaz sendromu tanısı alan bir hasta sunulmaktadır.

Olgu: Astım dışında bilinen ek hastalığı olmayan, sigara öyküsü bulunmayan erkek hasta; yaklaşık bir yıldır devam eden nefes darlığı, öksürük ve balgam şikayetleri ile başvurdu. Özgeçmişinde pnömoni nedeniyle yoğun bakım yatışı ve pulmoner emboli öyküsü mevcuttu. Fizik muayenede bilateral alt zonlarda ince inspiratuvar raller saptandı; oksijen satürasyonu normal sınırlardaydı.Solunum fonksiyon testlerinde restriktif patern ve diffüzyon kapasitesinde azalma izlendi. Tekrarlayan toraks bilgisayarlı tomografi (BT) incelemelerinde bilateral alt loblarda baskın, periferal ve peribronkovasküler dağılımlı retiküler interstisyel kalınlaşmalar, buzlu cam dansiteleri ve traksiyon bronşektazileri ile uyumlu NSIP paterni saptandı. Klinik ve radyolojik bulgular doğrultusunda başlangıçta otoimmün özellikler gösteren interstisyel pnömoni (IPAF) ön tanısı ile hasta romatoloji ile birlikte değerlendirildi.Otoimmün incelemede anti-Jo-1 ve anti-Ro52 antikorlarının pozitif saptanması ve eşlik eden belirgin kreatin kinaz yüksekliği ile birlikte klinik bulguların değerlendirilmesi sonucunda hastaya antisentetaz sendromu ilişkili ILD tanısı konuldu. Mikofenolat mofetil ve kortikosteroid tedavisi başlanan hastanın izleminde klinik semptomlarında belirgin gerileme, solunum fonksiyonlarında düzelme ve toraks BT'de parankimal bulgularda regresyon izlendi.

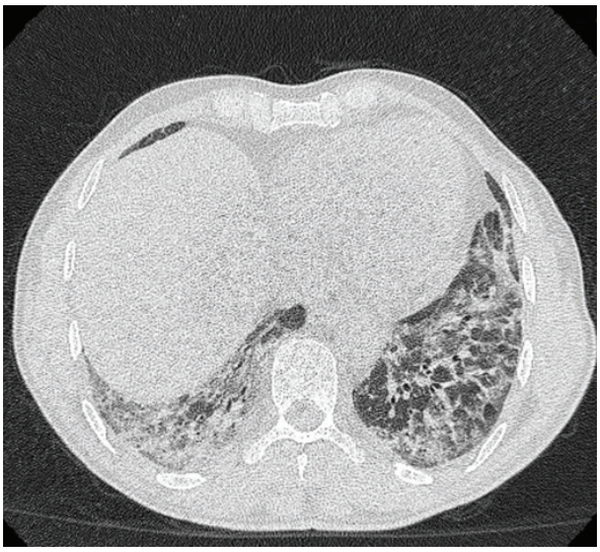

Şekil 1. Tedavi öncesi toraks BT'de bilateral alt loblarda baskın, periferal ağırlıklı NSIP paterni izlenmektedir.

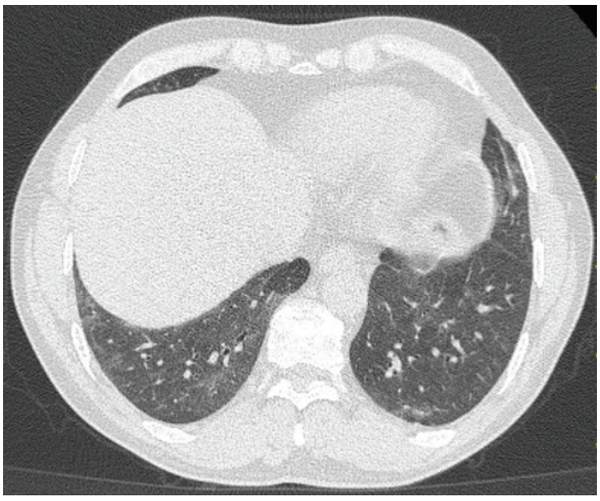

Şekil 2. Tedavi sonrası toraks BT'de NSIP paterni ile uyumlu parankimal bulgularda belirgin regresyon izlenmektedir.

Tartışma-Sonuç: NSIP paterni ile seyreden interstisyel akciğer hastalığı olgularında antisentetaz sendromu önemli bir ayırıcı tanı nedenidir. Kas bulguları başlangıçta minimal veya subklinik olabileceğinden, otoimmün etyolojiler yalnızca kas semptomlarına dayalı olarak dışlanmamalıdır. Göğüs hastalıkları pratiğinde erken tanı ve uygun immünsüpresif tedavi ile akciğer tutulumunda klinik ve radyolojik iyileşme sağlanabileceği akılda tutulmalıdır.

Anahtar Kelimeler: Antisentetaz sendromu, İnterstisyel akciğer hastalığı, NSIP, İmmünsupresif tedavi

PS-167 Maligniteyi Taklit Eden Kronik Eozinofilik Pnömoni Olgusu

Useyma Alkhatib[1], Sena Ebru Çağlar[1], Duygu Uzunoğlu[1], Bahar Aydoğar[1], Ramazan Eren[1], *, Umut İlhan[1], Erdoğan Çetinkaya[1]

[1]*S.B.Ü Yedikule Göğüs Hastalıkları ve Göğüs Cerrahisi EAH, İstanbul

Giriş-Amaç: Kronik eozinofilik pnömoni (KEP), idiopatik eozinofilik akciğer hastalıkları arasında yer alan, nadir ancak klinik açıdan önemli bir inflamatuvar akciğer hastalığıdır.. Haftalar–aylar içinde gelişen solunumsal semptomlarla seyreder ve olguların %50–70'ine astım eşlik eder. Klinik ve radyolojik bulguların malignite, organize pnömoni ve ABPA ile benzerliği tanıyı güçleştirir. Kortikosteroidlere hızlı yanıt tipiktir, ancak tedavi kesilince nüks görülebilir.Bu olguda, malignite ön tanısı ile ileri tanısal girişimlere kadar ilerleyen süreç sonunda KEP tanısı alan bir hasta sunularak ayırıcı tanıdaki güçlüklerin vurgulanması amaçlanmıştır.

Olgu: Altmış yaşında, astım ve bronşiektazi öyküsü bulunan kadın hasta, 2019'da iki yıldır devam eden öksürük yakınması ile başvurdu. Fizik muayenede oda havasında oksijen satürasyonu %92 olup sağ solunum seslerinde azalma saptandı. Laboratuvar incelemesinde periferik eozinofili(%16)mevcuttu.Solunum fonksiyon testlerinde, FEV1/FVC: %66 ve erken reversibilite pozitifliği izlendi.Yüksek çözünürlüklü toraks BT'de bronşiektazi, peribronşiyal kalınlaşmalar, sentrilobüler nodüler infiltrasyonlar ve sağ hiler lenfadenopati saptandı. Sağ hiler lenf nodu EBUS ile örneklendi ve malignite lehine bulguya rastlanmadı.ABPA açısından yapılan değerlendirmede total IgE düzeyi 21,7 IU/mL olup prick testi negatifti.Hasta 2023 yılında artan öksürük ve dispne yakınmaları ile yeniden başvurdu. Bu dönemde periferik eozinofil oranı %30,4 olarak saptandı. Toraks BT'de sağ üst lobda yaklaşık 3 cm çapında lezyon izlendi. PET-BT'de bilateral buzlu cam dansiteleri enflamatuvar süreç lehine değerlendirildi. Ancak bronkoalveoler lavaj (BAL) sitolojisinde adenokarsinom şüphesi bildirilmesi üzerine video yardımlı torakoskopik cerrahi (VATS) ile cerrahi biyopsi yapıldı. Histopatolojik incelemede alveoler ve interstisyel alanlarda yoğun eozinofilik infiltrasyon ve eozinofilik mikroabseler izlenerek KEP tanısı konuldu.Sistemik prednizolon tedavisi ile klinik, radyolojik ve fonksiyonel düzelme sağlandı. Tedavinin düzensiz kullanımı sonrasında alevlenme gelişmesi üzerine steroid tedavisi yeniden başlandı. Hasta halen düzenli izlem altında olup klinik olarak stabildir.

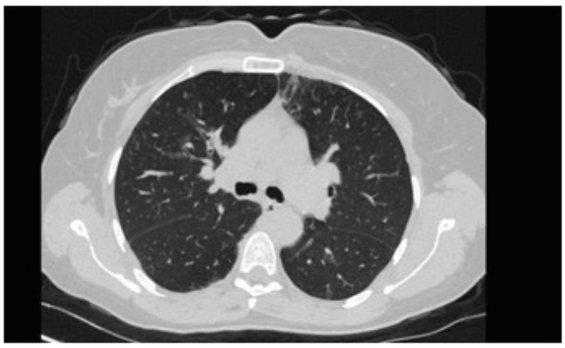

Resim1:Sol akciğer altalanda buzlu cam

Kortikosteroid öncesi buzlu cam infiltrasyon

Tartışma-Sonuç: Bu olgu, kronik eozinofilik pnömoninin klinik, radyolojik ve sitolojik bulgularla malignite ve ABPA'yı taklit edebileceğini ve tanısal süreci belirgin şekilde zorlaştırabileceğini göstermektedir. Nodüler lezyonların varlığı ve BAL sitolojisindeki şüpheli bulgular, cerrahi biyopsiye kadar uzanan ileri tanısal girişimlere neden olmuştur. Kortikosteroid tedavisine hızlı ve belirgin yanıt alınması KEP için karakteristik olmakla birlikte, tedavinin kesilmesi veya düzensiz kullanımı alevlenme riskini artırmaktadır.Sonuç olarak, eozinofili eşlik eden,maligniteyi düşündüren akciğer lezyonlarında KEP mutlaka ayırıcı tanıda göz önünde bulundurulmalı; erken tanı, uygun tedavi ve yakın izlem ile gereksiz invaziv girişimlerin önüne geçilebileceği akılda tutulmalıdır.

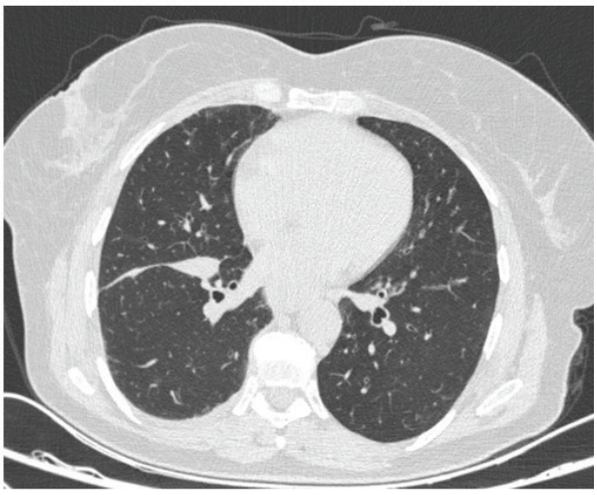

Resim 2: Kortikosteroid sonrası

Anahtar Kelimeler: ABPA, eozinofilik, Prednizolon, Adenokarsinom

PS-168 Kazara Tiner Yutulması Sonrası Gelişen Kimyasal Pnömoni: Adölesan Bir Olgu

Gülçehre Oğuztürk[1], Muhammet Ali Oruç[2], Esma Akdemir[2]

[1]Adli Tıp Kurumu; İstanbul, Göğüs Hastalıkları
[2]Adli Tıp Kurumu, İstanbul, Adli Tıp ABD

Giriş-Amaç: Kimyasal pnömoni, hidrokarbonlar başta olmak üzere irritan maddelere maruziyet sonrası gelişen inflamatuvar bir akciğer hastalığıdır ve çocuk–ergen yaş grubunda sıklıkla kazara alımla ilişkilidir. Hidrokarbon bileşikleri arasında yer alan boya inceltici tinerler, toluen, ksilen ve aseton gibi organik solventlerin karışımından oluşur. Tiner aspirasyonu nadir bir durum olmakla birlikte, akciğer dokusunda sürfaktan kaybı, alveoler inflamasyon ve hemorajik alveolit gelişimine yol açabilir. Bu sunumda, kazara tiner içilmesini takiben kimyasal pnömoni gelişen adölesan bir olgu sunulmaktadır.

Olgu: 17 yaşında kadın hasta, okulda su zannederek yaklaşık 10 ml tiner içimini takiben gelişen nefes darlığı, öksürük ve mide bulantısı şikâyetleriyle acil servise başvurdu. Hasta bilinci açık ve oryanteydi. Vital bulguları; TA 120/61 mmHg, nabız 97/dk, vücut sıcaklığı 36,4 °C ve oksijen satürasyonu %95 olarak saptandı. Fizik muayene ve laboratuvar tetkiklerinde patolojik bulgu izlenmedi. Özgeçmişinde iki yıl önce geçirilmiş tüp mide ameliyatı ve hipertansiyon öyküsü mevcuttu.Posteroanterior akciğer grafisinde patolojik bulgu saptanmayan hasta, yakın izlem amacıyla çocuk yoğun bakım ünitesine yatırıldı. Klinik stabilitesinin devam etmesi üzerine 24 saat sonra servise alındı. Kontrol toraks bilgisayarlı tomografisinde(BT) sağ alt lob posterior bazal segmentte sınırlı buzlu cam opasitesi saptandı (Resim 1). Bulgular kimyasal pnömonit ile uyumlu olarak değerlendirildi. Yatış süresince ampirik antibiyoterapiyle beraber inhale steroid+salbutamol tedavisi uygulandı. Klinik şikayetleri gerileyen hasta üçüncü gününde poliklinik kontrolü önerilerek taburcu edildi. Taburculuktan üç gün sonra göğüs hastalıkları polikliniğine öksürük, balgam ve hırıltı yakınmalarıyla başvuran hastanın solunum fonksiyon testleri FEV1 3,58 L (%112), FVC 4,32 L (%120) ve FEV1/FVC 0,82 olarak saptandı. Fizik muayenede hafif uzamış ekspiryum mevcuttu. Hastaya inhaler salbutamol+flutikazon propiyonat kombinasyonuyla beraber oral desloratadin+montelukast tedavisi başlandı ve hasta iki ay sonra kontrole çağrıldı.

Resim 1. Sağ alt lob posterior bazal segmentte sınırlı buzlu cam opasitesi; kimyasal pnömoni olarak değerlendirildi.

Tartışma-Sonuç: Oral yolla alınan hidrokarbon içeren sıvılar, başta pulmoner olmak üzere ciddi sistemik komplikasyonlara yol açabilmektedir. Bu maruziyetler çoğunlukla önlenebilir nitelikte olup, okullarda sanat amaçlı kullanılan tiner gibi hidrokarbon bileşiklerine karşı dikkatli olunmalıdır. Çocuk ve ergen hastalarda ayrıntılı anamnez alınması, aspirasyona bağlı gelişebilecek kimyasal pnömoninin erken tanınması ve uygun tedavisi açısından önem taşımaktadır.

Anahtar Kelimeler: kimyasal pnömoni, tiner, hidrokarbon, aspirasyon

PS-169 Pulmoner Langerhans Hücreli Histiositozda Pulmoner Nodül Zaten Olur Deyip Geçmeyelim

Hikmet Merve Reyhan[1], Elif Tanrıverdi[1], Yasemin Yücel[1], Arda Çetin[1], Binnaz Zeynep Yıldırım[1], Nurcan Ünver[1], Merve Ekinci Fidan[1]

[1]Yedikule Göğüs Hastalıkları ve Göğüs Cerrahisi Eğitim ve Araştırma Hastanesi

Giriş-Amaç: PLHH, erişkinlerde nadir görülen ve sigara ile ilişkili bir interstisyel akciğer hastalığıdır. Birçok vaka raporu ve daha küçük vaka serileri, PLHH'nin diğer malign hastalıklarla birlikte hem eş zamanlı hem de ardışık olarak ortaya çıkabileceğini ve bu ilişkili malignitelerin sıklığının yalnızca şans eseri olmaktan daha yüksek olduğunu gözlemlemiştir Nadiren, PLHH ve ilgili malign lezyonlarının genetik analizi yapılmıştır. Pulmoner MALT lenfoma akciğerde primer tümörler arasında oldukça nadirdir (< %1). Araştırmalarımıza göre literatürde PLHH'nin ardışık veya eş zamanlı pulmoner MALT lenfoma ile birlikteliğine dair bildirim bulunmamaktadır. Bu olgu, PLHH ile takibi sırasında yeni gelişen nodülleri sebebiyle araştırlan ve ardışık pulmoner MALT lenfoma tanısı alan ilk olgu olması sebebiyle sunulmuştur.

Olgu: 58 yaşında kadın hasta kliniğimize hemoptizi şikayeti ile başvurdu. Otuz paket-yıl aktif smokerdı. Romatoid artrit tanısı ile hidroksiklorokin kullanmaktaydı. Toraks BT'de (Resim 1) her iki akciğerde üst zon ağırlıklı kistik ve nodüler lezyonlar mevcuttu. Bronkoalveoler lavaj (BAL)'da CD1a düzeyi %1'di. Multidisipliner konsey kararı ile sağ üst wedge rezeksiyon planlandı. Histopatolojik incelemesi PLHH ile uyumlu idi. Hasta sigarayı bıraktı, düzenli takibe alındı. 2024 yılı kontrol BT'sinde (Resim 2) başvuru zamanında ve olmayan yeni gelişen düzensiz nodüler lezyonlar izlendi. Ardından yapılan PET-CT incelemesinde (Resim 3) sol alt lob laterobazal segmentte ve sağ orta lobda yerleşimli nodüllerde minimal hipermetabolizma saptandı. Bulgular malignite açısından kuşkulu değerlendirildi. Fiberoptik bronkoskopi (FOB) sonucunda ARB boyama, TBC PCR, sitoloji sonuçları non-diyagnostikti. Multidisipliner konsey kararı ile video-yardımlı torakoskopik cerrahi (VATS) ile wedge rezeksiyon yapıldı. Histopatolojik incelemesi ekstranodal marjinal zon lenfoma (MALT lenfoma) ile uyumlu idi. Hasta hematoloji kliniğine yönlendirildi.

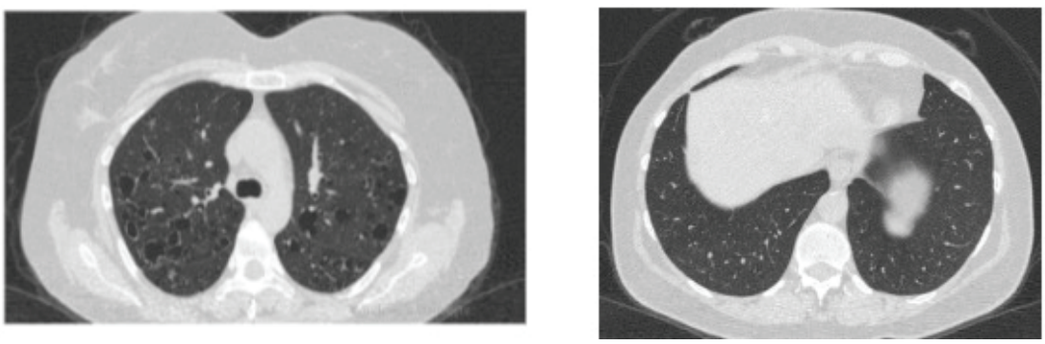

Resim 1. 2017 yılında çekilen Yüksek Çözünürlüklü Toraks BT (HRCT), pulmoner Langerhans hücreli histiositoz ile uyumlu karakteristik kistik ve nodüler lezyonlar izlenmektedir.

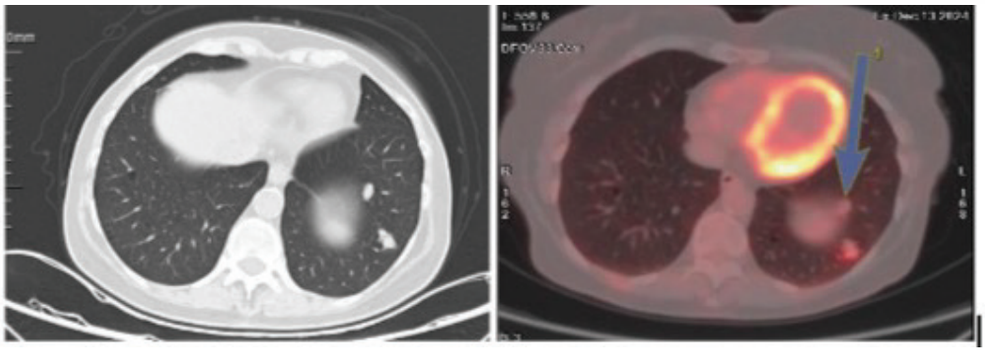

Resim 2. 2024 yılında çekilen Toraks BT, sol akciğer alt lobda yeni gelişen pulmoner nodülleri göstermektedir.2024 yılında çekilen PET-CT, sol alt lob ve sağ orta lobda yerleşimli nodüler lezyonlarda minimal hipermetabolik aktiviteyi göstermekte olup malignite açısından şüphe uyandırmaktadır.

Tartışma-Sonuç: PLHH'de klinik seyri heterojendir; bazı olgularda stabil kalabilirken, bazılarında progresyon ya da malign transformasyon görülebilir. Bununla birlikte, PLHH sonrasında sekonder bir hematolojik malignite gelişimi son derece nadir olup, literatürde pulmoner MALT lenfoma ile ardışık birlikteliği rapor edilmemiştir. Olgumuz, PLHH tanısı sonrası takibinin 7. yılında yeni gelişen pulmoner nodüller sebebiyle tetkik edilerek MALT lenfoma tanısı almıştır. PLH-H'de pulmoner nodüller görülse de nodülün yerleşim yeri ve karakteristik özellikleri de göz önünde bulundurularak ve bu hasta grubunda malign transformasyon da olabileceği bilinerek yeni gelişen nodüllerin ileri tetkiki düşünülmelidir. Bu süreç, PLHH tanılı hastalarda uzun dönem izlem ve yeni gelişen lezyonların malignite açısından değerlendirilmesi gerektiğini ortaya koymaktadır.

Anahtar Kelimeler: pulmoner langerhans hücreli histiyositozis, malt lenfoma, kistik akciğer hastalığı

PS-170 Nadir Bir İnterstisyel Akciğer Hastalığı: Airspace Enlargement ve Fibrozisli Olgu

Hilal Bozkurt[1], Nur Aleyna Yetkin[1], Bilal Rabahoğlu[1], Burcu Baran[1], Nuri Tutar[1], İnci Gülmez[1], Fatma Sema Oymak[1]

[1]Erciyes Üniversitesi Tıp Fakültesi

Giriş-Amaç: Airspace enlargement, alveoler duvarların destrüksiyonu sonucu gelişen ve en sık sigara ilişkili amfizem zemininde izlenen yapısal bir akciğer değişikliğidir. Bazı olgularda amfizematöz parankimal hasara fibrotik süreç eşlik edebilir. Bu birliktelik, klinik olarak belirgin hipoksemi, görece korunmuş solunum fonksiyon testleri ve radyolojik olarak üst zonlarda amfizem ile alt zonlarda fibrozis varlığı ile klinik bulgularda belirgin şekilde ağırlaştırabilir.

Olgu: Yetmiş yaşında erkek hasta, 30 paket yıl sigara öyküsü olup sigarayı yaklaşık 12 yıl önce bırakmıştır. Amfizematöz KOAH tanısı ile izlenen hasta, son dönemde artan efor dispnesi ve çabuk yorulma şikâyetleri ile başvurmuştur. Yakın zamanda hastanın sık sık alevlenme ve acil başvuru mevcuttu. Antibiyotik tedavisi sonrası klinik yakınmalarında kısmi düzelme izlenmiştir. Ancak hastada istirahat halinde dahi belirgin hipoksemi devam etmiştir.Fizik muayenede oksijen satürasyonu %65 olarak ölçülmüş, Fizik muayene de inspiratuvar raller (velcro raller) saptanmış ve clubbing bulunmuştur. Solunum fonksiyon testlerinde FEV1\FVC: 70 FEV1: 91 (2.67) FVC: %99 (3.78) ,sınırda obstrüksiyon ile uyumlu olduğu izlenmiştir. Klinik bulgular ile solunum fonksiyon testleri arasındaki bu belirgin uyumsuzluk dikkat çekici bulunmuştur. Kontrastsız toraks bilgisayarlı tomografi incelemesinde her iki akciğerde yaygın ve şiddetli destrüktif amfizem alanları izlenmiş olup bu bulgular airspace enlargement ile uyumlu olarak değerlendirilmiştir. Özellikle bazal bölgelerde birleşme eğilimi gösteren destrüktif amfizem alanlarına fibrotik değişikliklerin eşlik ettiği görülmüştür. Amfizem alanları dışındaki parankimde diffüz buzlu cam opasiteleri saptanmış, önceki BT incelemesi ile karşılaştırıldığında fibrozis miktarında belirgin artış olduğu izlenmiştir. Fibrotik tutulumun her iki akciğerde %10'un üzerinde olduğu değerlendirilmiştir. Mevcut bulgular birlikte değerlendirildiğinde, hastadaki klinik tablonun yalnızca amfizem ile açıklanamayacağı, airspace enlargement'a eşlik eden fibrotik sürecin belirleyici olduğu görülmektedir. Üst zonlarda amfizem ve alt zonlarda fibrozis birlikteliği, belirgin hipoksemi, clubbing ve velcro rallerin varlığı ile hasta: airspace enlargement ve intertistisyel akciğer hastalığı birlikteliği düşülerek hastaya nintedanib başlanmıştır.

AMFİZEM

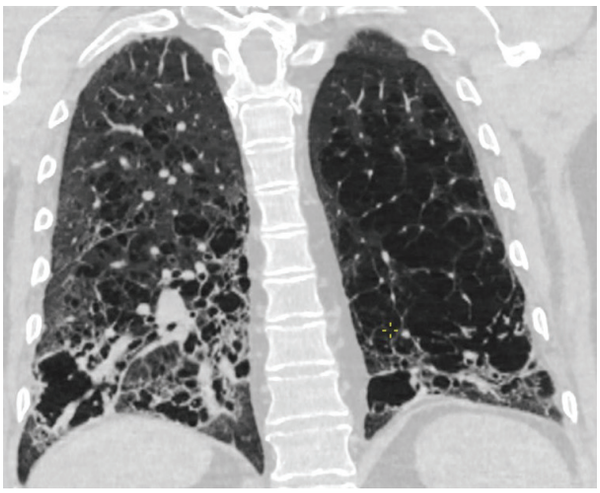

Normal akciğer parankimi belirgin şekilde azalmış olup, akciğerde yaygın amfizem ve alt loblarda fibrozis ile birlikteliği olan heterojen dağılım

CPFE

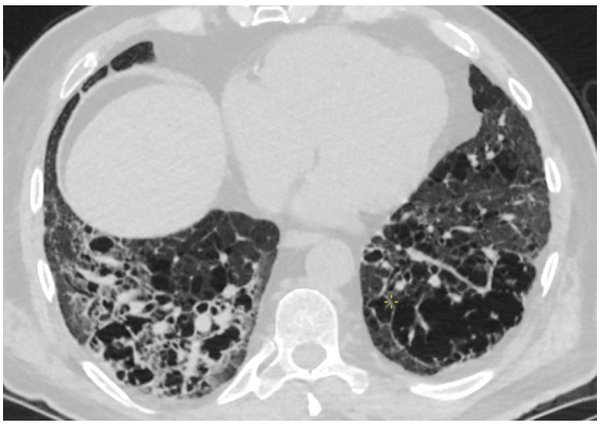

Amfizematöz ve bal peteği görünümü birlikteliği

Tartışma-Sonuç: Airspace enlargement ile fibrozisin birlikte bulunduğu durumlarda amfizem zemininde gelişen fibrotik değişiklikler,hastaların yalnızca KOAH perspektifiyle değil, daha geniş bir parankimal akciğer hastalığı çerçevesinde değerlendirilmesini gerektirir. Bu yaklaşım, hastalığın seyrinin daha doğru öngörülmesi ve uygun izlem stratejilerinin belirlenmesi açısından önem taşımaktadır. Sonuç olarak, bu olgu, amfizem zemininde fibrozis gelişiminin klinik, fonksiyonel ve radyolojik açıdan dikkatle değerlendirilmesi gerektiğini vurgulamakta; airspace enlargement ile fibrozisin birlikteliğinin klinik pratikte göz ardı edilmemesi gereken bir durum olduğunu göstermektedir.

Anahtar Kelimeler: Airspace enlargement, amfizem, pulmoner fibrozis, progresif fibrotik fenotip

PS-171 Parmakta Kitleye ve Nekroza Neden Olan Sarkoidoz Olgusu

Muhammed DEĞER[1]

[1]Gölcük Necati Çelik Devlet Hastanesi

Giriş-Amaç: Sarkoidoz etyolojisi net olarak aydınlatılamamış sistemik granülomatöz bir hastalıktır.En çok tutulan yapılar toraks içi lenf nodları ve akciğerlerdir.Multisistemik bir hastalık olduğu için hastayı değerlendiren hekim öykü ve fizik incelemede akciğer dışı organ tutulumları konusunda dikkatli olmalıdır.Sarkoidozda kas-iskelet sistemi tutulum paternleri iyi tanımlanmamıştır ve klinik özellikler açısından literatür verileri kısıtlıdır.Sarkoidozda kas-iskelet tutulumu literatüre göre %3-13 arasındadır.Nadir görülmesi sebebiyle parmakta kitle ile kendini gösteren Sarkoidoz olgusu sunulmuştur.

Olgu: 41 yaşında ev hanımı ve 3 çocuk annesi kadın hasta nefes darlığı ile başvurdu.Baskı tarzında göğüs ağrısı vardı. Özgeçmişinde bilinen kronik hastalık öyküsü yoktu.Hasta aynı zamanda ortopedi tarafından patoloji raporuyla yönlendirilmişti.Hastadan sağ 3.parmakta kitle ve nekroze doku olması nedeniyle biyopsi alınmıştı.Patoloji raporunda kemik ve yumuşak dokudan alınan biyosi örneğinde non-kazaifiye granülomatöz inflamasyon olarak raporlanmıştı. Sigara öyküsü yoktu. Bilinen tüberküloz öyküsü ve temas öyküsü yok.Fizik muayenede hastada inspeksiyonla el orta parmağının ekstansör yüzünde nekroze kitle izlendi (Resim 1).Yüzde ve saç derisinde kutanöz lezyonlar izlendi.Dinlemekle patolojik ses duyulmadı ancak solunum sesleri azalmıştı.Labaratuvarda lenfopeni ve hafif sedimantasyon yüksekliği vardı,hiperkalsemi yoktu.Hastanemizde serum ACE bakılamadığından çalışılamadı. Hastadan istenen PPD test sonucu sıfır olarak geldi ve tekrarı da sıfır olarak geldi.Posteroranterior akciğer grafisinde bilateral hiler dolgunluk ve parankimde retiküler dansite artışları izlendi(Resim 2).Solunum fonksiyon testinde mikst patern vardı.Kardiyoloji,nöroloji,endokrinoloji,göz hastalıklarına konsulte edildi ve konsültasyon sonucunda belirgin patoloji saptanmadı. Hasta yüz ve saçlı derideki lezyonlar nedeniyle dermatolojiye başvurmuş ve biyopsi yapılmıştı.Hasta sarkoidoz olarak değerlendirildi ve metilprednisolon başlandı.Tedaviden 1 ay sonra yapılan kontrolde hastanın kliniğinde düzelme,parmaktaki nekroz alanında ve şişlikte belirgin düzelme izlendi(Resim 1).Posteroanterior akciğer grafisinde parankimde ve hiler bölgelerde regresyon izlendi(Resim 2).Solunum fonksiyon testinde düzelme izlendi.Olgu halen tedavi ve takip altındadır.

Resim 1. Hastanın polikliniğe ilk başvurusundaki parmaktaki nekroz alanı ve steroid tedavisinden 1 ay sonraki kontrol muayenesindeki nekrozun düzeldiği parmak fotoğrafı.

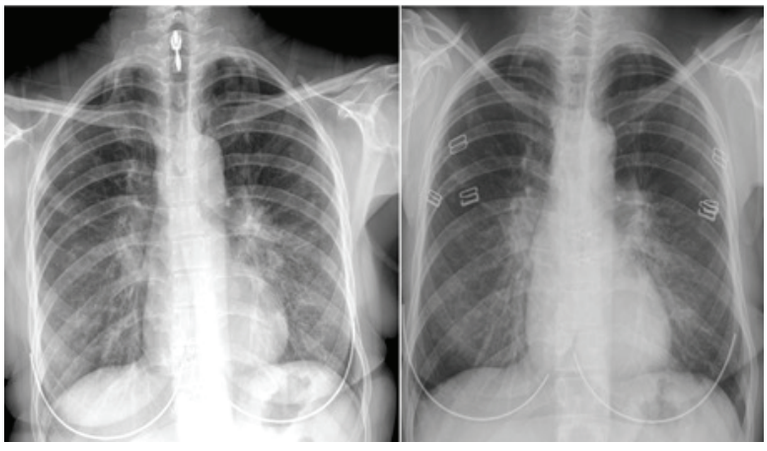

Resim 2. Hastanın kliniğimize ilk başvurusundaki PAAC görüntüsü ile tedavi sonrası 1.ayda kliniğimize başvurusundaki PAAC görüntüsü.

Tartışma-Sonuç: Sarkoidoz etyolojisi bilinmeyen, multisistemik granülomatöz bir hastalıktır.En sık akciğerleri ve intratorasik lenf bezlerini tutmakla birlikte deri,göz ve periferik lenf bezi tutulumu başta olmak üzere hemen tüm sistemleri tutabilmektedir.Tanı genellikle klinik,radyolojik ve tutulan sistemlerdeki histopatolojik bulguların birleştirilmesi ile konulur.Olgumuzda da klinik,radyolojik ve histopatolojik tanılar beraber değerlendirilerek tanı kondu.Semptomatik evre II pulmoner tutulum ve görünümü bozan,uzuv kaybına neden olabilecek kas eklem dokusu tutulumu nedeniyle tedavi başlandı.Tedavi sonrası parmaktaki nekroz ve şişlikte belirgin regresyon izlendi. Olgu nadir görülmesi nedeniyle litaratüre katkı olması amacıyla sunuldu.

Anahtar Kelimeler: Sarkoidoz, Interstisyel akciğer hastalığı, Kemik tutulumu

PS-172 Sessiz Akciğerin Deri(n) Çığlığı: Eritema Nodozum İle Tanı Alan Sarkoidoz Olguları, Vaka Serisi

Fatma Nur Çelebi[1], Aydanur Ekici[1], Mehmet Savaş Ekici[1]

[1]Kırıkkale Üniversitesi Tıp Fakültesi

Giriş-Amaç: Sarkoidoz, etiyolojisi kesin olarak bilinmeyen; nonkazeifiye granülomlarla karakterize, multisistemik ve heterojen seyirli inflamatuvar bir hastalıktır. En sık akciğer ve intratorasik lenf nodlarını tutmakla birlikte, bazı olgularda solunum semptomları olmaksızın ekstratorasik bulgular ön planda olabilir (1). Eritema nodozum, özellikle akut başlangıçlı sarkoidoz formlarında görülen, sıklıkla sistemik inflamatuvar aktiviteyi yansıtan ve genellikle iyi prognozla ilişkilendirilen önemli bir dermatolojik bulgudur (3). Solunum sistemi şikayeti olmayan, eritema nodozumla başvuran ve ileri incelemeler sonucunda akciğer tutulumlu sarkoidoz tanısı alan dört olgunun sunumunu amaçladık.

Olgu: Dört olgu da eritema nodozumla başvurmuş olup hiçbirinde belirgin solunumsal semptom ve solunum fonksiyon kaybı yoktu. Birinci olgu: kırk sekiz yaşında erkek hastanın yüksek çözünürlüklü bilgisayarlı tomografisinde (YÇBT) bilateral mediastinal- hiler lenfadenopatiler, subplevral nodüller mevcuttu. Anjiyotensin converting enzim (ACE) ve C reaktif protein (CRP) düzeyi yüksekti. İkinci olgu: otuz dokuz yaşında kadın hastanın YÇBT' sinde bronkoalveolar dağılımlı mikronodüler dansite artımları mevcuttu. ACE ve CRP yüksekti. Üçüncü olgu: otuz bir yaşında kadın hastanın öyküsündeki üç yıl önce alın bölgesinden alınan cilt biyopsisi raporunda granülamatöz inflamasyon mevcuttu. YÇBT'sinde mediastinal- hiler lenfadenopatiler, bilateral pulmoner nodüller izlendi. ACE ve CRP normaldi. Dördüncü olgu: elli üç yaşında erkek hastanın eritema nodozum dışında ateş, artralji, bilateral ayak bileklerinde ödem şikayetleri vardı. YÇBT' sinde bilateral subplevral nodüller mevcuttu. ACE yüksek, CRP normaldi. Tüm olgularda Tüberkülin deri testi (TDT) anerjikti, göz muayenelerinde üveit saptanmadı. Her birinin, endobronşial ultrasonografiyle (EBUS) alınan mediastinal lenf nodu biyopsisinin histopatolojisinde nonkazeifiye granülom saptanmasıyla, sarkoidoz tanısı doğrulandı. Hastalara akciğer parankim tutulumu ve/veya sistemik inflamatuvar aktivite bulguları nedeniyle sistemik kortikosteroid tedavisi başlandı.

Birinci Olgu

Sol hiler ve subkarinal lenfadenopatiler, parankimde periferik nodüler lezyonlar

İkinci Olgu

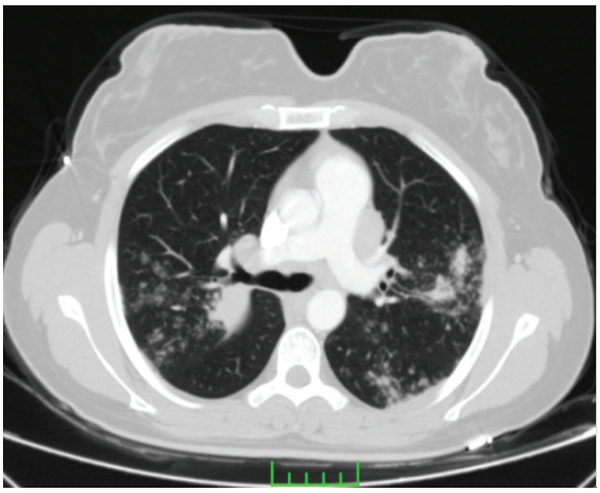

Bilateral hiler ve subkarinal lenfadenopatiler, bilateral akciğerlerde tomurcuklanmış ağaç ile uyumlu yer yer buzlu cam dansitesi zemininde bronkoalveolar dağılım gösteren milimetrik nodüler lezyonlar

Tartışma-Sonuç: Eritema nodozum, özellikle akut sarkoidozla ilişkili olup, erken tanı açısından önemli klinik bir ipucu sunmakta, genellikle iyi prognozla ilişkilendirilmektedir (1,3). Olgularımızda eritema nodozum, tanısal süreci başlatan temel bulgu olmuştur. YÇBT' de bilateral mediastinal- hiler lenfadenopatiler ve parankimal nodüler lezyonlar sarkoidoz için tipik olup, EBUS' la histopatolojik doğrulama ayırıcı tanıların dışlanmasında rol oynamıştır. Sistemik kortikosteroid tedavi, uygun endikasyon varlığında etkin ve tolere edilebilir bir seçenek olarak uygulanmıştır (2). Eritema nodozumla başvuran hastalarda solunum semptomları olmasa dahi sarkoidoz ayırıcı tanıda mutlaka düşünülmelidir. Multidisipliner yaklaşım, toraks görüntüleme ve EBUS eşliğinde histopatolojik doğrulama erken tanı ve uygun tedavi açısından kritik öneme sahiptir. Bu vaka serisi dermatolojik bulguların sarkoidoz tanısında anahtar rol oynayabileceğini ve hastalığın heterojen doğasının klinik farkındalık gerektirdiğini vurgulamaktadır.

Anahtar Kelimeler: sarkoidoz, eritema nodozum, vaka serisi, lenfadenopati

PS-173 Lenfanjiyoleiomyomatozisli Hastada Sirolimus Tedavisi

Meliha Kuş Işık[1], Özlem Erçen Diken[2], Sinem Berik Safçi[2], Sibel Kara[2]

[1]Adana Şehir Eğitim Araştırma Hastanesi,Göğüs Hastalıkları Kliniği
[2]SBÜ Adana Tıp Fakültesi, Göğüs Hastalıkları Anabilim Dalı

Giriş-Amaç: Lenfanjiyoleiomyomatozis (LAM), nadir görülen, çoğunlukla kadınları etkileyen, progresif kistik akciğer hastalığıdır.Hastalık, anormal düz kas benzeri hücre proliferasyonu ile karakterizedir ve pulmoner kistik destrüksiyon, hava yolu obstrüksiyonu ve gaz değişiminde bozulmaya yol açar(1). Son yıllarda, mTOR yolak aktivasyonunun LAM patogenezindeki merkezi rolünün gösterilmesi, sirolimus tedavisini hastalık yönetiminde temel bir seçenek haline getirmiştir(2).

Olgu: Kırk dokuz yaşında, non-smoker kadın hasta; bilinen hipertansiyon, astım ve biyopsi ile tanı koyulmuş renal anjiyomiyolipom tanıları mevcuttur.Hasta aktif olarak trekking ve yüksek irtifa tırmanışı ile uğraşmakta olup, son dönemde özellikle efor ve rakım artışıyla belirginleşen dispne yakınması ile başvurmuştur.Hastaya yuksek cozunurlu bilgisayarlı tomografi (YCBT) ile goruntuleme yapıldı.YCBT'de bilateral her iki akciğerde diffuz yayılımlı capları birbirinden farklı buyuklukte 10'dan fazla sayıda ince duvarlı yuvarlak duzgun sınırlı kistler goruldu.Solunum fonksiyon testinde FEV1/FVC %76, FEV1 %78 ve FVC %87 olarak ölçülmüştür.Hasta difüzyon kapasitesi ölçümü ve akciğer biyopsisini kabul etmemiştir. Klinik, radyolojik ve eşlik eden renal anjiyomiyolipom bulguları birlikte değerlendirilerek hastaya lenfanjiyoleiomyomatozis tanısı konulmuştur.

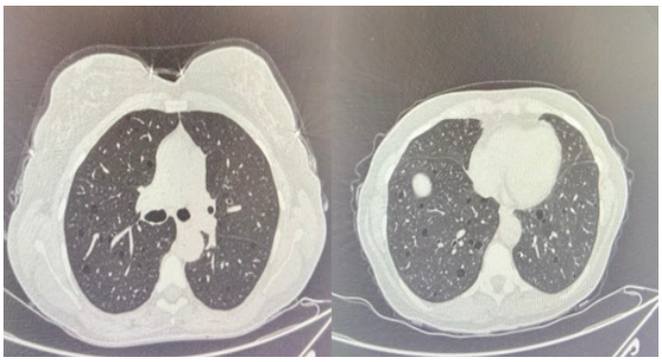

Resim 1. YCBT'de bilateral her iki akciğerde diffuz yayılımlı capları birbirinden farklı buyuklukte 10'dan fazla sayıda ince duvarlı yuvarlak duzgun sınırlı kistler

Tartışma-Sonuç: Takiplerde YCBT'de kistik lezyonlarda radyolojik progresyon izlenmesi üzerine sirolimus tedavisi başlandı.Sirolimus, mTOR yolak inhibisyonu yoluyla LAM hücre proliferasyonunu baskılayarak akciğer parankim yıkımını yavaşlatmaktadır.Hastanın eforla dispne şikâyetlerinde belirgin regresyon izlendi.Hastaya medikal tedaviye ek olarak aşılama ve yüksek rakımın pnömotoraks riski anlatıldı.Bu olgu, sirolimus tedavisinin LAM hastalarında fonksiyonel stabilizasyon ve klinik iyileşme sağladığını desteklemektedir. Astım gibi eşlik eden hastalıklar tanıyı geciktirebilse de, renal anjiyomiyolipom varlığı LAM açısından uyarıcı olmalıdır. Erken tanı ve uygun sirolimus tedavisi ile hastalık progresyonu kontrol altına alınabilir.

Anahtar Kelimeler: Lenfanjiyoleiomyomatozis, sirolimus

PS-174 Nadir Bir Hastalık: Birt-Hogg-Dubé Sendromu – Üç Olgu Sebebiyle

Neşe Varlı[2], Elif Tanrıverdi[1], Binnaz Zeynep Yıldırım[1], Halit Çınarka[1]

[1]Yedikule Göğüs Hastalıkları ve Göğüs Cerrahisi Eğitim Araştırma Hastanesi
[2]Bakırköy Dr Sadi Konuk Eğitim ve Araştırma Hastanesi

Giriş-Amaç: Birt–Hogg–Dubé sendromu (BHDS), otozomal dominant kalıtılan ve genellikle 3. dekadda ortaya çıkan, pulmoner kistler, spontan pnömotoraks, renal tümörler ve kutanöz fibrofolikülomalarla seyreden nadir bir hastalıktır. FLCN genindeki germline mutasyonların neden olduğu bu sendrom, kistik akciğer hastalığı olanlarda daha çok düşünülse de akciğer tutulumu olmadan da görülebilir. Son yıllarda bildirilen olgular, bazı mutasyonların belirli klinik bulgularla ilişkili olabileceğini ve takip protokollerinin genetik tipe göre bireyselleştirilebileceğini göstermiştir. Bu olgu sunumunda hastanemize başvuran BHDS tanılı 3 hasta ele alınmaktadır.

Olgu: Üç olgunun yaşları 51, 37 ve 70 idi. 2 hasta erkek biri kadındı. 2 hasta nefes darlığı, 1 hasta öksürük ve balgam şikayeti ile başvurmuştu. İki hastanın cilt lezyonları da BHDS düşündürürken bir hastanın cilt lezyonu yoktu. 2 erkek olguda sigara öyküsü mevcutken, kadın olgu hiç sigara içmemişti. Her üç olguda da toraks BT'sinde birleşme eğilimi gösteren bir kısmı elipsoid şekilli, subplavral ve perifissüral yerleşimli kistler mevcuttu. Ayırıcı tanı için anti SS-A ve SS-B değerlendirilmiş, BAL'da CD1a düzeyi çalışılmıştı. Sonuçlar nondiagnostikti. 3 olgudan da istenilen FLCN gen mutasyonu sonuçları pozitifti. Kadın hastanın soygeçmişinde annesinin ve ablasının oğlunda da akciğerde leke var denilerek takip edildiği öğrenildi. Hastane bilgileri tarandığında her ikisinde de kistik akciğer hastalığı olduğu görüldü. Tüm hastalar genetik danışmanlık için refere edildi ve tüm hastalara renal, kolon, tiroid ve cilt tümörleri açısından yıllık takip önerildi.

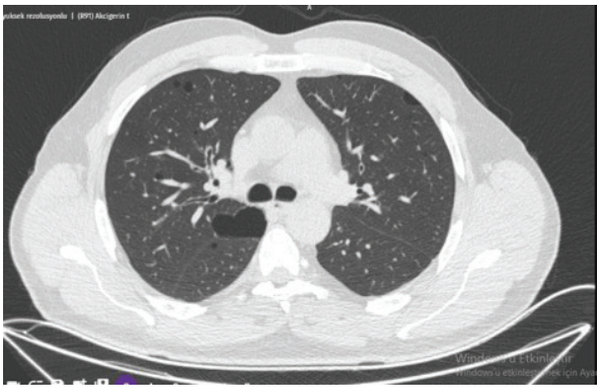

Resim 1. Toraks ct de akciğer penceresinde bilateral multipl kistler

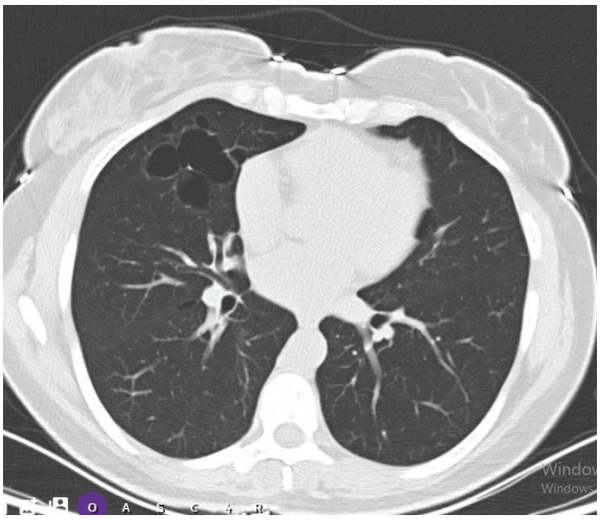

Resim 2. Toraks ct de bilateral akciğer kistleri olgu 2

Tartışma-Sonuç: BHDS'nin tanısının sıklıkla atlandığı ve bu nedenle gerçek insidansının bilinmediği düşünülmektedir. Güncel literatürde yaklaşık 200 ailede BHDS bildirilmiştir. Akciğer kistleri BHDS'li erişkinlerde yaygındır, genellikle elipsoid şekillidir ve bazal, subplevral ve intrapulmoner alanlarda yerleşim gösterir. Avrupa Birt–Hogg–Dubé Konsorsiyumu,BHDS tanısı için majör ve minör kriterler önermiştir. Tanı için bir majör veya iki minörkriterin karşılanması gerekmektedir. Majör kriterler; histopatolojik olarak doğrulanmış≥5 fibrofoliküloma/trikodiskom varlığı veya FLCN gen mutasyonu saptanmasıdır.Minör kriterler ise bilateral ve bazal yerleşimli çok sayıda akciğer kisti ± spontanpnömotoraks, erken yaşta veya multifokal/bilateral böbrek kanseri ve birinci dereceakrabalarda BHDS öyküsüdür. Erken tanı, renal malignite riskinin azaltılması ve aile taramasının sağlanması açısından kritik öneme sahiptir.

Anahtar Kelimeler: Birt–Hogg–Dubé sendromu, FLCN gen mutasyonu, Kistik Akciğer Hastalığı, Spontan pnömotoraks, Renal tümör

PS-175 Pulmoner Langerhans Hücreli Histiyositoz Olgu Serisi

Esma KUTLU[1], Cengizhan SEZGİ[1], Abdullah OĞUR[1]

[1]Gaziantep Üniversitesi Tıp Fakültesi, Göğüs Hastalıkları Anabilim Dalı, Gaziantep

Giriş-Amaç: PulmonerLangerhans hücreli histiyositoz (PLCH), distal bronşiollerin bronşiolosentrik tutulumu ile seyreden, Langerhans hücrelerinin granülomatöz infiltrasyonu sonucu nodüler ve kistik akciğer lezyonlarıyla karakterize, nadir bir interstisyel akciğer hastalığıdır. Olguların büyük çoğunluğu genç erişkin sigara içicileridir. PLCH, izole pulmoner tutulum şeklinde ya da multisistemik Langerhanshücreli histiyositozun bir parçası olarak görülebilir; izole pulmoner form yaklaşık %50–70 oranındadır.Esas olarak öksürük ve nefes darlığı gibi solunum semptomlarıyla kendini gösterir. BT' difüz yaygın bilateral simetrik ve daha çok üst zonları tutan başlangıçta nodüler daha sonra retikülonodüler ve kistik yapılanma mevcuttur. 5-15 mm çapındaki nodüller sonrasında kaviteleşebilir . Tanı klinik ve radyolojik olarak konulabileceği gibi kesin tanı mmunohistokimyasal incelemede S-100 ve CD 1A pozitifliği olması ile konulur. Klinik seyir çoğu hastada stabilizasyon veya remisyonla iyi olmaklabirlikte, bir kısım olguda progresif fibrokistik değişiklikler, pulmoner hipertansiyon ve solunum yetmezliği gelişebilmektedirBu bildirinin amacı, Kliniğimizde takip edilen PLCH tanılı 7 hastadan oluşan olgu serisi üzerinden tanısal süreç, klinik-radyolojik bulgular ve izlem sonuçlarını ortaya koyarak, gerçek yaşam verileri ışığında hastalığın seyrini dikkat çekmektir.

Olgu: Tablo üzerinden sunulacaktır.

Pulmoner Langerhans Hücreli Histiyositoz Olgu Serisi

Olgu	Tanı yaşı/ cinsiyet	Şikayet	Ek Hastalık	Sigara	Solunum sesleri	Görüntüleme (Toraks BT)	Sipiromet re	Tanı	Takip
Olgu 1	39 yaş/ Erkek	Öksürük, Nefes Darlığı (Mmrc-3), Kilo kaybı	Yok	45p/Y	Bilateral İnspiratuar ral	Bilateral multipl nodülerlezyonl ar+ Bilateral buzlu cam alanları	Fev1: 3.25 Lt% 81, Fvc :3.93 Lt %81, Fev1/Fvc %82	Tanı:Wedge rezeksiyon Sağ Akciğer Üst ve Alt Lob Wedge Biyopsi Cd1a(+), Lange rin (+), S-100 (+)	1 yıldır sigarayı bırakmış ,pulmoner şikayetler gerilemiş
Olgu 2	30 yaş/ Erkek	Nefes darlığı (mmrc- 4)	Diyabetesinsipit us, FMF	40p/y	Bilateral azalmış	Çapı 2.5 cm ye varan kistik yapılar +bilateral alt loblarda daha belirgin olmak üzere Bronşektazik alanlar	FEV1: 1.17 LT %36 FVC: 2.24 LT %57 FEV1/FVC: 52	Tanı: TBB TBB: langerhans hücreli histiyositoz ile uyumlu Bal: (%90 alveolar makrofajlar, %10 lenfosit)	15 yıldır sigarayı bırakmış, pulmoner şikayetlerde artış yok
Olgu 3	69 yaş/ Erkek	Öksürük, Balgam Nefes darlığı (mmrc- 2)	Yok	50P/Y	Bilateral azalmış	Her iki akciğerde retikülasyonlar ve yer yer milimetrik nodüler +traksiyon bronşektazisi	FEV1: 2.44 LT %104 FVC:3.32 LT %110 FEV1/FVC: 73	Tanı:Klinik ve radyolojik olarak Sağ akciğer üst lob BAL: (%90 alveolar makrofaj , %8 levfosit,%2 eozinofil lökosit)	Sigarayı bıraktı, pulmoner şikayetleri gerilemiş
Olgu 4	32 yaş/ Kadın	Öksürük, nefes darlığı (mmrc- 1)	Aritmi	50p/y	Bilateral azalmış	Diffüzmilier nodüller ve bilateral 2-5 mm lik hava kistleri	FEV1: 2.92 LT %99 FVC:3.52L T % 104 FEV1/FVC: 83	Tanı: TBB Sağ akciğer orta lob TBB: CD1-a(+), S-100 (+) BAL: (%70 alveolar makrofaj, %20 levfosit,%10 broş epitel hücreleri)	1.5 yıldır sigarayı bırakmış maruziyetlerden uzak duruyor, Pulmoner Şikayetlerde artış yok
Olgu 5	38yaş/ Kadın	Öksürük , Nefes darlığı (mmrc- 2),cilt tutulum u (+)	KOAH	100p/y	Bilateral yaygın ronküs	Bilateral akciğerlerde kistik yapılar +bilateral sentrolobüler amfizem alanları	FEV1: 1.23 LT %46 FVC: 2.27 LT %73 FEV1/FVC: 54	Tanı: Cilt biyopsisi Karın cilt biyopsisi langerhans hücreli histiyositoz ile uyumlu	8 yıl önce sigarayı bırakmış,pulmoner şikayetleri gerilemiş Cilt lezyonları mevcut, kemoterapi almakta
Olgu 6	33 yaş/ Erkek	Öksürük, nefes darlığı (mmrc-2), balgam	Yok	45p/y	Bilateral alt zonlarda solunum sesleri azalmış	Her iki, akciğerde multipl sayıda kistik yapılar +yer yer buzlu cam alanları +traksiyon bronşektazileri	FEV1: 5.05 LT %118 FVC:6.04 LT % 117 FEV1/FVC: 83	Tanı: Klinik ve radyolojik olarak Bx alınmamış	8 yıldır sigarayı bırakmış, Pulmoner Şikayetlerinde artış yok
Olgu 7	29yaş/ Erkek	Öksürük, nefes darlığı (mmrc- 1), kilo kaybı	Yok	10p/y	Bilateral doğal	Bilateral akciğerlerde milimetrik boyutlu nodüler opasite + buzlu cam dansiteli alanlar	FEV1: 2.90 LT %70 FVC:3.93 LT % 79 FEV1/FVC: 73	Tanı :TBB Langerhans hücreli histiyositoz ile uyumlu CD1a+ S100 + CD68 +	Aktif sigara kullanmaya devam ediyor, kemoterapi almakta Şikayetlerinde tam remisyon sağlanamamış Sigarayı bırakması için yönlendirildi

Tartışma-Sonuç: Tartışma PLCH genç yaşlarda görülen önlenebilir nadir intersitisyel akciğer hastalığıdır.Genellikle akciğere sınırlıdır. Hastalık spontan veya sigarayı bırakmakla remisyona girebilir. Akciğer parankim infiltrasyonunda ilerleme ve fibrozis sonucu progresif solunum yetmezliği gelişebilir. Tedavide öncelikle sigaranın bırakılması önerilir . Progresif olgularda steroid tedavisi steroid tedavisinin yetersiz kaldığı olgularda sitotoksik ajanlar kullanılabilir.

Anahtar Kelimeler: langerhans hücreli histiyositoz, kistik lezyon, pulmoner nodül

PS-176 Nadir Sistemik Hastalıkların Nadir Akciğer Tutulumları: Nörofibromatozis ve Tüberosklerozda Kistik Akciğer Tutulumu

Elif Tanrıverdi[1], Neşe Varlı[2]

[1]Yedikule Göğüs Hastalıkları ve Göğüs Cerrahisi Eğitim Araştırma Hastanesi
[2]Bakırköy Dr Sadi Konuk Eğitim ve Araştırma Hastanesi

Giriş-Amaç: Tüberoskleroz kompleksi (TSK) ve nörofibromatozis (NF), farklı genetik mekanizmalara sahip olmalarına rağmen multisistemik tutulum gösterebilen nadir nörokutanöz sendromlardır. Her iki hastalıkta akciğer bulguları özgül olmayıp, kistik, nodüler ve fibrotik değişiklikler şeklinde geniş bir radyolojik spektrumda izlenir. TSK, TSC1 ve TSC2 mutasyonlarına bağlı otozomal dominant bir hastalık olup, en sık santral sinir sistemi, böbrek, kalp ve deri tutulumu ile seyreder; pulmoner tutulum nadir olmakla birlikte genellikle lenfanjiyoleiomyomatozis (LAM) ve multifokal mikronodüler pnömosit hiperplazisi (MMPH) şeklindedir. NF, özellikle NF tip 1, kutanöz ve oftalmolojik bulgularla karakterize olup nadiren akciğer tutulumu gösterebilir; radyolojik olarak kistler, büller, fibrotik değişiklikler ve ground-glass opasiteler görülebilir. Bu olgu sunumunda, biri TSK'lı LAM'lı, diğeri NF tanılı iki nadir pulmoner tutulum olgusu literatür eşliğinde tartışılacaktır.

Olgu: Birinci olgumuz, 33 yaşında kadın hasta olup, 6 yaşından beri TSK tanısı almış, multipl renal anjiyomiyolipomlara bağlı kronik böbrek yetmezliği ve epilepsi öyküsü bulunmaktaydı. Hasta, üç aydır devam eden kuru öksürük ve eforla nefes darlığı şikâyetleri ile başvurdu. Akciğer grafisinde bilateral havalanma artışı ve bilgisayarlı tomografide her iki akciğerde ince duvarlı kistik lezyonlar ile multipl anjiyomiyolipomlar saptandı. Hasta tüberoskleroz ve eşlik eden lenfanjiyoleiomyomatozis (LAM) tanısı ile takip edildi. Anjiyomiyolipom nedeniyle bilateral nefrektomi yapıldı ve rutin hemodiyaliz tedavisine başlandı.İkinci olgumuz, 68 yaşında erkek hasta olup, sigara öyküsü, serebrovasküler olay geçmişi ve yaygın nörofibromatozis bulguları ile acil servise nefes darlığı ve göğüs ağrısı şikâyeti ile başvurdu. Yüksek CRP ve prokalsitonin düzeyleri ile birlikte, bilgisayarlı tomografide alt loblarda yaygın buzlu cam dansiteleri ve üst loblarda amfizematoz değişiklikler gözlendi. Solunum fonksiyon testlerinde azalmış DLCO tespit edildi. Klinik ve radyolojik bulgular, nörofibromatozis ilişkili diffüz akciğer hastalığı (NF-DLD) ile uyumluydu. Genetik test planlanmasına rağmen hastanın vefatı nedeniyle sonuçlanamadı.

Şekil 1. yüzde yaygın anjiofibromlar olgu 1

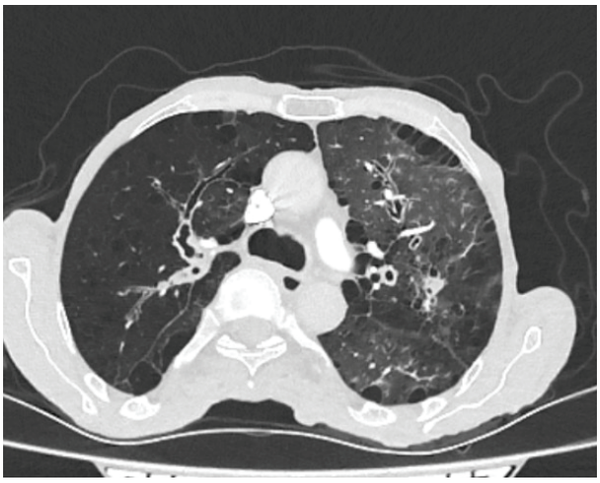

Resim 2. olgu 2 :toraks ct aksiyel kesit yaygın kistik lezyonlar

Tartışma-Sonuç: TSK ve NF, pulmoner tutulum açısından nadir fakat önemli klinik tablolar oluşturur. LAM, özellikle TSK'da kistik akciğer hastalığı ile seyreden ilerleyici bir hastalık olup, pnömotoraks ve solunum yetmezliği riskini artırır. NF-DLD ise özgül olmayan semptomlar ve üst loblarda kistik lezyonlarla kendini gösterir ve ciddi komplikasyonlara yol açabilir. Bu olgular, nadir görülmelerine rağmen pulmoner tutulumun erken tanısı, uygun takip ve multidisipliner yönetimin önemini vurgulamaktadır.

Anahtar Kelimeler: Tüberoskleroz, Kistik Akciğer Hastalığı, Anjiofibrom

PS-177 Pitriyazis Likenoides Kronika Eşliğinde İdiyopatik Pulmoner Fibrozis: İlaç Yan Etkisi mi, Bağımsız Dermatoz mu?

Beyza Yenigün[1], Özlem Erçen Diken[2], Çağdaş Boyvadoğlu[3]

[1]Adana Şehir Eğitim ve Araştırma Hastanesi , Göğüs Hastalıkları Kliniği
[2]SBÜ, Adana Tıp Fakültesi, Göğüs Hastalıkları Ana Bilim Dalı
[3]Adana Şehir Eğitim ve Araştırma Hastanesi, Deri ve Zührevi Hastalıklar Kliniği

Giriş-Amaç: İdiyopatik pulmoner fibrozis (İPF), ilerleyici seyirli fibrotik interstisyel akciğer hastalığıdır. Kronik inflamatuvar dermatozlar ve otoimmün süreçler ile birlikteliği ayırıcı tanıda zorluk yaratabilir. Multidisipliner yaklaşım tanı ve tedavi sürecinde kritik öneme sahiptir.

Olgu: 61 yaşında erkek. Özgeçmiş: KOAH, koroner arter hastalığı (stent +), hipertansiyon, hiperlipidemi. Sigara: 30 paket/yıl. Meslek/Maruziyet: Küçük motor tamirciliği (kimyasal maruziyet), çiftçilik (gübre, saman). Başvuru Bulguları; Şikayet: Aralıklı balgam. Sistemik semptom: Ateş, kilo kaybı, gece terlemesi yok. Fizik muayene: Bilateral bazallerde raller. SpO_2 : %94 (oda havası). Dermatolojik Bulgular: Gövde ve saçlı deride yaygın, eritemli, skuamlı, morumsu plaklar. El avuç içlerinde yaygın soyulma. Yaygın eklem ağrısı ve kas güçsüzlüğü. Daha önce DB-UVB ve asitretin tedavilerinden fayda görmemiş. Aile öyküsü: Kızında psöriyazis. Dermatopatoloji; Önceki biyopsi: PLEVA ile uyumlu bulgular. Güncel biyopsi: Psöriyaziform ve spongiyotik dermatit. Dermatomiyozit ve mikozis fungoides lehine bulgu yok. Pitriyazis likenoides kronika (PLK) lehine histopatolojik bulgular. Laboratuvar ve Romatolojik Değerlendirme: ANA zayıf pozitif, dsDNA ve ANCA negatifCK, LDH, KCFT normal. EMG: Normal. Romatoloji tarafından aktif inflamatuvar romatizmal hastalık düşünülmedi. Akciğer Görüntüleme; Yüksek çözünürlüklü toraks BT: Bilateral akciğerlerde bal peteği görünümü. Retikülasyonlar ve buzlu cam dansiteleri. Üst loblarda paraseptal amfizem. Bulgular; İPF ile uyumlu. Solunum Fonksiyon Testleri: FVC: %101 FEV1/FVC: %79 DLCO: %53. TANI: Klinik, radyolojik ve fonksiyonel bulgularla; İdiyopatik Pulmoner Fibrozis. Dermatolojik olarak; Pitriyazis Likenoides Kronika. Pulmoner Tedavi: Pirfenidon başlandı, doz titrasyonu yapıldı. Tedavi sırasında fotosensitivite ve dermatolojik yan etkiler izlendi. Karaciğer fonksiyon testleri takiplerde normal. Solunumsal semptomlarda gerileme sağlandı. Dermatolojik Tedavi: Metotreksat 15 mg/hafta başlandı. haftada belirgin klinik yanıt. ayda tam klinik iyileşme. Tedavi iyi tolere edildi.

TANI

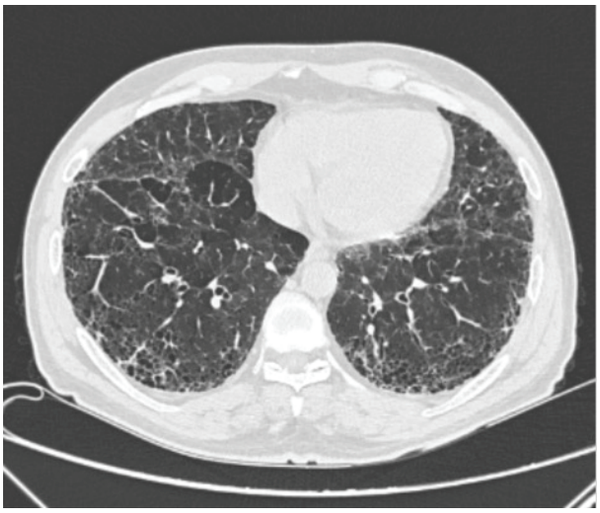

(Hastanın HRCT görüntüsünden bir kesit: Bilateral akciğerlede yer yer bal peteği görünümde İPF ile uyumlu retikülasyonlar ve buzlu cam dansiteler izlendi.)

TANI

(Hastanın cilt bulguları)

Tartışma-Sonuç: PLK gibi kronik inflamatuvar dermatozlar, otoimmün süreçlerle ilişkili olabilir. İPF tanısı konan hastalarda eşlik eden sistemik hastalıkların araştırılması önemlidir. Antifibrotik tedavinin dermatolojik etkileri olabilir ancak bu dermatolojik bulgular altta yatan interstisyel hastalıkların veya sistemik/romatolojik hastalıkların bir bulgusu olabileceği de düşünülmelidir. Kronik dermatoz öyküsü bulunan hastalarda gelişen interstisyel akciğer hastalıklarında, multidisipliner yaklaşım ile hem doğru tanı hem de güvenli antifibrotik tedavi mümkün olmaktadır.

Anahtar Kelimeler: İdiyopatik Pulmoner Fibrozis, Antifibrotik, Multidisipliner Yaklaşım, Pitriyazis Likenoides Kronika

PS-180 "Ters Akciğer Ödemi" Paterni

Yusuf Yararlı[1], Özge Özbahadır[1], İlker Özdemir[1], Bahattin Dulkadir[1], Ahmet Nizam[1], Serir Özkan[1]

[1]SBÜ Dr. Suat Seren Göğüs Hastalıkları ve Cerrahisi EAH

Giriş-Amaç: Kronik eozinofilik pnömoni (KEP), subakut seyirli solunumsal semptomlar, periferik eozinofili ve karakteristik radyolojik bulgular ile tanımlanan nadir bir interstisyel akciğer hastalığıdır. En tipik radyolojik görünümü periferik yerleşimli, santral alanların göreceli olarak korunduğu ve "ters akciğer ödemi (photographic negative of pulmonary edema)" paterni olarak adlandırılan konsolidasyonlardır. Bu olguda, uzun süre pnömoni ön tanısı ile izlenen, ancak ters akciğer ödemi paterni ile tanı alan bir KEP olgusu sunulması amaçlanmıştır.

Olgu: 57 yaşında kadın hasta; yaklaşık 2 aydır devam eden öksürük, nefes darlığı, köpüklü beyaz balgam, halsizlik ve istemsiz kilo kaybı şikayetleri ile başvurdu. Astım öyküsü bulunan hasta, iki ay önce dış merkezde pnömoni ön tanısı ile 7 gün süreyle yatırılarak tedavi edilmiş, ancak klinik düzelme sağlanamamıştı. Fizik muayenede bilateral yaygın raller mevcuttu, oda havasında SpO2 %89 idi.Laboratuvar incelemelerinde belirgin eozinofili (eozinofil: 4030/mm^3, %33), CRP yüksekliği (145 mg/L)saptandı. Total IgE hafif yüksek, ANA ve PR3-ANCA negatifti. Toraks BT'de bilateral, ağırlıklı olarak subplevral yerleşimli buzlu cam ve konsolidasyon alanları izlendi; görünüm ters akciğer ödemi paterni ile uyumluydu. Bronkoalveoler lavajda tüberküloz, fungal ve malign hücre saptanmadı. Enfeksiyöz incelemelerde aktif paraziter enfeksiyon, akut CMV ve toksoplazmoz dışlandı; solunum panelinde Parainfluenza tip 4 pozitifliği eşlik eden bulgu olarak değerlendirildi. Tanısal amaçlı yapılan bronkoskopide elde edilen BAL sıvısında %41 oranında eozinofil saptandı ve eozinofilik akciğer hastalığı lehine güçlü kanıt elde edildi. Bu kapsamda Kardiyoloji, Nöroloji ve Kulak Burun Boğaz konsültasyonları yapıldı; end-organ hasarını düşündüren klinik, laboratuvar ve görüntüleme bulgusu saptanmadı.Klinik, laboratuvar ve radyolojik bulgular birlikte ele alındığında KEP tanısı ön planda düşünüldü. Hastaya 0,5 mg/kg dozunda metilprednizolon başlandı. 13 günlük servis yatışı sonrası semptomlarda, eozinofil düzeylerinde ve solunum fonksiyon testlerinde belirgin düzelme izlendi.Tedavi sonrası kısa sürede belirgin klinik ve fonksiyonel düzelme izlendi.2-4. hafta ve 3-6. ay kontrolleri önerilerek takip ve tedavisi devam etmekte.

servise yatış paac grafi

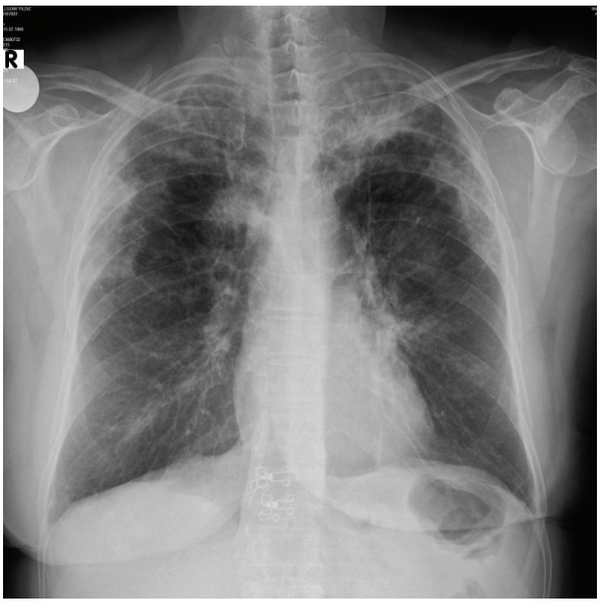

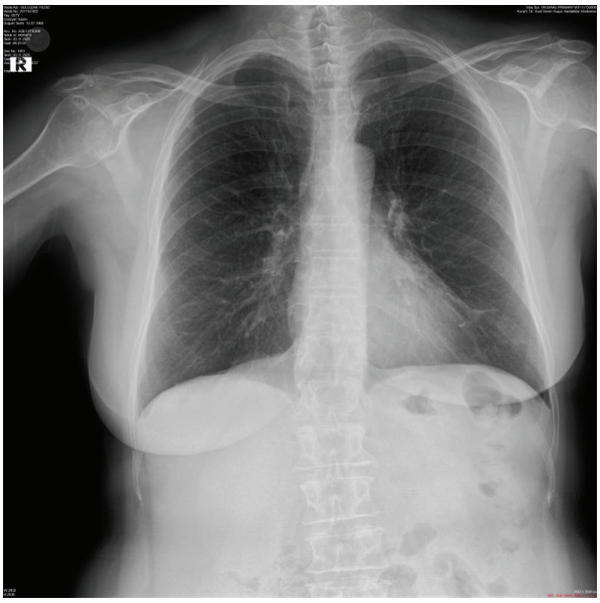

1. ay kontrol paac grafi

Tartışma-Sonuç: Kronik eozinofilik pnömoni; ters akciğer ödemi paterni, periferik eozinofili ve BAL'da belirgin eozinofili varlığında güçlü şekilde düşünülmelidir. Bu olguda BAL'da saptanan %41 eozinofil oranı, tanıyı destekleyen önemli bir bulgu olmuştur. Bu olgu, antibiyotik tedavisine yanıt vermeyen pnömoni benzeri tabloların ayırıcı tanısında KEP'nin mutlaka düşünülmesi gerektiğini göstermektedir. Özellikle ters akciğer ödemi paterni, tanı açısından kritik bir radyolojik ipucu olup erken steroid tedavisi ile dramatik klinik yanıt sağlanabilmektedir.

Anahtar Kelimeler: Eozinofili, fotoğrafik ters akciğer ödemi.

PS-181 Eritema Noduzum ve Sarkoidoz Birlikteliği: Şüpheden Sonuca Nadir Bir Olgu Sunumu

Levent Çevik[1], Selvi Aşker[1]

[1]Van Yüzüncü Yıl Üniversitesi Tıp Fakültesi Dursun Odabaş Tıp Merkezi Hastanesi

Giriş-Amaç: Sarkoidoz; etkilenen organlarda nonkazeifiye granülomlar oluşumu ile karakterize etiyolojisi ve mekanizması henüz aydınlatılamamış sistemik inflamatuvar ve heterojen klinik tablolarla karakterize bir hastalık olup cilt lezyonları non-kazeifiye granülom içerip içermemesine göre spesifik ve spesifik olmayan lezyonlar olarak sınıflandırılır. En sık görülen spesifik lezyon makulopapüler döküntü iken en sık spesifik olmayan lezyon ise eritema nodozumdur (EN). Bu çalışmada, 60 yaşında bayan bir hastada tespit edilen EN sonrası yapılan etyolojik incelemede tespit edilen sarkoidoz olgusu sunulmuştur.

Olgu: Hastanemiz dermatoloji polikliniğine 6 aydır her iki ayak tibia ön yüzünden başlayıp ayak dorsumlarına kadar aralıklı devam eden eritemli deskumasyonlu plaklar, ayaklarda soyulma ve kaşıntı (Resim-1,2) nedeniyle başvuran hastanın yapılan ayrıntılı incelemesi ve yapılan romatolojik hastalık taramalarında herhangi bir bulgu saptanmayan hastada EN tespit edilmiş olup, tarafımıza olası sarkoidoz etyolojisi araştırılması açısından danışıldı. Hastanın yapılan fizik muayenesinde oda havasında satürasyon değeri:93, dinlemekle bilateral bazallerde ronkusleri mevcuttu, ral veya ek patolojik ses duyulmayan hastanın son bir yıldır nefes darlığı yaşadığı öğrenildi. Tarafımızca istenilen akciğer röntgeninde (Resim-3) bilateral hiler dolgunluk tespit edilmesi üzerine çekilen kontrastlı toraks tomografisinde (Resim-4) her iki hiler bölgede yer yer konglomere büyüğü yaklaşık 3,3x2cm ebatlı multipl LAP saptanmış olup, hastaya yapılan EBUS sonucunda mediastinal LAP'lerde non kazeifiye epiteloid hücreli granülom tespit edilmesi, bakılan kan kalsiyum değeri 10,0, serum ACE düzeyi 69, sedimantasyon değeri 71 olarak ölçüldü. Eşzamanlı bakılan balgam tüberküloz kültür ve balgam ARB sonuçlarının da negatif sonuçlanması üzerine hasta sarkoidoz olarak kabul edildi. Hasta sistemik tutulum açısından göz kliniğine konsülte edildi, üveit saptanmayan diğer organ tutulumu olmayan hastaya kliniğimiz tarafından sarkoidoz tedavisi başlanıp takibe alındı.

Resim 1,2: hastanın eritema nodozum düşündüren bilateral ayak lezyonları

Resim 3: Sarkoidozla uyumlu akciğer röntgeni

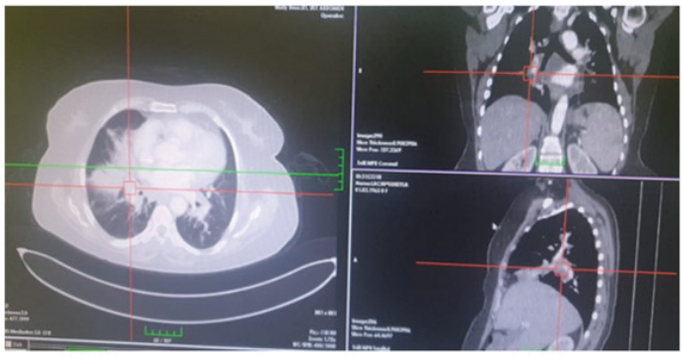

Resim-4: Konglomere LAP ve parankimal tutulumu gösteren toraks tomografisi kesitleri

Tartışma-Sonuç: Eritema nodozum nedeni ile sunmuş olduğumuz hastada sarkoidozun hatırlanmasını, buna yönelik akciğer grafisi bulguları, laboratuvar ve ileri görüntüleme yöntemleri ve kesin tanı için de girişimsel işlemlerden yararlanılması gerektiğini hatırlattıktan sonra tanının sarkoidoz olarak kesinleşmesi sonrası, hastalığın doğası gereği multisistemik tutulum nedeniyle diğer organ tutulumlarının araştırılması ve buna göre semptomatik olan hastaların tedavilerinin erkenden başlanmasını bu olgu özelinde genç meslektaşlarımızın aklına daha sık gelmesi ve literatürü güncel tutması adına olgumuzu sunmayı amaçladık.

Anahtar Kelimeler: Eritema nodozum, sarkoidoz, dispne

PS-182 Spontan Pnömotoraks Eşliğinde Pulmoner Langerhans Hücreli Histiyositozis: Üç Olgu

Fatma Nur Çelebi[1], Aydanur Ekici[1], Sevim Sena Talu[1], Mehmet Savaş Ekici[1]

[1]Kırıkkale Üniversitesi Tıp Fakültesi

Giriş-Amaç: Pulmoner Langerhans hücreli histiyositozis (PLHH), erişkinlerde nadir görülen, granülomatöz inflamasyon ve ilerleyici kistik parankimal hasar ile seyreden bir interstisyel akciğer hastalığıdır. Hastalık sıklıkla sigarayla ilişkili olmakla birlikte, klinik ve radyolojik prezentasyonu heterojen olup tanı sıklıkla gecikebilmektedir (1). Literatürde özellikle spontan pnömotoraks, açıklanamayan kronik öksürük ve üst lob ağırlıklı kistik lezyonların PLHH' nin erken veya ilk bulguları olabileceği vurgulanmaktadır (2,3). Tanısal gecikme, gereksiz invaziv girişimlere ve uygunsuz izleme neden olabilmektedir. Bu vaka serisinde, farklı klinik paternlerle seyreden üç PLHH olgusu sunularak klinik farkındalığın artırılması amaçlanmıştır.

Olgu: Birinci olgu: 25 yaşında erkek hasta olup geçmeyen öksürük şikayeti ve 10 paket/ yıl sigara öyküsü mevcuttu. Başvuru sırasında posteroanterior akciğer grafisinde (PAAG) sol akciğer apeksinde pnömotoraks ve bilateral yaygın kistik görünüm saptandı. Yüksek çözünürlüklü bilgisayarlı tomografide (YÇBT) bazallerin korunduğu, üst zon ağırlıklı düzensiz kistik değişiklikler ve sol plevral aralıkta pnömotoraks ile uyumlu hava dansitesi izlendi. İkinci olgu: 43 yaşında kadın hasta olup 20 paket/ yıl sigara öyküsü mevcuttu ve kronik öksürük şikayeti ile değerlendirildi. YÇBT' de üst loblarda baskın, bronşiyal ağaçtan bağımsız düzensiz kistik lezyonlar ve eşlik eden nodüller saptandı. Üçüncü olgu: 49 yaşında erkek hasta olup 80 paket/ yıl sigara öyküsü vardı; nefes darlığı ve öksürük yakınması mevcuttu. YÇBT' de üst loblarda belirgin kistik lezyonlar, dağınık yerleşimli milimetrik nodüller izlendi. Tüm olgular klinik ve radyolojik bulgular doğrultusunda PLHH tanısı alarak takibe alındı.

Birinci Olgu

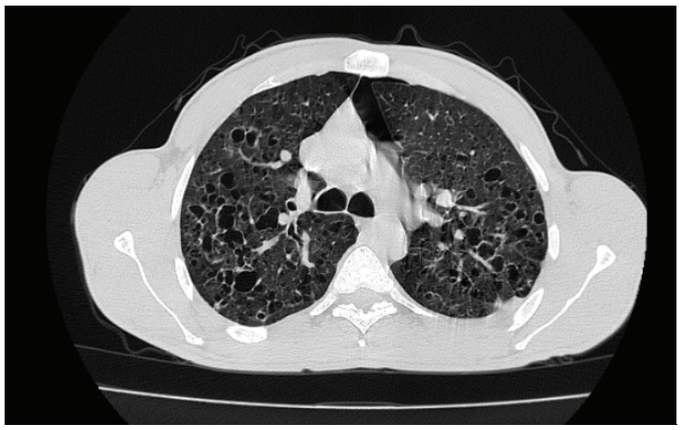

Bilateral akciğerlerde bazallerin korunduğu yer yer birleşme eğiliminde düzensiz şekilli kistik değişiklikler ve interlobüler septal kalınlaşmalar, sol plevral aralıkta pnömotoraks ile uyumlu hava değerleri

Üçüncü Olgu

Bilateral akciğerlerde peribronşial kalınlaşmalar, üst loblarda belirgin olmak üzere kalın cidarlı düzensiz kistik görünüm, peribronkovasküler alanda daha belirgin dağınık yerleşimli milimetrik ebatlı çok sayıda buzlu cam opasitesinde nodüler dansite artışı

Tartışma-Sonuç: Vaka serimiz, PLHH' nin yalnızca ağır sigara maruziyeti olan hastalarda değil, daha düşük paket-yıl öyküsüne sahip bireylerde de klinik olarak anlamlı ve potansiyel olarak ciddi tablolarla ortaya çıkabileceğini göstermektedir. Özellikle genç hastada spontan pnömotoraks ile başvuru, PLHH' nin ilk ve tek bulgusu olabilmekte ve primer pnömotoraks ile karıştırılarak tanı gecikebilmektedir (1,2). Olgularımızda radyolojik yaygınlık ile klinik semptomlar ve solunum fonksiyon testleri arasındaki uyumsuzluk, hastalığın sessiz ancak ilerleyici doğasını desteklemektedir. PLHH' de solunum fonksiyonları uzun süre korunabilirken parankimal hasar ilerleyebilmekte olup yalnızca semptomlara veya fonksiyonel testlere dayalı yaklaşım yetersiz kalmaktadır. YÇBT tanı sürecinde belirleyici rol oynamaktadır. Spontan pnömotoraks, üst lob ağırlıklı düzensiz kistik lezyonlar ve açıklanamayan kronik solunum semptomları birlikteliğinde PLHH mutlaka akılda tutulmalıdır. Vaka serimiz; erken tanı ve uygun izlem stratejilerinin hastalık seyrini belirlemedeki kritik önemini vurgulamaktadır.

Anahtar Kelimeler: spontan pnömotoraks, sigara, Pulmoner Langerhans hücreli histiyositozis

PS-183 İdiyopatik Hipereozinofilik Sendrom: Akciğer Tutulumu ile Seyreden Bir Olgu

Sedanur Özyüksel[1], Efecan Haskan[1], Fatma Müge Batı Alyurt[1], Havvanur Özçelik[1], Merve Aydın Uyumaz[1], Gülşah Günlüoğlu[1]

[1]Yedikule Göğüs Hastalıkları ve Göğüs Cerrahisi Eğitim ve Araştırma Hastanesi, Göğüs Hastalıkları Kliniği, İstanbul

Giriş-Amaç: Hipereozinofilik sendrom; altı aydan uzun süre 1500/mm^3 eozinofili olması, eozinofiliye neden olabilecek diğer patolojilerin dışlanması, organ tutulumuyla uyumlu semptom ve bulgulardan oluşan nadir bir klinik tablodur. Akciğer tutulumu hastaların %49'unda görülebilmektedir. Burada akciğer tutulumu olan bir hipereozinofilik sendrom olgusu sunulacaktır.

Olgu: Bilinen astım tanılı otuz dört yaşında erkek hasta üç haftadır devam eden öksürük, balgam, sırt ağrısı, gece terlemesi ve istemsiz kilo kaybı şikayetleriyle başvurdu. Başvuru esnasında vital bulguları tansiyon 110/70 mmHg, ateş 36,6°C, nabız 85/dk, solunum sayısı 20/dk, oda havası saturasyon %92 olup laboratuvar bulguları wbc 13.000/mm^3, hgb 15 g/dL, plt 457.000/mm^3, eozinofil 5.000/mm^3, CRP 111 mg/L görüldü. Bilgisayarlı tomografide bilateral orta ve alt zonlarda peribronkovasküler ağırlıklı geniş konsolide alanlar, septal kalınlaşmalar ve silik yamasal buzlu cam dansiteleri ve sağ hemitoraksta daha belirgin olmak üzere bilateral plevral efüzyon izlenen hasta ileri tetkik için servise yatırıldı.Hastaya torasentez yapıldı, mayinin eksüda vasfında olduğu görüldü. Kardiyolojiye konsülte edilen hastada plevral efüzyonun kardiyak nedenleri dışlandı. Hastadan nonspesifik balgam kültürü, mantar kültürü, ARB ve mikobakteri PCR için balgam örnekleri alındı. Hastaya ampirik olarak seftriakson ve klaritromisin antibiyoterapisi ve bronkospazm bulguları nedeniyle metilprednizolon başlandı. Periferik eozinofilisi olan hastadan serum galaktomannan antijeni, vaskülit markerları, serum IgE, gaitada parazit tetkikleri istendi. Hastaya fiberoptik bronkoskopi yapıldı, her iki bronş sisteminden ARB, PCR, mantar kültürü, nonspesifik kültür, sitoloji ve galaktomannan antijeni çalışılmak üzere lavaj alındı; her iki bronşa devam eden mukozal yüzey değişikliği mevcut olup sol ana bronş distalinden biyopsi alındı. Hastanın balgam ve plevra mayi kültürlerinde üreme görülmemiş olup; serumda ve lavajda galaktomannan antijeni, vaskülit markerları, serum IgE ve gaitada parazit tetkikleri negatif görüldü.Biyopsi patoloji yorumunda belirgin eozinofilik proliferasyon nedeniyle eozinofilik akciğer hastalıkları yönünden araştırılması önerilen hastanın altı aydan uzun süre içerisinde hemogramlarında eozinofili olması, bu eozinofiliyi açıklayacak başka bir patoloji olmaması nedenleriyle konseyde hipereozinofilik sendrom olarak değerlendirildi. Hasta oral metilprednizolon ile taburcu edildi ve ayaktan hematolojiye yönlendirildi.

FOB'da sol ana bronş distali

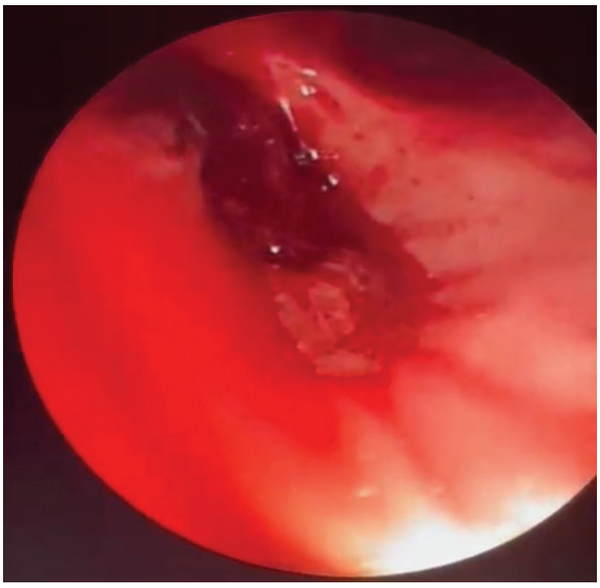

Bilgisayarlı Tomografi kesiti

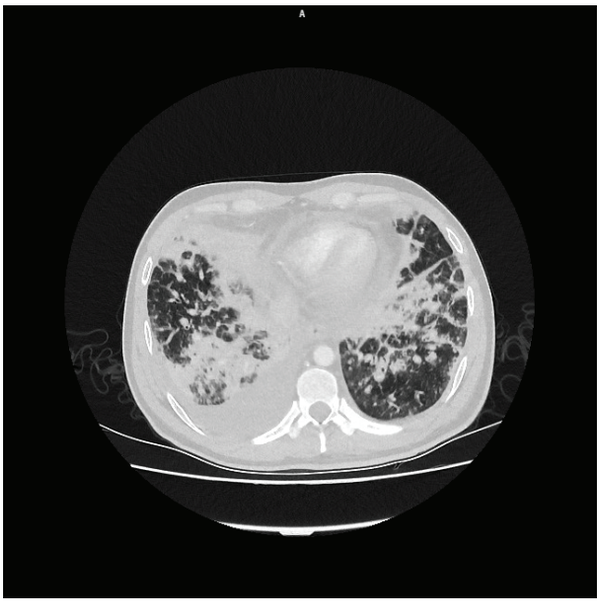

Tartışma-Sonuç: Hipereozinofilik sendrom; doku eozinofilisi ile ilişkili doku hasarı ve organ disfonksiyonu ile seyreden, bu disfonksiyonu açıklayacak diğer nedenlerin dışlanması ile varılacak bir tanı olması nedeniyle bir ekartasyon tanısı niteliği taşısa da persistan periferik eozinofili vakalarında akla gelmesi ve multidisipliner yaklaşım önemlidir.

Anahtar Kelimeler: hipereozinofilik sendrom, hipereozinofilik, sendrom, eozinofili

Poster Bildiri Oturumu 10: İnterstisyel Akciğer Hastalıkları

PS-184 Ekstrapulmoner Başlangıçlı Sarkoidoz: EBUS-TBNA ile Doğrulama, Steroid–Metotreksat ile Kontrol

Çağla Tunç[1], Özlem Erçen Diken[2]

[1]Adana Şehir Eğitim ve Araştırma Hastanesi, Göğüs Hastalıkları Kliniği
[2]Sağlık Bilimleri Üniversitesi Adana Tıp Fakültesi, Göğüs Hastalıkları Ana Bilim Dalı

Giriş-Amaç: Sarkoidoz çoğunlukla akciğer tutulumu ile seyretse de, bazı olgularda ekstrapulmoner bulgular (özellikle üveit) hastalığın ilk ipucu olabilir. Başlangıçta pulmoner tutulum minimal olabilir veya zaman içinde gelişebilir. Bu nedenle geniş ayırıcı tanı, doku tanısı ve multidisipliner izlem kritik önemdedir. Ekstrapulmoner bulgularla başlayan sarkoidoz olgularında tanısal yaklaşım, tedavi zamanlaması ve izlemde karşılaşılan güçlükleri; üveit ile prezente bir olgu üzerinden sunmaktır.

Olgu: 44 yaşında erkek hasta, sağ gözde panüveit saptanması ve serum ACE yüksekliği (146 U/L) nedeniyle göğüs hastalıklarına danışıldı. Sigara öyküsü yoktu. Arıcılık yapmakta olup dönemsel talaş ve dumana maruziyeti mevcuttu. Sistemik semptom (ateş, kilo kaybı, gece terlemesi) tariflemedi. Sedimentasyon, LDH ile serum ve 24 saatlik idrar kalsiyumu değerlendirildi; PPD 1 mm idi. Toraks BT'de mediastinal lenfadenopatiler ve küçük parankimal nodüller izlendi. Ayırıcı tanıda sarkoidoz, akciğer kanseri ve lenfoma düşünüldü. Mediastinal LAP belirginliği nedeniyle Aralık 2024'te EBUS yapıldı ve alınan örneklerin histopatolojik değerlendirmesi sarkoidoz ile uyumlu bulundu. Oküler tutulumun klinik ağırlığı ve görme kaybı riski nedeniyle sistemik prednizolon başlandı ve kademeli azaltıldı; uzun süre düşük doz (8 mg/gün) ile sürdürüldü. Steroid-sparing yaklaşım için metotreksat 7,5 mg/haftadan 12,5 mg/haftaya titre edildi. Göz hastalıkları ile eşgüdüm içinde oküler aktivite; nefroloji ile kalsiyum metabolizması ve olası renal etkiler; radyoloji ile seri görüntüleme takip edildi. Tedavi iyi tolere edildi ve klinik-radyolojik stabilite korundu. Mart 2024'te mediastinal LAP ve küçük nodüller saptanmıştı. 2025 yılı HRCT/BT karşılaştırmalarında lenf nodlarında kısmi kalsifikasyon geliştiği, parankimal nodüllerde progresyon olmadığı ve aktif interstisyel/alveoler tutulum izlenmediği görüldü.

Olgu

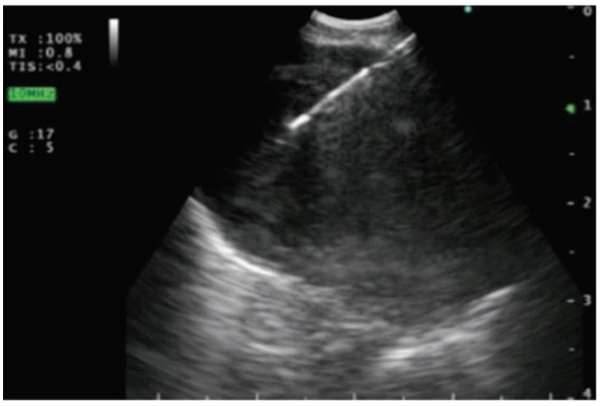

EBUS Görüntüsü

Radyolojik Seyir

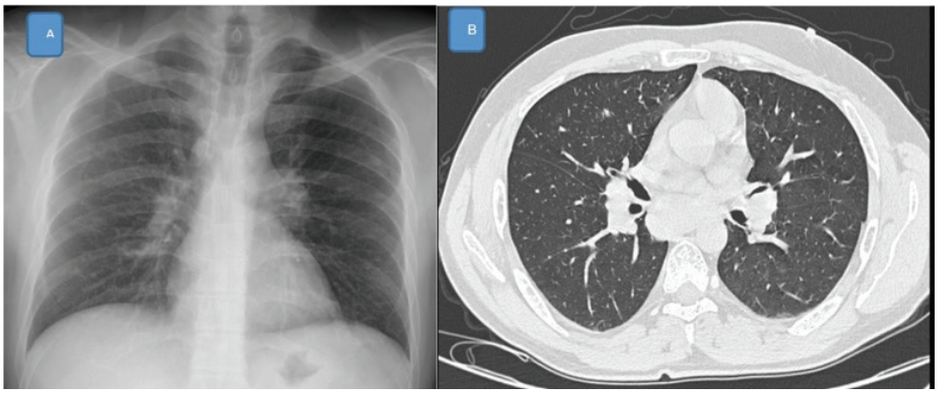

A- PA Grafi : Solda belirgin hiler lenfadenopati B- Bilateral hiler lenfadenopati ve noduller

Tartışma-Sonuç: Bu olguda mediastinal LAP nedeniyle doku tanısı gerekliydi. Lenf nodlarında kalsifikasyon ve parankimde progresyon olmaması stabil seyri destekledi. Oküler aktivite görme kaybı riski taşıdığından tedavi stratejisi pulmoner görünümden bağımsız planlandı. Bu nedenle hastalarda solunum fonksiyon testleri ve sistemik taramalarla düzenli takip, tedavi güvenliği açısından uzun vadede önemlidir. Üveit gibi ekstrapulmoner bulgular sarkoidozun başlangıç belirtisi olabilir. EBUS ile erken doku tanısı, tanısal gecikmeyi azaltarak uygun immünsüpresif tedaviye zamanında başlanmasını destekler. Uzun süreli düşük doz steroid ve metotreksat kombinasyonu ile oküler kontrol sağlanırken, düzenli toraks görüntüleme ve sistemik izlem ile pulmoner progresyon açısından güvenli takip yapılabilir. Multisistem tutulum riski nedeniyle uzun dönem takip ve disiplinler arası koordinasyon gereklidir.

Anahtar Kelimeler: Üveit, Sarkoidoz, Lenf Nodu, Endobronşiyal Ultrasonografi

PS-185 Sarkoidoz Hastasında İdiyopatik Pulmoner Fibrozis Birlikteliği: Olgu Sunumu

Sevim Sena Talu[1], Ayşe Baççıoğlu[1], Feyzullah Esat Yazar[1], Muhammed Fatih Yalçınkaya[1], Fatma Nur Çelebi[1], Hacer Karaca[1]

[1]Kırıkkale Üniversitesi Tıp Fakültesi

Giriş-Amaç: Sarkoidoz ve idiyopatik pulmoner fibrozis (IPF), patogenez ve klinik seyir açısından farklı iki interstisyel akciğer hastalığıdır. Sarkoidoz nonkazeifiye granülomlarla karakterize iken, IPF usual interstitial pneumonia (UIP) paterni ile ilişkili progresif fibrozisle seyreder. Son yıllarda her iki hastalığın birlikte izlenebildiği sınırlı sayıda olgu bildirilmiş ve bu durum "combined sarcoidosis and idiopathic pulmonary fibrosis (CSIPF)" olarak tanımlanmıştır.

Olgu: Altmış beş yaşında erkek hasta, 1994 yılında sarkoidoz tanısı almış olup,koroner arter hastalığı da mevcuttu. Yaklaşık 30 paket/yıl sigara öyküsü olan hasta sigarayı bırakmıştı.Efor dispnesi ve beyaz balgam şikâyeti vardı. Fizik muayenede çomak parmak bulgusu ve bilateral bazallerde velcro raller saptandı.HRCT'de bilateral alt loblarda peribronkovasküler alanlarda belirgin simetrik buzlu cam dansiteleri, subplevral retiküler opasiteler ve traksiyon bronşektazileri izlenmiş olup fibrotik tip non-spesifik interstisyel pnömoni (NSIP) paterni ile uyumlu olarak raporlandı. Bronkoalveoler lavajda malignite saptanmadı, PPD negatifti. Klinik, radyolojik ve fonksiyonel bulgular doğrultusunda progresif fibrotik interstisyel akciğer hastalığı düşünüldü ve Nintedanib başlandı.

HRCT Görüntüsü-1 (Aralık 2025)

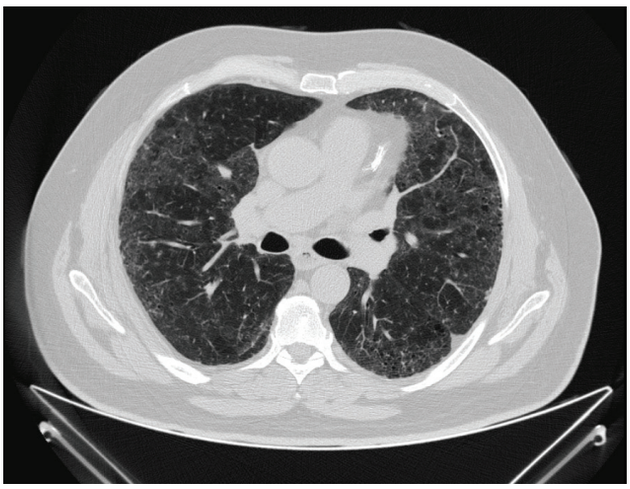

Hastanın son kontrolünde çekilen HRCT görüntüsü

HRCT Görüntüsü-2 (Aralık 2025)

Hastanın son kontrolünde çekilen HRCT görüntüsü

Tartışma-Sonuç: CSIPF nadir görülen bir klinik tablodur ve literatürde genellikle ileri yaş, erkek predominansı ve hızlı fonksiyonel kayıp ile ilişkilidir. Sarkoidozda fibrotik tutulum çoğunlukla üst zon ve bronkovasküler alanlarda izlenirken, IPF'de alt zon ve subplevral yerleşim ön plandadır. Bununla birlikte bazı sarkoidoz olgularında UIP veya NSIP benzeri fibrotik paternler gelişebilmektedir. Bu durum tanısal belirsizliklere yol açmakta ve tedavi yaklaşımını zorlaştırmaktadır. Sunulan olguda alt lob ağırlıklı fibrotik tutulum ve antifibrotik tedaviye olumlu yanıt, IPF benzeri fibrotik fenotipi düşündürmektedir.Sarkoidoz tanılı hastalarda progresif fibrozis geliştiğinde IPF birlikteliği akılda tutulmalı ve multidisipliner değerlendirme ile antifibrotik tedavi seçenekleri göz önünde bulundurulmalıdır.

Anahtar Kelimeler: sarkoidoz, interstisyel akciğer hastalığı, İdiopatik Pulmoner Fibrozis, combined sarcoidosis and idiopathic pulmonary fibrosis, antifibrotik tedavi

PS-186 Nadir Bir Olgu: Lenfanjiyomyomatozis

Gülsüm Genç Akçor[1], Sibel Kara[2]

[1]Adana Şehir Eğitim ve Araştırma Hastanesi
[2]Sağlık Bilimleri Üniversitesi Adana Tıp Fakültesi

Giriş-Amaç: Lenfanjiyomiyomatozis (LAM), çoğunlukla üreme çağındaki kadınlarda görülen, diffüz ince duvarlı kistler ile seyreden, progresif ventilatuvar bozukluğa ve tekrarlayan pnömotoraks ile şilöz komplikasyonlara yol açabilen nadir bir hastalıktır. LAM sporadik olabilir veya tüberoskleroz kompleks (TSC) ile ilişkili görülebilir. Tanıda yüksek çözünürlüklü BT (HRCT) bulguları ile birlikte ek klinik/radyolojik bulgular ve/veya serum VEGF-D düzeyi kritik rol oynar; VEGF-D ≥800 pg/mL varlığında, tipik kistik akciğer hastalığı tablosunda invaziv biyopsi gereksinimi çoğu olguda azalır. Bu olgumuzda biyopsiye gerek kalmadan tanı alan ve takibimize alınan hasta yer almaktadır.

Olgu: 43 yaşında kadın hasta 3-4 aydır artan sırt ağrısı ile dış merkeze başvurmuş. Toraks BT de kistik alanlar görülmesi üzerine merkezimize yönlendirilmiş. Labaratuvar teknisyeni olan hasta adana-kozan da yaşıyor. Organik toz maruziyeti yok. 15 p/yıl exsmoker. Bilinen ek hastalığı yok. Tüberküloz teması ya da öyküsü yok. Covid öyküsü yok. 2 ay önce pnömotoraks öyküsü var. Aktif solunumsal şiakyeti yok. Satürasyon oda havasıb 98, fizik muayene de solunum sesleri doğal. Hastadan romatolojik markerlar rutin biyokimya hemogram istendi , HRCT çekildi. Sft dlco istendi. SFT FEV1/FVC:82 FEV1:108 FVC:113, DLCO normal. HRCT her iki akciğerde büyükleri 1cm çapında çoklu ince cidarlı kistik lezyon izlenmiştir (lenfanjiomyomatozis?) (RESİM 1) olarak raporlandı. RM negatif. Hastaya bronkoskopi yapıldı. Tüm abdomen usg istendi. Kadın doğum ve üroloji konsültasyonları istendi. Ek patoloji görülmedi. Genetik hastalık düşünülmedi. Bronkoskopi lavaj sitoloji lenfosit : %7.41 görüldü. Serum VEGF-D istendi. 910 pq/ml olarak ölçüldü. Akciğerin diğer kistik hastalıkları dışlandı. Hastaya biyopsiye gerek kalmadan tipik HRCT ve VEGF yüksekliği ile LAM tanısı konuldu. Hasta pulmoner rehabilitasyona yönlendirildi. Göğüs cerrahiye yönlendirildi. 3 ayda bir klinik değerlendirme/solunum fonksiyon testleri planlandı.

RESİM 1

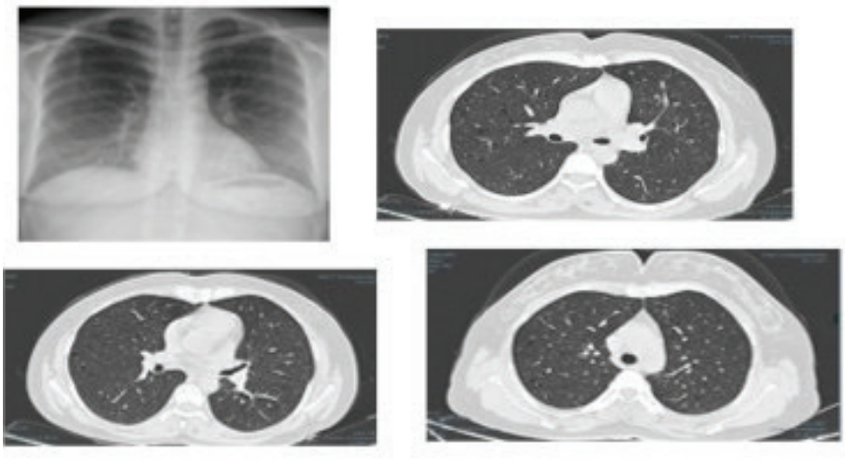

Tartışma-Sonuç: Genç kadın hastalarda spontan pnömotoraks veya açıklanamayan diffüz akciğer kistleri varlığında LAM akılda tutulmalı ve ileri tetkik edilmelidir. Erken tanı, hastalığın gidişatını yavaşlatan tedavilerin zamanında başlanabilmesi için kritiktir. HRCT ve serum VEGF-D ölçümü, LAM tanısını invaziv biyopsi gerekmeden doğrulayabilmektedir. Bu olguda VEGF-D'nin tanı değeri vurgulanmıştır.Sirolimus tedavisi, LAM'de güncel standart tedavidir ve akciğer fonksiyon düşüş hızını yavaşlatarak stabilizasyon sağlayabilir. Erken dönemde cerrahi plöredez uygulaması ve mTOR inhibitörü tedavisi ile bu komplikasyonlara proaktif yaklaşım, hastanın yaşam kalitesini artırır. LAM multisistemik bir hastalıktır. Düzenli solunum testi izlemi ve komplikasyon taraması ile gerektiğinde müdahaleler zamanında yapılmalıdır.

Anahtar Kelimeler: LAM, kistik akciğer hastalıkları, intertisyel akciğer hastalıkları, VEGF

PS-187 Diffüz Alveoler Hemoraji ile Başvuran Genç Erkek Hastada Goodpasture Sendromu: Olgu Sunumu

Hakan Kahraman[1], Tarık Şimşek[1]

[1]SBÜ Dr. Suat Seren Göğüs Hastalıkları Ve Cerrahisi Eğitim Ve Araştırma Hastanesi

Giriş-Amaç: Diffüz alveoler hemoraji (DAH), hemoptizi, anemi ve radyolojik olarak alveoler dolum paternleri ile seyreden, yaşamı tehdit edebilen bir klinik tablodur. En sık nedenleri arasında ANCA ilişkili vaskülitler, anti-glomerüler bazal membran (anti-GBM) hastalığı ve bağ dokusu hastalıkları yer almaktadır. Özellikle genç hastalarda DAH tablosuna eşlik eden renal bulgular, pulmoner-renal sendrom açısından uyarıcı olmalıdır. Bu posterin amacı, DAH ile başvuran hastaların ayırıcı tanısında Goodpasture sendromunun akılda tutulması gerektiğini vurgulamaktır.

Olgu: Yirmi dört yaşında erkek hasta; halsizlik, dört gün önce başlayan ve son 24 saatte yaklaşık 150 mL olan hemoptizi ile birlikte eforla nefes darlığı yakınmaları ile başvurdu. Ek yakınması yoktu. Öz geçmiş ve soy geçmişinde özellik saptanmadı, bilinen komorbiditesi ve düzenli ilaç kullanımı yoktu. Fizik muayenede ciltte belirgin solukluk dışında patolojik bulgu izlenmedi. Vital bulgularında nabız 110/dk olup diğer bulguları olağandı. Elektrokardiyografide sinüs taşikardisi mevcuttu. Laboratuvar incelemelerinde hemoglobin 5,9 g/dL, hematokrit %18,5, kreatinin 1,64 mg/dL ve C-reaktif protein 5,3 mg/L olarak saptandı. Tam idrar tetkikinde 50'nin üzerinde mikroskopik eritrosit izlendi. PA akciğer grafisinde bilateral orta zonlarda heterojen dansite artışları mevcuttu. Toraks bilgisayarlı tomografisinde her iki akciğerde tüm loblarda yaygın sentriasiner milimetrik opasiteler ve sol alt lobda sentriasiner düşük dansiteli nodüler opasiteler izlendi. Batın ultrasonografisinde her iki böbrekte kortiko medüller ayrım silinmiş olup akut nefrit ile uyumlu ekojenite artışı saptandı. Hasta nefroloji servisine devredildi. Yapılan ileri incelemelerde anti-GBM antikoru pozitif saptandı ve hastaya Goodpasture sendromu tanısı konuldu. Tedavisi plazmaferez, pulse intravenöz metilprednizolon ve siklofosfamid ile düzenlendi.

PA Akciğer Grafisi

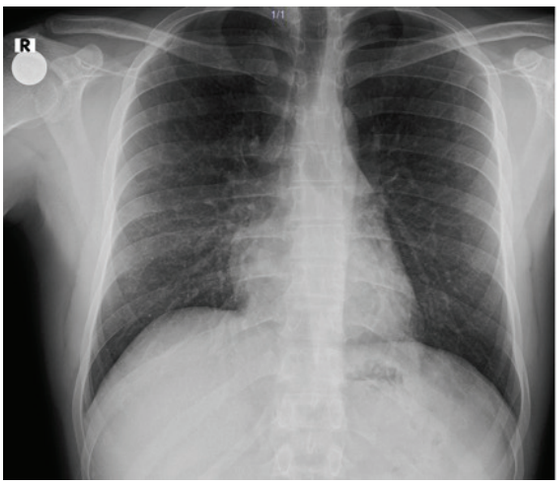

Toraks Tomografisi

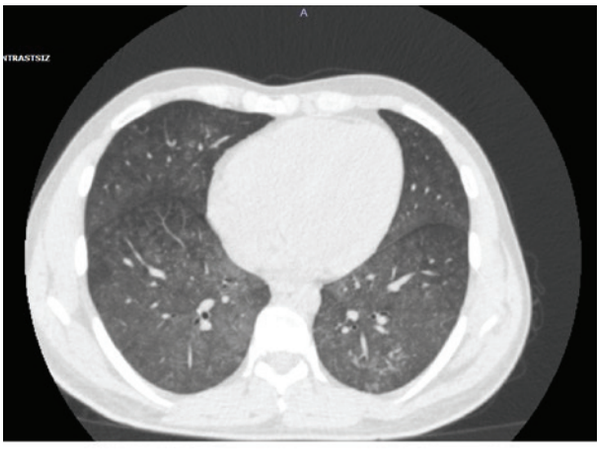

Tartışma-Sonuç: Bu olguda hemoptizi, ağır anemi, diffüz alveoler opasiteler ve renal tutulum birlikteliği diffüz alveoler hemorajiye bağlı pulmoner-renal sendromu düşündürmüştür. Radyolojik olarak nodül veya kavite izlenmemesi ve homojen alveoler dolum paterninin varlığı anti-GBM hastalığını ön plana çıkarmıştır. Sonuç olarak, genç hastalarda DAH saptandığında Goodpasture sendromu mutlaka ayırıcı tanıda yer almalı; ciddi böbrek yetmezliği ve masif pulmoner hemoraji gelişebileceğinden erken tanı ve hızlı tedavi prognoz açısından kritik öneme sahiptir.

Anahtar Kelimeler: Diffüz alveoler hemoraji, Goodpasture sendromu, Anti-GBM hastalığı, Pulmoner-renal sendrom, Hemoptizi

PS-188 Bir İPF Hastasının Macera Dolu Yolculuğu

Özlem Düvenci Birben[1], Esma Sevil Akkurt[1], Nur Sena Şen[1], Derya Yenibertiz[1]

[1]Dr. Abdurrahman Yurtaslan Onkoloji EAH

Giriş-Amaç: İdiyopatik pulmoner fibrozis (İPF), ilerleyici seyri ve yüksek mortalitesi ile karakterize, ileri yaşta daha sık görülen kronik fibrotik bir interstisyel akciğer hastalığıdır. İPF tedavisinde kullanılan antifibrotik ajanlar hastalık progresyonunu yavaşlatabilmekle birlikte, tedaviye yanıtsızlık, fonksiyonel kötüleşme veya ciddi yan etkiler nedeniyle tedavi değişikliği gerekebilmektedir. Özellikle kardiyovasküler komorbiditesi olan hastalarda antifibrotik tedavi süreci dikkatli izlem gerektirir. Bunun yanı sıra, kronik inflamasyon ve fibrotik yeniden yapılanma süreçleri nedeniyle İPF'li hastalarda akciğer kanseri gelişme riski genel popülasyona kıyasla belirgin şekilde artmıştır. Bu hasta grubunda en sık adenokarsinom ve skuamöz hücreli karsinom görülürken, küçük hücreli akciğer kanseri (KHAK) nadir bildirilmektedir. Bu olgu sunumunda, İPF nedeniyle takip edilen bir hastada antifibrotik tedavi süreci sırasında gelişen komplikasyonlar sonrasında izlemde saptanan pulmoner nodülün cerrahi değerlendirilmesi ile KHAK tanısına ulaşılmasını sunmayı amaçladık.

Olgu: Yetmiş üç yaşında kadın hasta, 40 paket-yıl sigara öyküsü ve İPF tanısı ile takip edilmekteydi. 2019 yılından itibaren progresif efor dispnesi ve kuru öksürük yakınmaları bulunan hastaya 2023 yılında pirfenidon tedavisi başlandı. İzlemde solunum fonksiyon testlerinde, özellikle difüzyon kapasitesinde (DLCO) belirgin düşüş ve radyolojik fibrotik progresyon saptanması üzerine Ekim 2024'te antifibrotik tedavi nintedanib ile değiştirildi. Ancak tedavinin dokuzuncu ayında akut miyokard enfarktüsü gelişmesi nedeniyle kardiyoloji önerisiyle antifibrotik tedavi kesildi.Ağustos 2025 tarihli toraks bilgisayarlı tomografisinde sol akciğer alt lobda yaklaşık 11×9 mm boyutlarında yeni gelişen pulmoner nodül saptandı. PET-BT'de nodülde artmış FDG tutulumu (SUVmax: 3,86) izlendi. Aynı incelemede kolorektal bölgede şüpheli FDG tutulumu saptanması üzerine yapılan kolonoskopide rektum adenokarsinomu tanısı konuldu. Eş zamanlı rektum adenokarsinomu tanısı, akciğerde saptanan nodülün metastaz mı yoksa ikinci bir primer tümör mü olduğu sorusunu gündeme getirmiştir.İPF'ye bağlı diffüz fibrozis, düşük difüzyon kapasitesi ve artmış komplikasyon riski nedeniyle perkütan biyopsi uygun bulunmadı. Multidisipliner değerlendirme sonucunda video yardımlı torakoskopik cerrahi (VATS) ile sol akciğer alt lobdan wedge rezeksiyon uygulandı. Histopatolojik incelemede 3 cm çapında, cerrahi sınırları negatif, visseral plevra ve lenfovasküler invazyon göstermeyen küçük hücreli akciğer karsinomu saptandı.Hasta KHAK açısından konsey kararı ile yakın izleme alındı, rektum adenokarsinomu için kemoterapi tedavisi başlandı.

2025 PET BT

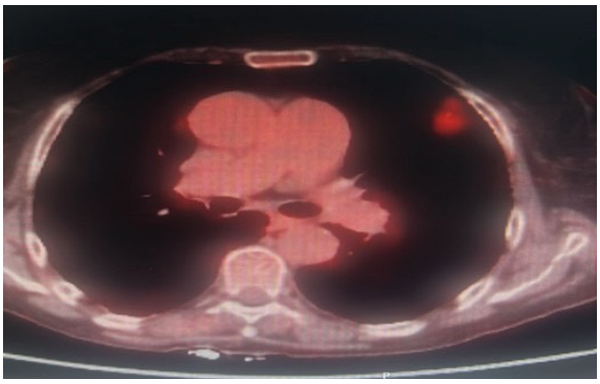

PET BT

Tartışma-Sonuç: Bu olgu, İPF'li hastalarda antifibrotik tedavi süreci ve yan etkilerin klinik seyri nasıl etkileyebileceğini, eşlik eden malignitelerin tanısal süreci karmaşıklaştırabileceğini ve pulmoner nodüllerin değerlendirilmesinde multidisipliner yaklaşım ile cerrahi tanının önemini vurgulamaktadır.

Anahtar Kelimeler: İdiyopatik pulmoner fibrozis, Küçük hücreli akciğer kanseri, Antifibrotik tedavi, Tedavi değişikliği (switch), Pulmoner nodül

PS-189 Kriptojenik Organize Pnömoniyi Taklit Eden Primer Pulmoner Ekstranodal Marjinal Zon Lenfoma

Selin Varışlı[1], Mustafa Kılıç[1], Begümay Şimşir[1], Burcu Öztürk Şahin[1], Yakup Arslan[1], Deniz Doğan[1], Nesrin Öcal[1], Cantürk Taşçı[1]

[1]Sağlık Bilimleri Üniversitesi, Gülhane Eğitim ve Araştırma Hastanesi, Göğüs Hastalıkları Anabilim Dalı, Ankara, Türkiye

Giriş-Amaç: Organize pnömoni, akciğerde alveoler boşlukların granülasyon dokusu ile dolmasıyla karakterize, klinik ve radyolojik olarak enfeksiyon ve maligniteleri taklit edebilen bir interstisyel akciğer hastalığıdır. Kriptojenik organize pnömoni (KOP), altta yatan bir neden saptanmaksızın gelişen formu olup genellikle kortikosteroid tedavisine iyi yanıt verir. Ancak tedaviye yanıtsızlık veya tedavi kesilmesini takiben progresyon saptanan olgularda alternatif tanılar mutlaka göz önünde bulundurulmalıdır. Primer pulmoner ekstranodal marjinal zone lenfoma (MALT lenfoma), nadir görülmesine rağmen organize pnömoniyi taklit edebilen radyolojik özellikleri nedeniyle ayırıcı tanıda yer alması gereken malignitelerden biridir. Bu olgu sunumunda, kriptojenik organize pnömoni ön tanısı ile izlenen ancak histopatolojik değerlendirme sonucunda primer pulmoner MALT lenfoma tanısı alan bir hastayı tartışmayı amaçladık.

Olgu: Yetmiş yaşında erkek hasta, hipertansiyon dışında bilinen ek hastalığı olmayan, kontrol amaçlı çekilen toraks bilgisayarlı tomografide saptanan bilateral akciğer infiltrasyonları (RESİM 1)(RESİM 2) nedeniyle göğüs hastalıkları polikliniğimize yönlendirildi. Hastanın aktif solunumsal yakınması yoktu. Yirmi iki yıl önce sigarayı bırakmış olup yaklaşık 20 paket/yıl sigara öyküsü mevcuttu. Mesleki öyküsünde dokuz yıl kaynak işçiliği bulunmaktaydı.Başlangıçta enfeksiyöz etiyoloji düşünülerek antibiyotik tedavisi verilen hastada radyolojik regresyon izlenmemesi üzerine yapılan ileri tetkiklerde, bronkoskopi ve bronkoalveoler lavaj örneklerinde enfeksiyon veya malignite lehine bulgu saptanmadı. Histopatolojik örnekleme önerilmesine rağmen hastanın kabul etmemesi üzerine radyolojik olarak (RESİM 1)(RESİM2) kriptojenik organize pnömoni ön tanısı ile metilprednizolon 32 mg /gün başlandı. Tedaviye radyolojik olarak yanıt alınmasına rağmen doz azaltımı sonrası lezyonlarda progresyon izlenmesi üzerine hasta yeniden değerlendirildi. Girişimsel işlem için onay alınan hastaya girişimsel radyoloji tarafından sol akciğer lingula segmentindeki subplevral lezyondan tru-cut biyopsi alındı. Histopatolojik incelemede ile birlikte immünohistokimyasal ve FISH analizleri sonucunda ekstranodal marjinal zone lenfoma tanısı konuldu. Hastaya evreleme amacıyla PET-BT ve kemik iliği biyopsisi planlandı.

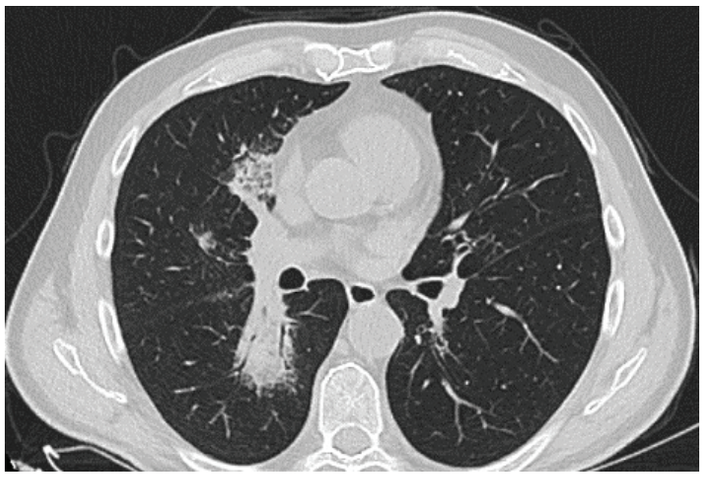

RESİM 1

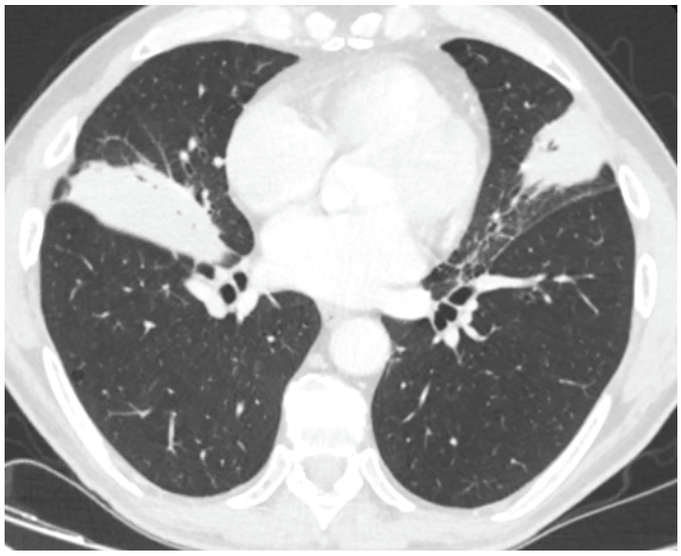

RESİM 2

Tartışma-Sonuç: Bu olgu, radyolojik olarak organize pnömoni tanısı ile izlenen hastalarda steroid tedavisine her ne kadar yanıt almış olsak bile altta yatan malignitelerin mutlaka dışlanması gerektiğini düşündürmektedir. Primer pulmoner ekstranodal marjinal zone lenfoma, nadir görülmesi ve organize pnömoniyi taklit eden radyolojik bulgular nedeniyle ayırıcı tanıda akılda tutulmalıdır.

Anahtar Kelimeler: organize pnömoni, lenfoma, metilprednizolon, tru-cut biyopsi, kriptojenik organize pnömoni

PS-190 Pulmoner Alveolar Proteinozis

Yunus Emre Kalkan[1], Ekin Kelleci[1], Muhammet Atıf Karagöl[1], Ayşe Bahadır[1], Mehmet Akif Özgül[1], Sibel Yurt[1], Barış Demirkol[1]

[1]SBÜ Başakşehir Çam ve Sakura Şehir Hastanesi, Göğüs Hastalıkları Kliniği

Giriş-Amaç: Pulmoner alveoler proteinöz (PAP), alveollerde sürfaktan birikimi ile karakterize nadir bir akciğer hastalığıdır. İnsidansın milyonda yaklaşık 0,2 vaka olduğu tahmin edilmektedir. Etiyolojiye bağlı olarak üç ana PAP kategorisi tanımlanmıştır: otoimmün, sekonder ve genetik. Otoimmün alveoler proteinöz, vakaların %90'ını oluşturan en sık görülen PAP türüdür. Semptomlar spesifik değildir ve hastaların neredeyse üçte biri asemptomatiktir. Vakalarda dispne, balgamlı veya balgamsız öksürük mevcuttur. Hemoptizi nadirdir. Göğüs BT taraması, PAP tanısında önemli bir araçtır. Başlıca anormallikler buzlu cam opasiteleri, septal retikülasyonlar ve parankimal konsolidasyondur. Retikülasyonlar sıklıkla buzlu cam opasitelerinin üzerine biner ve böylece PAP'ye özgü "crazy paving" deseni oluşturur. PAP tanısı için BAL boyaması gereklidir. Hastalıklı bir akciğer bölgesinde yapıldığında, BAL tipik olarak sütlü bir görünüme sahiptir, ancak zayıf miktarda lipoproteinöz madde içeren sağlıklı bir bölgede yapıldığında anormal veya normal görünebilir. Bu olguda, hemoptizi ile prezente olan bir kadın hastaya Pulmoner Alveolar Proteinozis tanısı konulması ve takip süreci ele alınmıştır.

Olgu: 39 yaş kadın hasta 1 aydır devam eden kreşe hemoptizi ve öksürük şikayeti ile polikliniğimize başvurdu.Bilinen hastalığı ve aile öyküsü yoktu.Sigara hiç içmemişti.Oda havasında satürasyonu %98 olup fizik muayenesinde ve laboratuar bulgularında patoloji saptanmadı.PA akciğer grafisinde sağ akciğer orta ve alt zonda santral ağırlıklı yamasal yoğunluk artışları ve infiltrasyonlar görüldü(Şekil 1).HRCT'de sağ akciğerde daha belirgin olmak üzere bilateral akciğerde crazy paving paterni ile uyumlu interlobüler ve intralobüler septal kalınlaşmalar ve yer yer buzlu cam dansiteleri izlendi(Şekil 2).Hastaya FOB ile sağ akciğer alt lob posterior bazal segmente 100 cc SF verilip 75 cc süt renginde sıvının aspire edilerek BAL yapıldı.Alınan sitoloji örneğinin sonucunda amorf kondanse proteinöz madde partikülleri varlığı görülmüş olup PAP ile uyumlu olarak raporlandı.Takiplerde asemptomatik olan hastanın alveoler-arteriyel gradienti (A - a O2 gradienti) 8.5 idi.Anti-GM-CSF antikoru negatif sonuçlandı.Takip kararı verildi ve 6.ay HRCT'sinde; sağ akciğerde daha belirgin olmak üzere bilateral akciğerde crazy paving paterni önceki tetkiki ile karşılaştırmalı değerlendirildiğinde kısmen regrese olduğu görüldü.Hasta kliniğimizde ilaçsız takiptedir (Şekil 3).

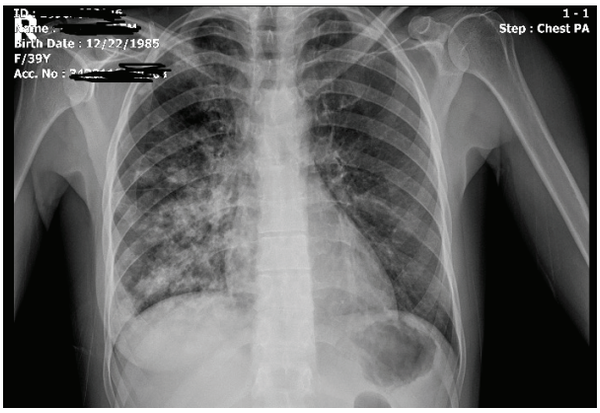

Şekil 1

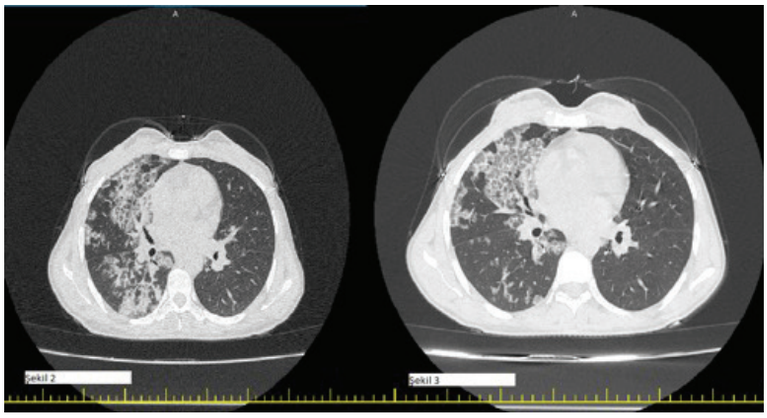

Şekil 2-3

Tartışma-Sonuç: Pulmoner alveolar proteinozis son derece nadir görülen bir hastalıkatır ve tanısı klinik radyolojik ve bronkoskopik bulguların birlikte değerlendirilmesi ile konur. Semptomatik, A-a O2 gradienti > 40 mmHg olması durumunda Total akciğer lavajı yapılarak tedavi temel yaklaşımken asemptomatik hastalarda 6 aylık periyodlarla radyolojik takibi yeterlidir.

Anahtar Kelimeler: pulmoner alveolar proteinozis, crazy paving, FOB-BAL, total akciğer lavajı

PS-192 Diffüz Hava Kistleri ile Prezente Olan Nadir Bir Hastalık: Lenfanjiyoleiomyomatozis

Begümay Şimşir[1], Mustafa Kılıç[1], Burcu Öztürk Şahin[1], Cantürk Taşçı[1], Nesrin Öcal[1], Yakup Arslan[1], Deniz Doğan[1]

[1]SBÜ, Gülhane Eğitim ve Araştırma Hastanesi

Giriş-Amaç: Lenfanjiyoleiomiyomatozis (LAM), nadir görülen, progresif seyirli, multisistemik hastalıktır. Genellikle üreme çağındaki kadınları etkilemektedir. Hastalık, anormal düz kas benzeri hücrelerin (LAM hücreleri) başta akciğer parankimi olmak üzere lenfatik sistem ve çeşitli abdominal organlarda kontrolsüz proliferasyonu ile karakterizedir. Akciğerinde yaygın kistleri bulunan ve Lenfanjiyoleiomiyomatozis tanısı alan olguyu sunmaktayız

Olgu: On dokuz yaşında kadın hasta, dış merkezde yapılan tetkiklerinde akciğerlerde yaygın hava kistleri saptanması üzerine ileri değerlendirme amacıyla kliniğimize başvurdu. İleri tetkik ve tedavi planlaması amacıyla hospitalize edildi. Özgeçmişinde, 2022 yılında sağ radikal nefrektomi öyküsü olduğu, patolojik incelemede renal anjiyomiyolipom saptandığı öğrenildi. Sol böbrekte de lezyon izlenmesi üzerine takrolimus tedavisi başlandığı bildirildi. Hastanın ayrıca sık tekrarlayan pnömotoraks atakları nedeniyle çok sayıda hastane yatışı olduğu, 2023 yılında uzamış hava kaçağı nedeniyle büllektomi ve kama (wedge) rezeksiyon uygulandığı, ancak histopatolojik incelemede eozinofillerin eşlik ettiği aktif inflamasyon dışında özgül bir tanıya ulaşılamadığı öğrenildi. Tekrarlayan pnömotoraks atakları nedeniyle 2025 yılında tanısal amaçla yeniden wedge rezeksiyon yapıldığı, bu girişimde de özgül tanı konulamadığı bildirildi. Fizik muayenesinde, vital bulgularında patolojik bulgu saptanmadı. Güncel görüntülemesinde her iki akciğerde yaygın, ince duvarlı kistik lezyonlar izlendi (Resim 1–3).Hastanın klinik, radyolojik ve özgeçmiş bulguları birlikte değerlendirildiğinde Lenfanjiyoleiomiyomatozis (LAM) ön tanısıyla 2025 yılında alınmış olan wedge rezeksiyon materyali yeniden patolojiye gönderildi. Histopatolojik inceleme sonucunda multifokal iğsi hücrelerden oluşan proliferasyon, bül oluşumu içeren histiositler görüldü. Lenfanjiyoleiomiyomatozis tanısı kesinleştirildi. Solunum fonksiyon testlerinde; FEV1/FVC: %76, FEV1: %60, FVC: %69, DLCO: %52 olarak saptandı. Solunum parametrelerinde anlamlı fonksiyon kaybı izlenen hasta onkoloji bölümüne konsülte edilerek takrolimus tedavisi sonlandırıldı ve sirolimus 1 mg/gün başlandı. Taburculuk sonrası takiplerinde hastanın klinik şikayetlerinin belirgin şekilde gerilediği, izlem süresince nüks pnömotoraks gelişmediği gözlendi

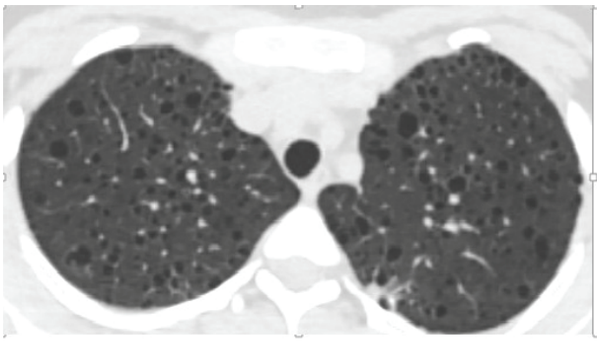

Resim-1

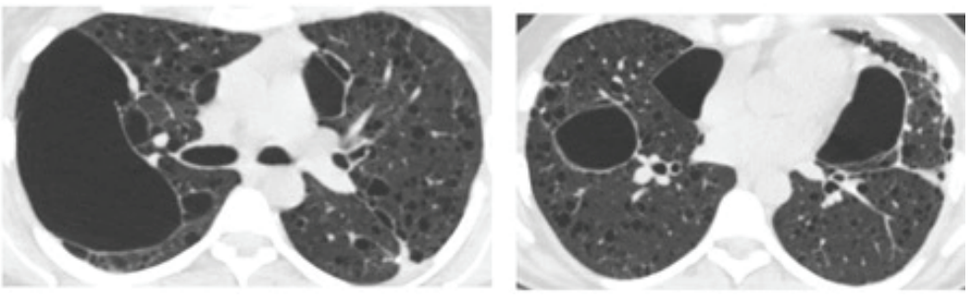

Resim 2-3

Tartışma-Sonuç: Lenfanjiyoleiomiyomatozis (LAM) özellikle genç kadınlarda tekrarlayan pnömotoraks, dispne ve yaygın kistik akciğer hastalığı varlığında ayırıcı tanıda düşünülmesi gerekmektedir. Sunulan olguda, genç yaşta başlayan tekrarlayan pnömotoraks atakları, yaygın kistik akciğer tutulumu ve renal anjiyomiyolipom öyküsü bulunmasına rağmen, tanının tekrarlayan cerrahi girişimler sonrasında konulabilmiş olması,LAM'ın tanısal güçlüğünü göstermektedir. Mevcut rehberler doğrultusunda, solunum fonksiyonlarında belirgin kayıp olan hastalarda mTOR inhibitörü tedavisi önerilmektedir.Genç kadın hastalarda tekrarlayan pnömotoraks ve yaygın kistik akciğer hastalığı varlığında LAM'ın erken dönemde akla getirilmesinin, gereksiz cerrahi girişimlerin önlenmesi ve uygun hedefe yönelik tedavinin zamanında başlanması açısından kritik öneme sahip olduğu düşünülmelidir.

Anahtar Kelimeler: Hava Kisti, Pnömotoraks, Lenfanjiyoleiomiyomatozis, Renal anjiyomiyolipom

PS-193 Seyrek Görülen Bir Sarkoidoz: Kemik Sarkoidozu

Senem GÜNDÜZ DELİBAŞ[1], Filiz Yüksel KIZILDAŞ[1], Ahmet Kürşat KARAMAN[1], Ayşem Aşkın ÖZTİN[1], Selma AYDOĞAN EROĞLU[1], Murat KAVAS[1]

[1]Süreyyapaşa Göğüs Hastalıkları ve Göğüs Cerrahisi Eğitim Araştırma Hastanesi

Giriş-Amaç: Sarkoidoz, nedeni bilinmeyen non kazeifiye granülomlarla karakterize multi sistemik inflamatuar bir hastalıktır. Sarkoidoz tanısı, klinik ve radyolojik bulgularla birlikte, histolojik incelemede kazeifikasyon göstermeyen epiteloid hücreli granülomun gösterilmesi ve granülamatöz iltihaba yol açan diğer nedenlerin dışlanması ile konur. İntratorasik lenf bezleri ve akciğerler %90'dan fazla olmak üzere en sık tutulan yapılardır.Kemik sarkoidozu, hastalığın nadir formudur. Hastaların çoğu asemptomatik olduğundan dolayı kemik sarkoidozunun büyük çoğunluğu, kemik değişikliklerini düşündüren semptomlardan ziyade tesadüfen farkedilir. Bu sebeple yaygınlığı tam olarak bilinmemekle birlikte %1-15 arasında olduğu düşünülmektedir. İskelet sisteminin tamamında görülebilmektedir.

Olgu: 67 yaşında kadın hastaya 2003 yılında tükürük bezi biopsisi ve klink ve radyolojik olarak sarkoidoz tanısı konmuş. Solunumsal yakınması olmayan hasta akciğer açısından ilaçsız takip edilmiş. Hasta son 5-6 yıldır Seronegatif Romatoid Artrit, fibromiyalji ve spondiloartropati tanılarıyla sulfasalazin, duloksetin ve metotreksat almaktaymış. Sağ omuzda ağrı nedeniyle tetkik edilen hastanın MR incelemesinde malign lezyonu taklit eder şekilde geniş geçiş zonu bulunan, T1a da belirgin hipointens ve kontrast tutulumu gösteren lezyonlar saptanmış. Pet CT de sağ humerus başında proksimal metafiz ve diafizde uzanım gösteren ılımlı tutulumu bulunan lezyon saptanan hastaya sağ humerustan kemik biopsisi yapılmış. Patoloji sonucu Non Nekrotizan Granülamatöz İnflamasyon gelmiş. Solunumsal yakınması olmayan PPD 0 mm gelen hastadan enfeksiyöz sebepli granülamatöz inflmasyon yapan nedenlerin dışlanması için enfeksiyon hastalıkları görüşü alındı. Ortopedi tarafından da malignite ve kırık riski düşünülmeyen ilaçsız takibe alınmış.

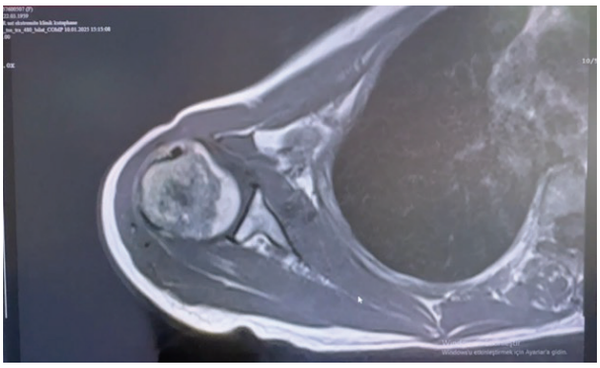

Fotoğraf 1: Sağ humerus MR Görüntüsü

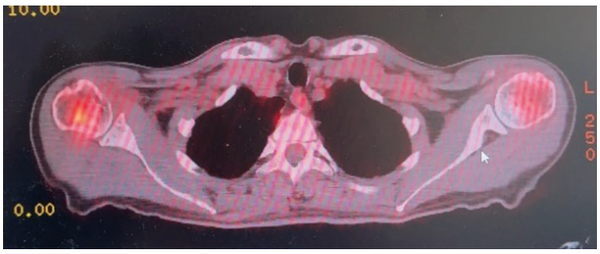

Fotoğraf 2: Lezyonun PET-CT Görüntüsü

Tartışma-Sonuç: Sarkoidozun klinik seyri ve prognozu çok değişkendir. Hastalar arası fark olduğu gibi aynı hastada zamanla farklı şekilde klinik seyir olabilmektedir. Hastalık çok heterojendir ve klinik seyir tahmin edilemez.Biz de genellikle tesadüfen fark edilen ve nadir görülen, radyolojik olarak ön planda malignite ve enfeksiyöz durumların düşünüldüğü kemik sarkoidozunu bildirmek istedik.

Anahtar Kelimeler: Sarkoidoz, Osseoz Sarkoidoz, Granülomatöz Hastalık, Manyetik Rezonans Görüntüleme, FDG PET-CT

PS-194 Letrozole Kaynaklı Hipersensitivite Pnömonisi: Meme Kanseri Tedavisinde Nadir Ancak Ciddi Bir Pulmoner Komplikasyon

Beyza ekinci[1], Elif Torun Parmaksız[1], Nagihan Durmuş Koçak[1], Merve Kılıç Atasoy[1], Nurullah İlhan[1], Abdullah Alpercan İlker[1], Muhammet Beşoluk[1], Eylem Tunçay[1]

[1]Sancaktepe Şehit Prof. Dr. İlhan Varank EAH

Giriş-Amaç: Hipersensitivite pnömonisi (HP), çevresel veya kimyasal ajanlara karşı gelişen aşırı immün yanıt sonucu ortaya çıkan, bağışıklık aracılı bir interstisyel akciğer hastalığıdır. Organik tozlar, sporlar ve çeşitli kimyasallar en sık etkenler olmakla birlikte, nadiren bazı ilaçlar da HP gelişimine yol açabilmektedir (1). Klinik bulgular öksürük, dispne, ateş ve halsizlik olup, tanı; klinik öykü, radyolojik bulgular ve bronkoalveoler lavaj (BAL) gibi yardımcı tanı yöntemlerine dayanır. BAL'da lenfosit predominansı ve düşük CD4/CD8 oranı sıklıkla destekleyici bulgu olarak izlenir (3).Letrozol, postmenopozal meme kanseri hastalarında yaygın olarak kullanılan bir aromataz inhibitörüdür. En sık bildirilen yan etkileri kas-iskelet sistemi ağrıları ve osteoporozdur. Pulmoner toksisite ise oldukça nadirdir ve literatürde sınırlı sayıda olgu bildirilmiştir (4,5).

Olgu: T2N0M0 evre meme kanseri tanısı ile Kasım 2022'de segmental mastektomi uygulanan 65 yaşındaki kadın hastaya adjuvan kemoterapi ve radyoterapi sonrası letrozol (2,5 mg/gün) tedavisi başlandı. Hasta, bir yıldır letrozol kullanmakta iken progresif dispne ve öksürük şikâyetleri ile kliniğimize başvurdu. Sigara öyküsü ve bilinen alerjisi yoktu; mesleki öyküsünde uzun süreli temizlik işi yaptığı öğrenildi.Toraks BT'de bilateral yaygın buzlu cam opasiteleri saptandı. PET-BT'de anlamlı FDG tutulumu izlenmedi. Yapılan bronkoskopide endobronşiyal lezyon saptanmadı ve histopatolojik inceleme malignite ile uyumlu değildi. Antibiyotik tedavisine rağmen radyolojik bulguların persiste etmesi üzerine BAL yapıldı. BAL analizinde CD4/CD8 oranı 0,42 ve lenfosit oranı %54 olarak saptandı. Solunum fonksiyon testlerinde DLCO %78 idi. Enfeksiyöz ve malign nedenler dışlandı. Letrozol tedavisi kesildi ve kortikosteroid tedavisi başlandı. Klinik ve radyolojik olarak belirgin düzelme gözlendi.

letrozol kullanımı sonrası buzlucam alanları

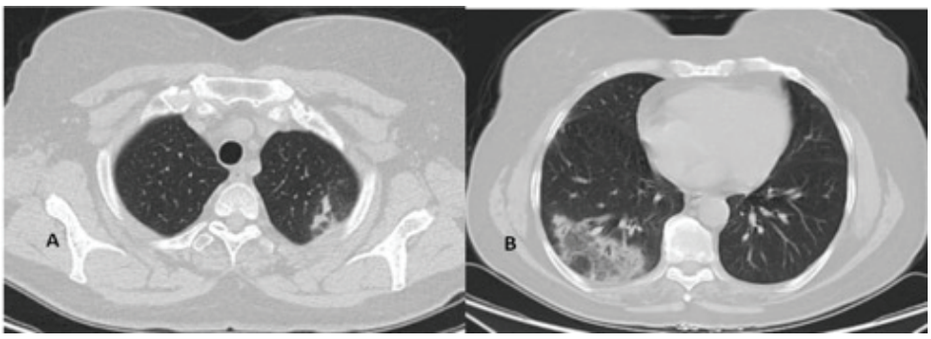

Şekil 1. Meme kanseri öyküsü bulunan, progresif dispne ve öksürük şikâyetleri olan 65 yaşındaki kadın hasta. Kontrastsız toraks BT incelemesinde; (a) sol üst akciğer lobunun apikoposterior segmentinde, buzlu cam alanı ve nodüler görünümlü yamalı konsolidasyon alanlarının eşlik ettiği subplevral kalınlaşma izlenmektedir. (b) Sağ akciğer alt lobunda ise kısmen konsolidasyon ile çevrili bir buzlu cam opasitesi mevcuttur.

letrozol kesildikten ve tedavi tamamlandıktan sonra

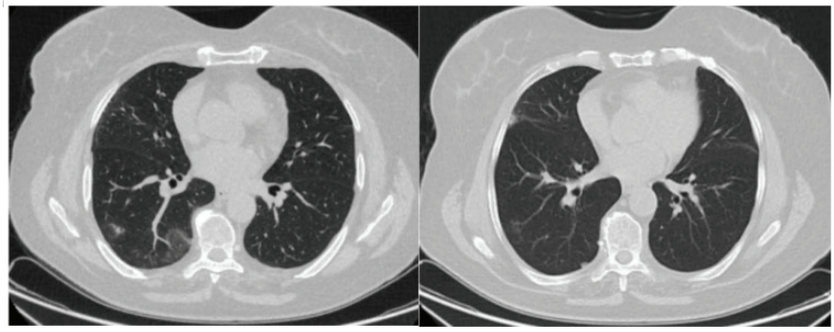

Şekil 3. Yapılan tetkik sonuçlarına dayanarak hastada letrozol kullanımına bağlı sekonder hipersensitivite pnömonisi düşünüldü. Letrozol tedavisinin değiştirilmesi ve kortikosteroid tedavisinin başlatılmasının ardından yapılan kontrol toraks BT incelemesinde, önceki bulgularda belirgin regresyon izlendi.

Tartışma-Sonuç: Letrozole bağlı hipersensitivite pnömonisi oldukça nadir olmakla birlikte, ciddi bir pulmoner komplikasyondur. Mekanizması tam olarak bilinmemekle birlikte, östrojen baskılanmasına bağlı immün modülasyonun pulmoner inflamasyona katkı sağlayabileceği düşünülmektedir (5). Literatürde bildirilen olgularda, ilaç kesilmesi ve kortikosteroid tedavisi sonrası klinik ve radyolojik iyileşme sıkça vurgulanmıştır (1,2).Bu olgu, uzun süreli letrozol tedavisi alan ve açıklanamayan solunumsal semptomlar geliştiren hastalarda ilaç ilişkili HP'nin ayırıcı tanıda mutlaka düşünülmesi gerektiğini göstermektedir. Erken tanı ve uygun tedavi ile geri dönüşümlü seyir mümkündür.

Anahtar Kelimeler: Hipersensitivite pnömonisi, Bronkoalveoler lavaj, Letrozol

PS-195 Hayatı Tehdit Eden Pulmorenal Sendromun Akut Yönetimi: Bir Olgu Sunumu

Füsun Parlakyiğit[1], Nermin Özen[1], Vahide Özdemir[1], Deniz Doğan Mülazimoğlu[1], Miraç Öz Kahya[1], Müçteba Enes Yayla[2], Aslıhan Gürün Kaya[1], Serhat Erol[1], Fatma Arslan[1], Akın Kaya[1], Özlem Özdemir Kumbasar[1]

[1]Ankara Üniversitesi Tıp Fakültesi, Göğüs Hastalıkları Anabilim Dalı, Ankara
[2]Ankara Üniversitesi Tıp Fakültesi, Romatoloji Anabilim Dalı, Ankara

Giriş-Amaç: Antinötrofil sitoplazmik antikor (ANCA) ilişkili vaskülitler, küçük çaplı damarları tutan, nekrotizan inflamasyonla karakterize hastalık grubunu ifade eder. Patogenezde nötrofil granül proteinlerinden proteinaz3 ve miyeloperoksidaz antijenlerine karşı gelişen antikorların immün yanıtı tetiklemesi ; endotel hasarına yol açması temel rol oynamaktadır. Klinik spektrum geniş olup; cilt, pulmoner, renal ve periferik sinir sistemi başta olmak üzere çoklu organ tutulumu görülebilmektedir. Tanı klinik, serolojik ve histopatolojik bulguların bütüncül değerlendirilmesine dayanır. Bu sunumda, hayatı tehdit eden vaskülit olgusunun akut yönetimini hatırlatmayı amaçladık.

Olgu: Bilinen romatolojik hastalığı ve akciğer patolojisi bulunmayan 61 yaşında kadın hastanın nefes darlığı ve hemoptizi şikayetiyle acil başvurusunda çekilen akciğer grafisinde bilateral, santral ağırlıklı perihiler gölge koyulukları, toraks bilgisayarlı tomografide(BT) her iki akciğerde orta lob ve alt loblarda baskın yaygın buzlu cam konsolidasyon alanları (Resim 1) saptandı. Hasta yüksek akım oksijen ihtiyacı nedeniyle göğüs hastalıkları yoğun bakım ünitesine devir alındı. Hemoptizisi bulunan, takiplerinde hemoglobin düşüşü izlenen hastada ön planda alveoler hemoraji düşünüldü. Akut böbrek yetmezliği, alt ekstremitelerde döküntü, c-reaktif protein(crp) yüksekliği eşlik eden, henüz romatolojik tetkikleri neticelenmemiş, mevcut klinik ve tetkiklerle inflamatuar pulmorenal sendrom nedenleri düşünülen hastada, romatolojiyle konsülte edilerek, hızlı klinik progresyon nedeniyle geniş spektrumlu antibiyoterapiye ek olarak immünsüpresif tedavi(sistemik kortikosteroid) planlandı. Yatışının birinci gününde elektif entübe edildi. İnvaziv mekanik ventilatörle izlenen hastanın PaO_2/FiO_2 oranı 90 ; ağır Akut Respiratuvar Distres Sendromu(ARDS) ile uyumluydu. Hastaya 1500mg Metilprednizolon ikiye bölünmüş doz olarak verildi, terapötik plazma değişim tedavisi(plazmaferez) uygulandı. İkinci gün PaO_2/FiO_2 oranı 100 idi, 1000mg Metilprednizolon bölünmüş dozda verildi ve plazmafereze devam edildi. Üçüncü gün PaO_2/FiO_2 oranı 104 idi, hipervolemi nedeniyle hemodiyalize alındı, Metilprednizolon 1mg/kg olarak devam edildi, plazmaferez 5güne tamamlandı. Fırsatçı enfeksiyonlar dışlanan, ANCA pozitif sonuçlanan hastada tanı doğrulandı, Siklofosfamid tedaviye eklendi. Takiplerinde 6.günde ekstübe edilen, oksijen ihtiyacı kalmayan, böbrek fonksiyonları, cilt döküntüleri düzelen ve grafide infiltrasyonlarda regresyon izlenen (Resim2) hasta romatoloji kliniğine devir edildi.

Resim 1. Akciğer grafisinde bilateral, santral ağırlıklı perihiler gölge koyulukları Toraks bt de her iki akciğerde orta lob ve alt loblarda baskın olmak üzere yaygın buzlu cam konsolidasyon alanları.

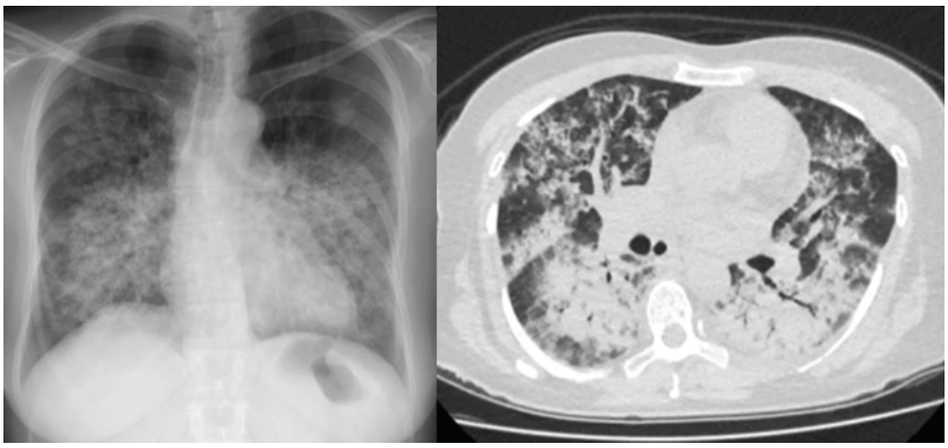

Resim 2. Tedavi sonrası çekilen akciğer grafisinde infiltrasyonlarda regresyon.

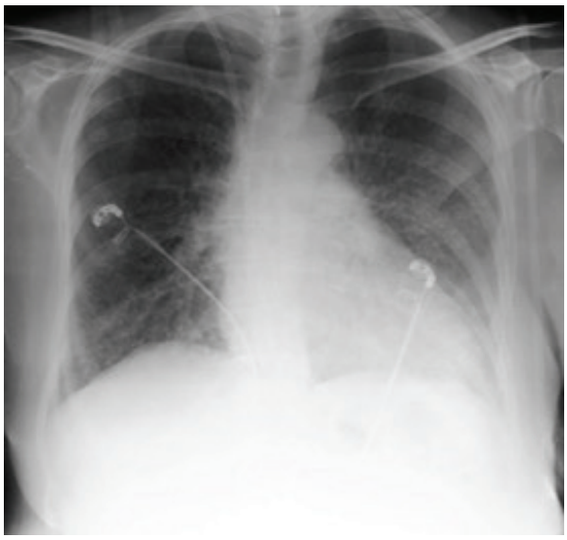

TABLO 1: Olgu Yönetimi Özet Tablosu

Gün	Bulgular	Yaklaşım
Yatış Öncesi	-Hemoptizi -Takiplerinde Hb düşüşü -Akut böbrek yetmezliği tablosu -Alt ekstremitelerde döküntü - C-reaktif protein(crp) yüksekliği -Alveoler hemoraji uyumlu radyoloji	-İnflamatuar pulmorenal sendrom nedenlerinden ön planda vaskülit ilişkili klinik düşünüldü.
YBÜ 1.gün	- PaO_2/FiO_2 oranı: 90 -Hemoglobin 6.5gr/dL -CRP:125mg/L - Prokalsitonin: 0.95 - Radyolojik progresyon	-HFNO akım 60 fio2 %100 + rezervuarlı maske 15 lt/dk ile oksijenizasyon sağlanamayan hasta elektif entübe edildi. -Geniş spektrumlu antibiyoterapi başlandı. -Eritrosit replasmanı yapıldı. -Metilprednizolon 1500mg ikiye bölünmüş doz olarak verildi -Terapötik plazma değişim tedavisi yapıldı. -Kültürler tarandı, fırsatçı enfeksiyon etkenleri gönderildi. -Romatolojik parametreler gönderildi.
YBÜ 2.gün	-PaO_2/FiO_2 oranı: 100 -Hemoglobin 5.3gr/dL - CRP:159mg/L - Prokalsitonin: 30.85	-Eritrosit replasmanı yapıldı. -Metilprednizolon 1000mg ikiye bölünmüş doz olarak verildi. -Terapötik plazma değişim tedavisi devam edildi.
YBÜ 3.gün	-PaO_2/FiO_2 oranı: 104 -Hipervolemi bulguları -Fırsatçı enfeksiyon etkenleri negatif -ANCA pozitif	-Metilprednizolon 1mg/kg olarak devam edildi. -Hemodiyalize alındı. -Siklofosfamid tedaviye eklendi.
YBÜ 4.gün	-PaO_2/FiO_2 oranı: 250 -Radyolojik kısmi yanıt izlendi.	-Antibiyoterapi, immüsüpresif tedavi, plazma değişim tedavi devam edildi.

Tartışma-Sonuç: ANCA ilişkili vaskülitler; hızlı progresyon gösterebilen, yaşamı tehdit eden sistemik hastalıklardır. Pulmorenal tutulum varlığında mortalite riski artmaktadır. Multipl sistem tutulumu olabileceği gibi alveoler hemoraji veya akut böbrek hasarı, ilk ve bazen tek bulgu olarak görülebilmektedir. Erken tanı, uygun immünsupresif tedavinin erken başlanması morbidite ve mortaliteyi anlamlı olarak azaltmaktadır. Akut solunumsal semptomlarla başvuran, klinik veya radyoloji uyumlu olgularda ANCA ilişkili vaskülitten şüphelenilmelidir.

Anahtar Kelimeler: vaskülit, antinötrofil sitoplazmik antikor(anca), immünsüpresif tedavi, alveoler hemoraji, pulmorenal sendrom

PS-196 Ayırıcı Tanıda Akut Eozinofilik Pnömoni Vakası

Osman Güneri[1], Hakan Kahraman[1]

[1]SBÜ Dr. Suat Seren Göğüs Hastalıkları Ve Cerrahisi Eğitim Ve Araştırma Hastanesi

Giriş-Amaç: Akut eozinofilik pnömoni (AEP), akut başlangıçlı solunum semptomları, bilateral diffüz akciğer infiltrasyonları ve sistemik kortikosteroid tedavisine hızlı yanıt ile karakterize nadir bir interstisyel akciğer hastalığıdır. Başlangıç döneminde periferik eozinofili saptanmayabilir.

Olgu: Otuz sekiz yaşında kadın hasta, unlu mamuller üretiminde temizlik işi yapması nedeniyle yoğun un tozu maruziyeti öyküsü ile birlikte titreme, mide bulantısı ve giderek artan nefes darlığı şikâyetleriyle acil servise başvurdu. Özgeçmişinde astım ve bronşektazi bulunan hastanın aktif sigara kullanımı mevcuttu. Evcil hayvan teması ve gebelik/emzirme öyküsü yoktu. Fizik muayenesinde taşipne, oksijen satürasyonunda düşüklük ve bilateral yaygın inspiratuvar raller saptandı. Arter kan gazında respiratuvar alkaloz ile uyumlu pH 7,46 ve pCO_2 27,6 mmHg ölçüldü. Laboratuvar incelemelerinde CRP 3,5 mg/L, prokalsitonin 0,02 ng/mL olup enfeksiyon lehine güçlü bulgu saptanmadı. Lökosit sayısı 10,9 x10^3/µL idi, periferik eozinofil oranı normal sınırlarda izlendi. Total IgE düzeyi 172 IU/mL olarak ölçüldü. Viral panelde rinovirüs pozitif saptanırken otoimmün ve romatolojik testler negatifti. Toraks BT DE bilateral yaygın buzlu cam dansiteleri, peribronşial kalınlaşmalar, sentriasiner dansite artımları, mozaik atenüasyon paterni ve hava hapsi alanları izlendi. Enfeksiyöz pnömoni ön tanısıyla hastaya 7 gün süreyle nonspesifik antibiyoterapi uygulandı. Tanısal bronkoskopide endobronşiyal patoloji izlenmedi; BAL sitolojisinde %32 oranında eozinofil saptandı. Klinik, radyolojik ve BAL bulguları birlikte değerlendirilerek AEP tanısı konulan hastaya 32 mg/gün dozunda sistemik kortikosteroid tedavisi başlandı ve toplam 1 ay süreyle devam edildi. Tedavinin ilk günlerinden itibaren hastanın semptomları ve oksijen gereksinimi belirgin şekilde geriledi. Tedavi sonrası çekilen kontrol toraks BT'de buzlu cam dansiteleri ve peribronşial kalınlaşmaların belirgin regresyonu izlendi.

Başvuru ve 1. ay kontrolü torak bt

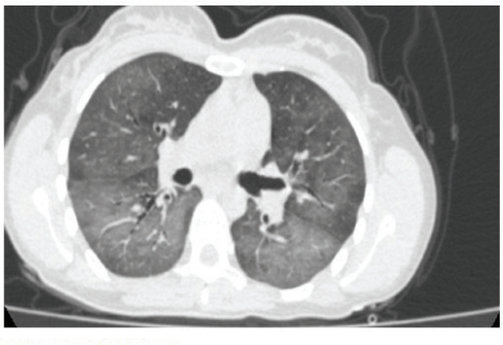

BAŞVURU ANINDA TORAKS BT

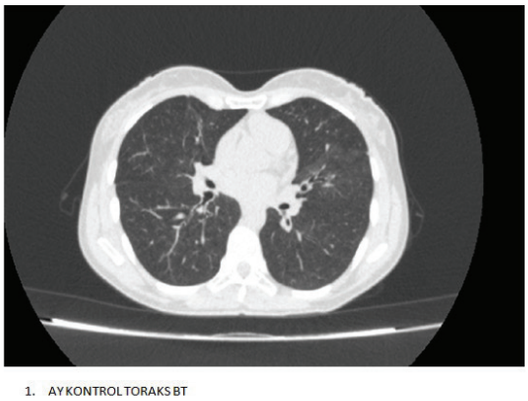

1. AY KONTROL TORAKS BT

Başvuru ve 1. ay kontrolü paag

BAŞVURU ANINDA PAAG

1. AY KONTROL PAAG

Tartışma-Sonuç: Akut başlangıçlı solunum semptomları, tipik radyolojik bulgular, enfeksiyon ve romatolojik nedenlerin dışlanması, BAL'da eozinofili saptanması ve sistemik kortikosteroid tedavisine dramatik yanıt AEP tanısını destekleme ktedir. Mesleksel inhalan maruziyet ve sigara kullanımı olası tetikleyici faktörler olarak değerlendirilmiştir.

Anahtar Kelimeler: Akut, eozinofilik, pnömoni

PS-197 Kaviter Nodüllerden Kesin Tanıya: Pulmoner Langerhans Hücreli Histiyositoz Olgu Sunumu

Sümeyye Nur Kundakçı[1], Ayşenur Zengin Budağ[1], Nalan Ogan[1]

[1]Ankara Etlik Şehir Hastanesi

Giriş-Amaç: Pulmoner Langerhans hücreli histiyositozis (PLHH) CD1a yüzey antijeni içeren Langerhans hücrelerinin dokularıinfiltrasyonu ile oluşan, etyolojisi bilinmeyen nadir bir interstisyel akciğer hastalığıdır.Daha çok genç erişkinlerde vesigara içenlerde görülür. Olgumuz nadir görülen intersitisyel akciğer hastalıklarından biri olması nedeniylesunulmuştur.

Olgu: Elli iki yaş kadın hasta,4 aydır süren öksürük,balgam ve nefes darlığı ile başvurdu.Ateş, kilo kaybı ve hemoptizitariflemiyor.60 paket/yıl aktifsmoker.Özgeçmişinde özellik yoktu.Soygeçmişinde anne ve baba akciğerkanserinden(AC Ca)erken yaşta kaybetmiş.Fizik muayene olağandı. BT'de bilateral üst lob ağırlıklı çok sayıda enbüyükleri sağda üst lob posteriorda 10x7 mm, solda üst lob süperior lingular segmentte 9x6 mm kalın duvarlı kaviterlezyonlar mevcuttu (Figüre A-B). Hastadan istenen üç balgam asidorezistan basil,quantiferon ve kollojen dokumarkerları negatifti. Sol üst linguladan ve alt lob superiordan alınan wedge rezeksiyon biyopside langerhans hücretopluluklarında CD1a pozitif izlendi.Tanı Langerhans hücreli histiyositoz olarak raporlandı.Tedavi olarak hasta sigarayıbıraktı.Takibi devam etmekte

Figür A-B İlk TanıTomografi kesitleri

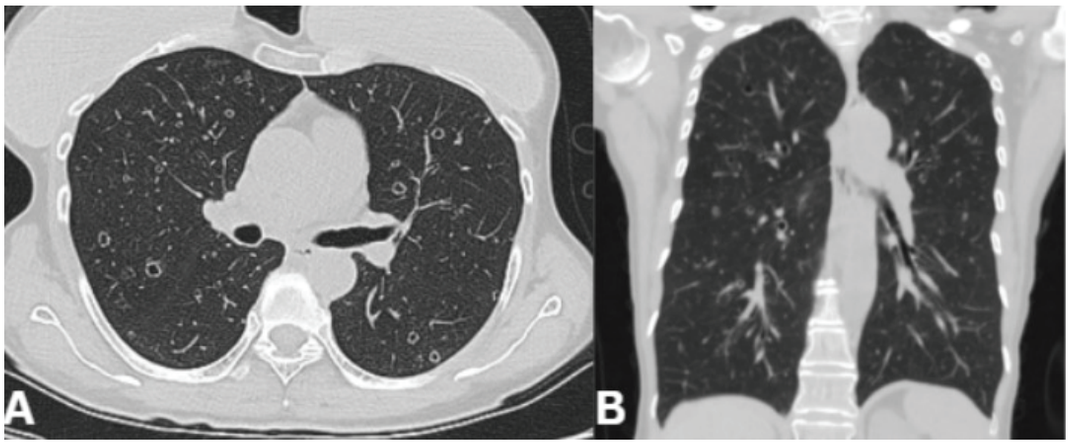

Tartışma-Sonuç: Vakamızda takip sırasında kaviter odakların kistik nodülasyonlara dönüşümü kesin tanıya ulaşmak için ayırıcı tanıdadoku biyopsisi gerektirmekteydi. Bu nedenle olgumuza da kesin tanı amaçlı wedge akciğer biyopsisi yapılmıştı.Genç,sigara içen,radyolojik olarak özellikle üst ve orta alanlarda daha yaygın retiküler,retikülo-nodüler vekaviteleşmiş nodüler infiltrasyonların varlığında ön planda PLHH düşünülmelidir

Anahtar Kelimeler: Kaviter Nodül, Langerhans Hücreli Histiyositoz

PS-198 Pulmoner Tutulumlu Granülomatöz Polianjitis Olgusu

Deniz Akyol Yaşar[1], Fatmanur Okyaltırık[1], Hamza Ogun[1]

[1]Bezmialem Vakıf Üniversitesi

Giriş-Amaç: Granülomatöz polianjitis (GPA) küçük/orta çaplı damarları tutan, multisistemik, Anti-Nötrofil Sitoplazmik Antikor (ANCA) pozitif bir vaskülittir. En sık üst/alt solunum yolları ve böbrek tutulumuyla prezente olur. Tedavide kullanılan temel ajanlar glukokortikoidlerdir. Bu sunumda tekrarlayan epistaksis, ateş ve akciğerde nodüler tutulumlarla prezente olmuş nadir bir olguyu sunmayı amaçladık.

Olgu: 19 yaş erkek hasta 2 aydır tekrarlayan epistaksis, aralıklı yüksek ateş şikayetiyle acil servise başvurdu. Bilinen kronik hastalığı olmayan hasta 2 ay önce KBB polikliniğinde değerlendirilmiş efüzyonlu otitis media tanısı ile tedavi almıştı. Özgeçmişinde özellik olmayan hastanın soygeçmişinde annede sjögren tanısı mevcuttu. Muayenede her iki hemitoraksta solunum sesleri doğal saptandı. Tansiyon ve nabız ve oda havası oksijen saturasyonu normal olan hastada 38.5 derece ateş ölçüldü. Alınan laboratuvar tetkiklerinde lökosit 10,60 10*3/uL, CRP 283,50 mg/L, diğer parametreler normal aralıktaydı. Tomografi görüntülerinde sağ nazofarenkste 25 mm boyutlu yumuşak doku kitlesi; sağ akciğer üst lobda 14.7x13.7mm düzensiz sınırlı nodül, sağ akciğer alt lob laterobazal segmentte 20.5x20mm boyutlarında subsolid ve içerisine vasküler yapının uzandığı nodüler lezyon görüldü. Sağ alt lobda 16x10 mm boyutlarında spiküle konturlu, sol akciğer üst lob lingulada 13x10mm ve 6x5 mm boyutlarında subsolid nodüller izlendi. Sol akciğer alt lob bazalinde pnömonik konsolidasyonlar görüldü (ŞEKİL 1). Göğüs hastalıkları servisine interne edilen hastaya antibiyoterapi başlandı. Kan ve balgam kültürü istendi. Ayırıcı tanıda enfektif endokardit açısından Enfeksiyon Hastalıkları görüşü alınarak TEE planlanması önerildi. Ayırıcı tanı açısından c-ANCA ve p-ANCA tetkikleri istendi. TEE sonucu enfektif endokarditle uyumlu saptanmadı, kan kültürlerinde üreme olmadı. Tedavinin 4. gününde akut böbrek yetmezliği gelişerek serum kreatinin düzeyi 7,19 mg/dL'ye yükselen hastada c-ANCA pozitif sonuçlandı. Nefroloji hekimlerince değerlendirilerek diyaliz ve böbrek biyopsisi planlandı. Biyopsi GPA ile uyumlu görüldü. Sağ akciğer alt lobda 2x1,5 cm boyutlarındaki spiküle nodülden ve sağ nazofarenks duvarında saptanan 25 mm boyutundaki kitleden alınan tru-cut biyopsi sonuçları GPA ile uyumlu saptandı. Dış merkez romatoloji servisine sevk edilen hastaya 3 gün 500 mg pulse prednizolon başlanarak 40 mg/gün dozunda devam edildi. Tedricen steroid dozu azaltılarak; romatoloji ve nefroloji takibine alındı.

Şekil 1

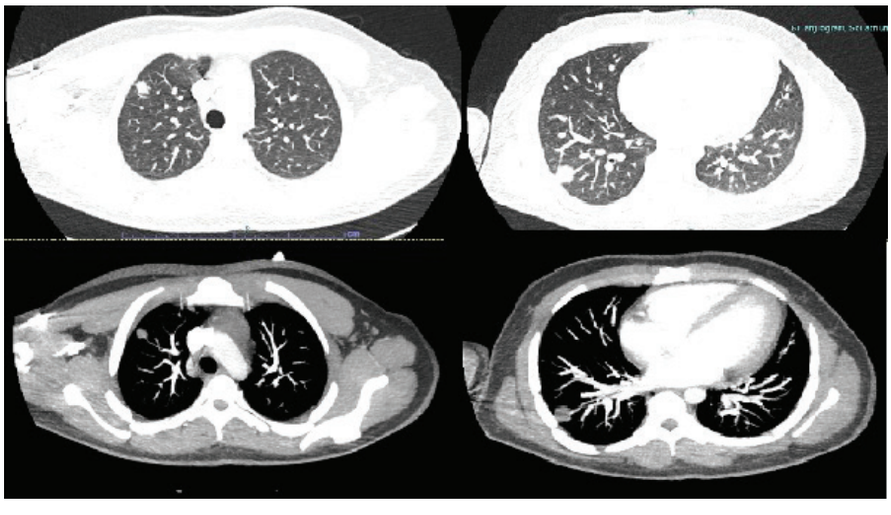

Tartışma-Sonuç: GPA hastalarında otit, epistaksis gibi üst solunum yolu semptom ve bulguları ilk belirti olabilmekte; hastalığın hızlı ilerlemesi, multisistemik olması, semptomların ve radyolojik bulguların geniş bir yelpazede karşımıza çıkması tanısında multidisipliner yaklaşım gerektirmektedir.

Anahtar Kelimeler: vaskülitler, granülomatöz polianjitis, granülomatöz akciğer hastalıkları, romatizmal akciğer hastalıkları

PS-199 Multisistemik Sarkoidozda Kardiyak Tutulum ve Ventriküler Aritmi

İlayda Çelikkıran[1], Barış Demirkol[1], Sibel Yurt[1], Ayşe Bahadır[1], Mehmet Akif Özgül[1]

[1]Başakşehir Çam Ve Sakura Şehir Hastanesi

Giriş-Amaç: Sarkoidoz, en sık akciğer ve lenfatik sistemi tutan, etiyolojisi bilinmeyen sistemik granülomatöz bir hastalıktır. Kardiyak tutulum klinik olarak nadir görülmekle birlikte, ciddi morbidite ve mortalite riski nedeniyle önem taşır.Kardiyak sarkoidoz; iletim bozuklukları, ventriküler aritmiler, progresif kalp yetmezliği ve ani kardiyak ölüm ile seyredebilir. Tanı sıklıkla gecikmekte olup, kardiyak MR ve PET/BT günümüzde tanı-risk sınıflamasında kritik rol oynamaktadır.Bu olguda, uzun süredir sistemik sarkoidoz tanısı ile izlenen bir hastada, ilerleyen dönemde gelişen kardiyak tutulum, sol ventrikül disfonksiyonu ve ventriküler aritminin klinik, görüntüleme ve tedavi yaklaşımı tartışılması amaçlanmıştır.

Olgu: Otuz yedi yaşında kadın hasta, yaklaşık bir aydır aralıklı gece ateşi, eforla artan nefes darlığı ve yaklaşık bir yıldır devam eden ritim bozukluğu şikâyetleri ile başvurdu. Özgeçmişinde 2011 yılında üveit sonrası Behçet hastalığı ön tanısı almış, 2019 yılında yüz cilt lezyonlarından yapılan eksizyonel biyopsi sonucu granülomatöz dermatit saptanması üzerine sarkoidoz tanısı konulmuştur. 2021–2023 yılları arasında kol ve saçlı deriden alınan punch biyopsilerde granülomatöz dermatit bulguları doğrulanmıştır.Hasta 2019–2022 yılları arasında tedavisiz izlenmiş, 2022 yılında cilt lezyonları nedeniyle altı ay süreyle kortikosteroid tedavisi almış ve 2024 yılına kadar ilaçsız takip edilmiştir. 2024 yılında tekrarlayan cilt lezyonları ve kalp yetmezliği bulgularının ortaya çıkması üzerine yeniden değerlendirilmiştir. Fizik muayenede efor kapasitesinin belirgin azaldığı, yaklaşık bir kat merdiven çıkabildiği saptandı. Elektrokardiyogramda bifasiküler blok izlendi. Ekokardiyografide sol ventrikül dilatasyonu, EF %35, global longitudinal strain -%11, anteroseptal incelme ve anevrizmatik görünüm mevcuttu. Kardiyak MR'da bazal ve mid anterior midmiyokardiyal, anterolateral subepikardiyal ve yer yer transmural geç gadolinyum tutulumu izlenerek kardiyak sarkoidoz ile uyumlu fibrotik tutulum saptandı. Holter izlemede non-sustained ventriküler taşikardi tespit edildi. PET/BT'de mediastinal, hiler ve abdominal lenf nodlarında ve kardiyak duvarda heterojen artmış FDG tutulumu izlendi. Bu bulgularla kardiyak sarkoidoz tanısı konuldu.

kardiyak sarkoidoz hastasında paac ve pet görüntüleri

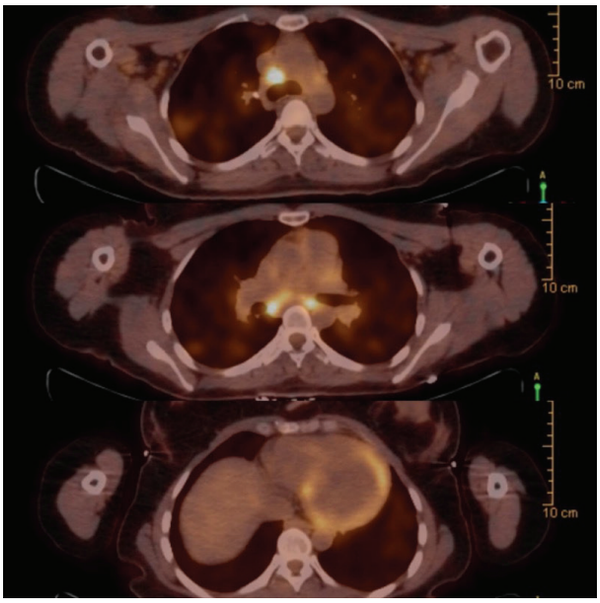

kardiyak sarkoidoz hastasında paac ve pet görüntüleri

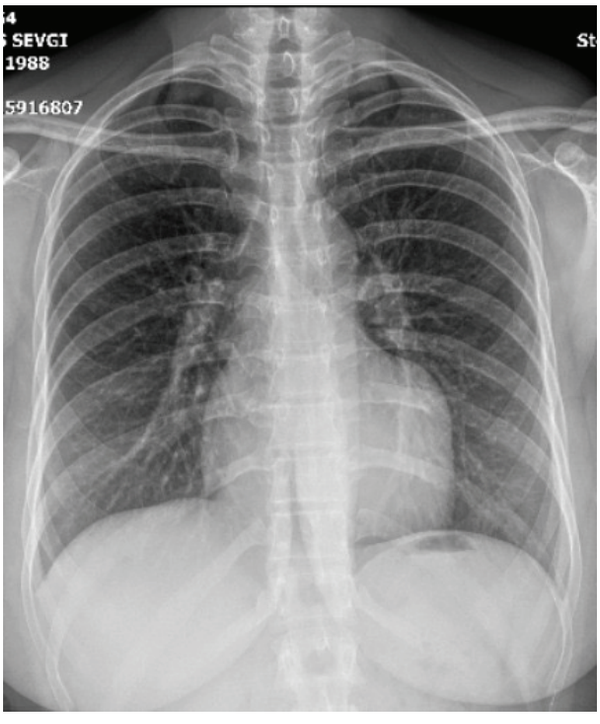

Tartışma-Sonuç: Kardiyak sarkoidoz klinik olarak nadir görülmesine rağmen, ani kardiyak ölüm riski nedeniyle erken tanı önemlidir. Kardiyak MR'da geç gadolinyum tutulumu fibrozisi ve kötü prognozu gösterirken, PET/BT aktif inflamasyonu ortaya koyar ve tedavi yanıtının izlenmesinde değerlidir. Bu olguda her iki görüntüleme yönteminde de kardiyak tutulum saptanmıştır. Tedavide kortikosteroidler temel yaklaşım olup, ventriküler aritmi ve ejeksiyon fraksiyonu < %35 olan hastalarda ICD implantasyonu önerilmektedir. Bu olgu, sistemik sarkoidoz hastalarında kardiyak tutulum açısından düzenli tarama ve ileri görüntüleme yöntemlerinin önemini vurgulamaktadır.

Anahtar Kelimeler: sarkoidoz, multisistemik, kardiyak sarkoidoz

PS-201 Yaygın Kaviter Akciğer Lezyonları ile Prezente Olan İmmünsüprese Hastada ANCA İlişkili Vaskülit

Ömer BAYRAM[1], Cengizhan SEZGİ[1], Abdullah OĞUR[1], Haşim NYAZI[1], Merve ŞAHİN YÜKSEKYAYLA[1]

[1]Gaziantep Üniversitesi Tıp Fakültesi, Göğüs Hastalıkları Anabilim Dalı, Gaziantep

Giriş-Amaç: ANCA ilişkili vaskülitlerde akciğer tutulumu nodül ve konsolidasyonların yanı sıra, genellikle az sayıda ve büyük boyutlu kaviter lezyonlar şeklinde izlenmektedir. Bu olgu, ileri yaşta ve immünsüprese bir hastada izlenen, çok sayıda küçük kaviter lezyonların eşlik ettiği atipik bir vaskülit prezentasyonuna dikkat çekmek amacıyla sunulmaktadır.

Olgu: Seksen bir yaşında kadın hasta, 10 yıldır romatoid artrit tanısı ile uzun süreli kortikosteroid ve immünsüpresif tedavi kullanmaktaydı.Son iki yıl içinde belirgin kilo kaybı ile birlikte kronik öksürük ve balgam yakınmaları gelişti. Toraks bilgisayarlı tomografisinde bilateral yaygın infiltrasyonlar ve çok sayıda kaviter lezyon saptandı.ŞEKİL 1 Klinik ve radyolojik bulgular öncelikle septik emboli ve metastatik hastalık olasılıklarını düşündürdü.PET-BT'de akciğer parankiminde izlenen heterojen FDG tutulumu tanısal belirsizliği artırdı.ŞEKİL 2Tanısal amaçla yapılan fiberoptik bronkoskopi ve bronş mukozası biyopsisinde malignite lehine bulgu saptanmadı; histopatolojik inceleme non-spesifik kronik inflamasyon ile uyumluydu. Enfeksiyon etiyolojisi açısından yapılan incelemelerde tüberküloz ve fungal enfeksiyonlar ekarte edildi. 3 Balgam Arb , Balgam Mantar , Galactomannan , Candidomannan negatif Tanısal sürecin bu aşamasında gerçekleştirilen immünolojik incelemelerde ANCA pozitifliği saptandı. Klinik, radyolojik ve laboratuvar bulgular birlikte değerlendirildiğinde olgunun ANCA ilişkili vaskülit ile uyumlu olabileceği düşünüldü.

Tartışma-Sonuç: Bu olgu, immünsüpresif hastalarda yaygın kaviter akciğer lezyonlarının her zaman enfeksiyon veya maligniteye bağlı olmayabileceğini göstermektedir. Negatif patoloji bulguları ve enfeksiyöz etiyolojinin ekarte edilmesinin ardından, ANCA ilişkili vaskülitler ayırıcı tanıda değerlendirilmesi uygundur .

Şekil 1

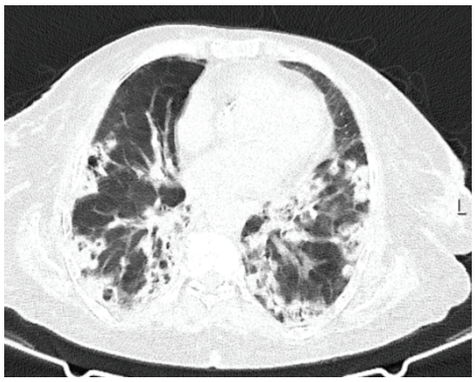

Şekil 2

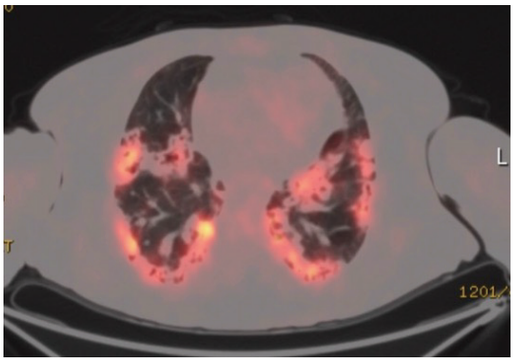

Anahtar Kelimeler: ANCA ilişkili vaskülit, Septik emboli, Kaviter akciğer lezyonları

PS-202 Mortalite ile Sonuçlanan Bleomisin İlişkili Akciğer Toksisitesi: Olgu Sunumu

Şeyma AKÇİN[1], Mutlu Onur GÜÇSAV[1]

[1]Bakırçay Üniversitesi Çiğli Eğitim Ve Araştırma Hastanesi

Giriş-Amaç: Bleomisin; testis tümörleri, lenfoma ve çeşitli skuamöz hücreli karsinomların tedavisinde kullanılan bir antineoplastik ajandır. Bu kanser türlerinin tedavisindeki etkinliği kanıtlanmış olsa da kullanımında mortalite ile sonuçlanabilen ciddi toksisite ve uzun vadeli komplikasyonlara neden olabilmektedir. Pulmoner toksisite hastaların yaklaşık %10'unda görülmektedir. Nispeten sık görülse de nadiren mortalite ile sonuçlanmaktadır. Sunumumuzda bleomisin tedavisi sonrasında pulmoner fibrozis gelişen ve takiplerde mortalite ile sonlanan hastamızı literature katkı sunmak amacıyla sunuyoruz.

Olgu: 41 yaş erkek hasta; 4 gündür olan nefes darlığı, öksürük, balgam şikayetiyle başvurdu. Özgeçmişinde 30 p/y sigara öyküsü mevcuttu. Ayrıca 3 ay önce mikst germ hücreli testis karsinomu tanısı aldığı, 20 gün sonra sağ böbreğe nefrostomi uygulandığı ve toplamda 3 kür Bleomisin, Etoposid ve Sisplatin tedavisi aldığı öğrenildi. Fizik muayenede her iki akciğer orta-alt alanlarda ince raller işitildi. TA:130/90, NB:125/dk, O2 sat:%89 idi. CRP:103,2 mg/L, kreatinin 1,7 mg/dl, WBC:12.850 saptandı. Toraks bilgisayarlı tomografide (BT) (GÖRSEL 1) her iki akciğerde alt loblara doğru artış gösteren interseptal kalınlaşmalar, buzlu cam alanları ve traksiyon bronşektazileri izlendi. Hasta pnömoni, ilaç ilişkili interstisyel fibrosis ön tanıları ile servisimize yatırıldı. Ampirik antibiyotik tedavisİ başlandı, kültürler ve viral testler alındı. Etken saptanamaması ve hastanın enfektif kliniğinin olmaması üzerine 1mg/kg metilprodnizolon tedavisi başlandı. Takiplerinde solunum yetmezliği derinleşen hastaya kontrol BT çekildi. Fibroziste artışın yanında pnömomediastinum ve sol pnömotoraks izlendi (GÖRSEL 2). Hasta yoğun bakıma alındı. Yüksek akımlı oksijen tedavisi ve yakın hemodinamik takibe başlandı. Takiplerinde diğer akciğerde de pnömotoraks izlenmesi üzerine sol hemitoraksa tüp torakostomi uygulandı. Uygulanan tüm tedavilere yanıt vermeyen hasta kardiyak/solunumsal arrest sonrası kaybedildi.

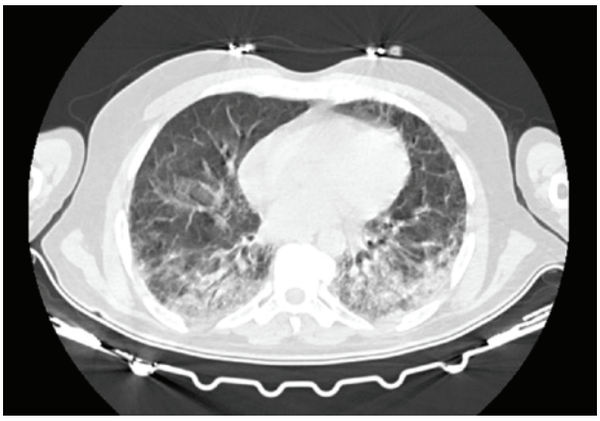

GÖRSEL 1. Hastanın yatışı sırasında çekilen Toraks BT görüntüsü

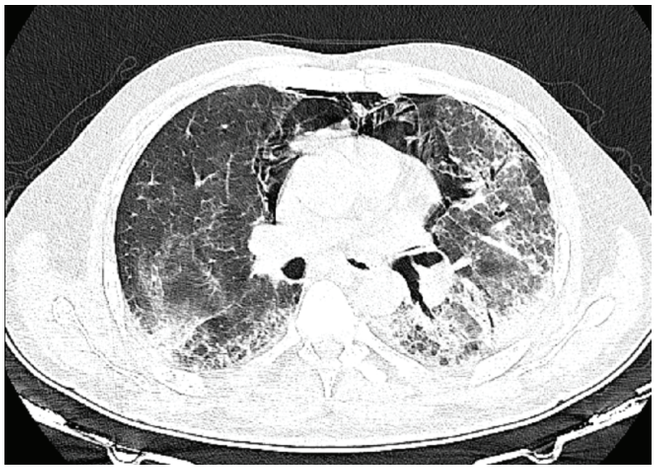

GÖRSEL 2. Kontrol BT'de fibrozis, pnömomediastinum ve sol pnömotoraks

Tartışma-Sonuç: Bleomisin ilişkili pulmoner fibrozis, nadir fakat mortalitesi yüksek bir komplikasyondur. Literatürde spontan pnömotoraks ve pnömomediastinum ile komplike seyreden benzer olgular bildirilmiştir. Gelişiminde ileri yaş, renal fonksiyon bozukluğu ve yüksek kümülatif dozun rol oynadığı öne sürülmektedir. Bizim olgumuzda da kısa sürede fatal seyir gelişmiştir. Bu nedenle bleomisin tedavisi alan malignite hastalarında ortaya çıkan solunumsal semptomlar dikkatle değerlendirilmelidir.

Anahtar Kelimeler: Bleomisin, toksisite, pnömotoraks, fibrozis.

PS-203 "Tek Patern Altı Nefes: Sistemik Skleroziste NSIP Odaklı Bir Olgu Serisi"

Feyzullah Esat Yazar[1], Muhammed Fatih Yalçınkaya[1], Ayşe Baççıoğlu[1], Ayşe Füsun Kalpaklıoğlu[1]

[1]Kırıkkale Üniversitesi Tıp Fakültesi

Giriş-Amaç: Skleroderma otoimmün, kronik, nadir gözüken bir hastalıktır. Lokalize ve sistemik olarak iki türü vardır. Sistemik formu cildi, kalbi, özefagus, böbrekler, akciğerler ve sindirim sistemini etkileyebilmektedir.En sık 25-55 yaş aralığında gözükmektedir.Kadınlarda erkeklere göre 4 kat daha fazla tanı almaktadır.Sistemik sklerozis'de(SSc) akciğer tutulumu(%25-60) ve pulmoner hipertansiyon(PHT) sık görülmektedir.Akciğer tutulumunun patofizyolojisinde; endotel hasarı, inflamasyon ve fibrozis bulunmaktadır.SSc-ILD'de en sık semptomlar yorgunluk, dispne ve kuru öksürüktür.İAH tipi sırasıyla NSIP, UIP ve PPFE'dir. HRCT'de parankimde buzlu cam görünümü, bal peteği, traksiyon bronşektazisi , subplevral fibrozis ve interlobüler septalarda kalınlaşmalar olmaktadır. SFT ve DLCO değerlerindeki azalmalar SSc-ILD erken döneminde tanı koymaya yardımcı yöntemlerdir.

subplevral buzlu cam ve bal peteği

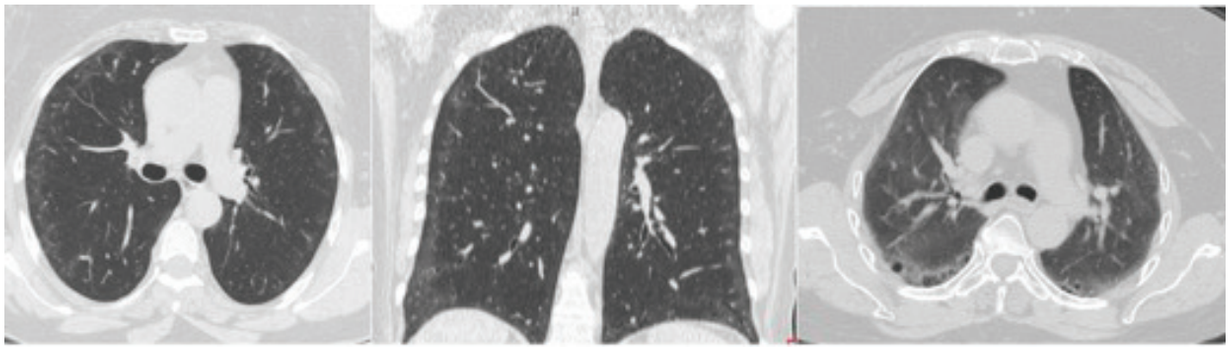

Gereç ve Yöntem: Bu çalışma, SSc tanılı altı hastanın retrospektif olarak incelenmesiyle gerçekleştirilmiştir.Hastaların klinik seyri, SFT, 6dkyt üzerinden analiz edildi. İAH varlığı ve dağılımı HRCT görüntüleri esas alınarak değerlendirildi.İzlem sürecinde klinik semptomlarındaki değişim solunum fonksiyon testleri ve tedavi yanıtları birlikte değerlendirilerek hastanın klinik seyri bütüncül olarak incelendi.

Bulgular: Olguların tamamı kadın ve 58-77 yaş aralığındadır. İlk başvuru sırasında en sık semptom eforla artan dispne ve buna eşlik eden kuru öksürük yine reflü ve yutma güçlüğü şeklindeydi. Solunum fonksiyon testlerinde iki hasta hariç diğer hastaların FEV1, FVC, DLCO değerleri düşüktü.İki hastamızda FEV1,FVC korunmuş DLCO değerleri düşüktü. HRCT değerlendirmesinde üç olgu erken NSIP bulguları olarak mozaik patern , retiküler dansite artışlarının eşlik ettiği buzlu cam alanları mevcuttu ; diğer üç olgumuzda da bilateral fibrotik çekilmeler, traksiyon bronşektazisi ve bal peteği tespit edildi. Tedavide immünsupresif rejim (MMF); Reynaud fenomeni olan dört hastada tedaviye KKB(nifedipin), reflü şikayeti için PPI(pantoprazol) verildi.Ayrıca iki hasta PPF olduğuna karar verilerek antifibrotik (Nifedipin) başlanıldı ancak her iki hastada KCFT beş kattan fazla artması ve dispeptik yakınmalar sebebiyle bir ay sonra antifibrotik tedavileri kesildi.Bir olguda PHT'den şüphelenilmiş ve sağ kalp katatterizasyonu sonrası PHT tanısı konularak Masitentan tedavi rejimine eklendi. Üç olguda FVC,DLCO değerlerinde iyileşme görüldü.

ppf-1

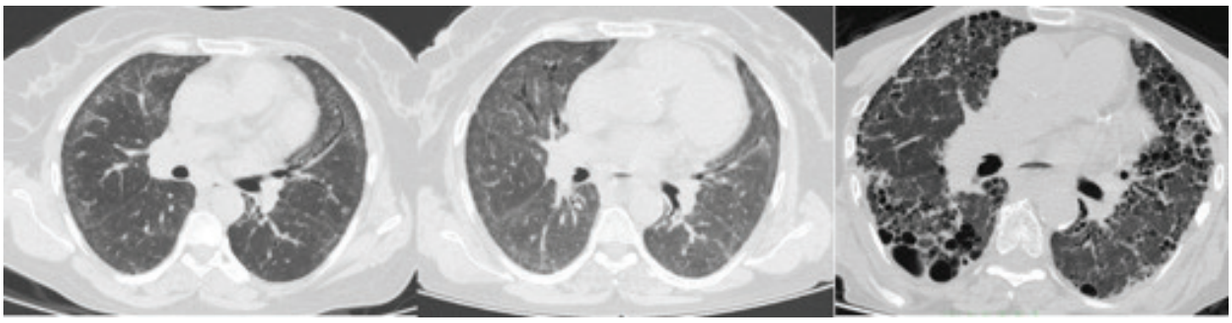

Tartışma-Sonuç: İAH, SSc'nın en sık görülen ve ciddi komplikasyonlarından biridir, tedavilerdeki gelişmelere rağmen hala önemli bir mortalite sebebi olmaya devam etmektedir.SFT ve HRCT, SSc-ILD hastaların takibinde önem arz etmektedir.Bu altı olguluk vaka serisi, SSc-ILD'nin tanı aldığında ilerlemiş veya başlangıç safhalarında olabileceğini anlatmaktadır. Erken tanı prognozun seyri ve bireyselleştirilmiş tedavi yaklaşımını belirlemede hayati öneme sahiptir. İmmunsupresif ve antifibrotik tedavinin birlikte kullanımı uygun hastada akılda bulundurulmalıdır.

Anahtar Kelimeler: sistemik sklerozis, interstisyel akciğer hastalığı, pulmoner hipertansiyon, non-spesifik interstisyel patern

PS-204 Progresif Pulmoner Fibrozis (PPF) Gelişen Hipersensivite Pnömonisi (HP) Olgu Serisi : Dört Olgu Nedeniyle

Fatma Dermirci Üçsular[1], Enver Yalnız[1], Melike Gökbel[1]

[1]SBÜ Dr. Suat Seren Göğüs Hastalıkları Ve Cerrahisi Eğitim Ve Araştırma Hastanesi

Giriş-Amaç: Altta yatan duruma bakılmaksızın, radyolojik olarak pulmoner fibrozis kanıtı bulunan, idiyopatik pulmoner fibrozis(İPF) dışında interstisiyel akciğer hastalığı(İAH) mevcut olan bir hastada, son bir yıl içinde alternatif bir açıklama olmaksızın aşağıdaki üç kriterden en az ikisinin varlığı progresif pulmoner fibrozis(PPF) olarak tanımlanır;1. Solunum semptomlarında kötüleşme,2.Hastalık progresyonunun fizyolojik kanıtı,3.Hastalık progresyonunun radyolojik kanıtı olarak sınıflandırılır.Fibrotik ve non-fibrotik olmak üzere ikiye ayrılan HP çevresel maruziyetle devam eden bir intertisyel akciğer hastalığıdır.Maruziyetin devam etmesi akciğer interstisyumunda enflamasyona ve nihayetinde fibrozise yol açar.Fibrotik HP'nin yaklaşık %21 oranında progrese olduğu bildirilmektedir.

Gereç ve Yöntem: Hastanemizde takip edilen HP'ye bağlı PPF gelişen 4 olgu sunumu yapılmıştır.

Bulgular: Hastaların özellikleri Tablo-1'de verilmiştir.Olgu-1:66 yaşında hasta kuş besleme öyküsü var.Yüksek çözünürlüklü bilgisayarlı tomografi(YÇBT)'de her iki akciğerde yaygın retiküler patern, buzlu cam ve traksiyon bronşektazileri izlenmiştir.Kronik HP olarak değerlendirilen olgu önce 1 yıl metilprednizolon sonrasında semptomlarında artma, solunum fonksiyon testlerinde düşme olması, radyolojik progresyon görülmesi nedeniyle PPF olarak değerlendirildi.Nintedanib başlandı.Olgu-2:66 yaşında hasta hayvancılık ve çiftçilik yapıyor.YÇBT'de, her iki akciğerde yaygın retiküler patern, buzlu cam opasitesi ve bal peteği görünümleri izlenmiştir.Klinik, radyolojik ve BAL bulgularına göre Fibrotik HP olarak değerlendirilen olgu 1 yıl metilprednizolon tedavisi altındayken semptomlarda artış olması, solunum fonksiyon testlerinde progresyon, radyolojisinde %10'dan fazla fibrozis artışı nedeniyle PPF olarak değerlendirildi.Nintedanib başlandı.Olgu-3:47 yaşında hasta zeytin fabrikasında çalışıyormuş ve kuş besleme öyküsü var.YÇBT' sinde her iki akciğerde yaygın retiküler patern, buzlu cam opasite artımları, bal peteği görünümleri izlenmiştir.Kronik HP olarak değerlendirilen 5 ay metil prednizolon tedavisi alan hastanın sonrasında semptomların artması ve BT'de buzlu cam artışı akut inflamasyonu,radyolojik progresyonu düşündürdü ve ikinci seri ilaç olan mikofenolat mofetil başlandı. 3 ay sonra da fibrozisin progresyonu nedeniyle PPF olarak değerlendirildi.Nintedanib başlandı. Olgu-4:73 yaşında hasta kuş besleme öyküsü var.YÇBT'de her iki akciğerde crazy paving görüntüleride oluşturmuş buzlu cam, kronik intersiyel fibrozis paterni mevcut. Kronik HP olarak değerlendirildi ve 6 yıl sonra takibinde traksiyon bronşektazileri ve bal peteği akciğer eklendi, FVC'de düşüş oldu ve PPF olarak değerlendirildi.Nintedanib başlandı.Hastaların YÇBT görüntüleri Şekil-1'de verilmiştir.

Olguların YÇBT görüntüleri

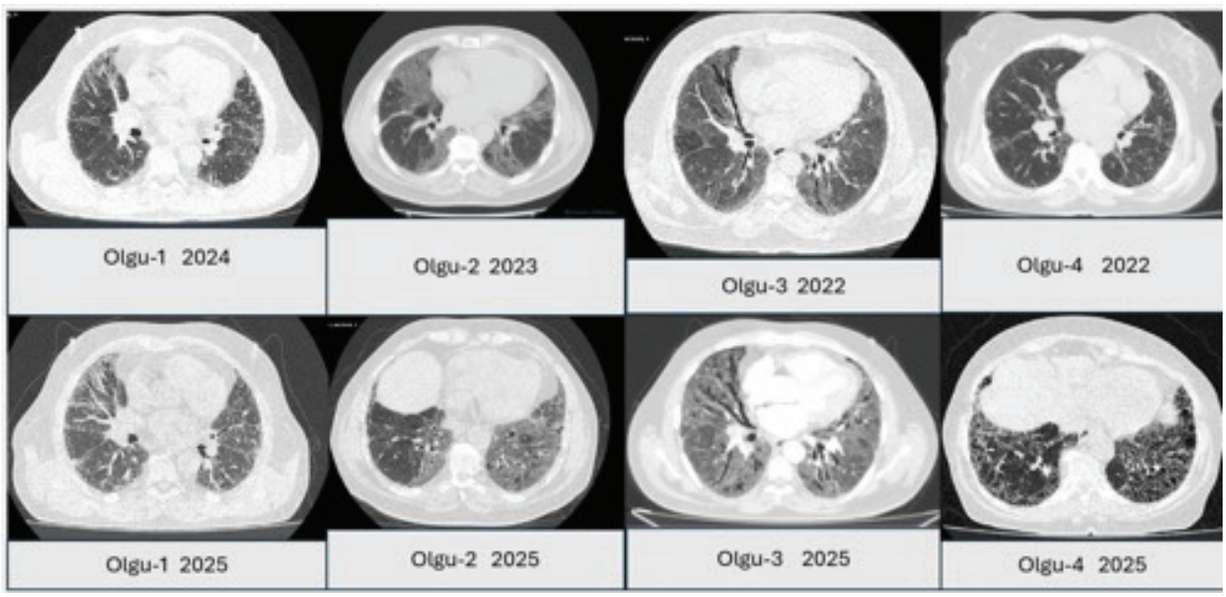

Olguların Özellikleri

	Olgu-1	**Olgu-2**	**Olgu-3**	**Olgu-4**
Yaş	66	66	47	73
Cinsiyet	Erkek	Erkek	Erkek	Kadın
Semptom	Öksürük, postnazal akıntı	Nefes darlığı	Öksürük, nefes darlığı	Eforla nefes darlığı, öksürük
Maruziyet-meslek-hobi	Kuş (güvercin) (20 yıl-halen devam etmekte)	Hayvancılık, çiftçilik (50 yıl-halen yapmakta)	Zeytin fabrikası (asetik asit laktik asit kostik maruziyeti) (halen çalışıyor), kuş (10 yıl-2 yıl ara vermiş, son 2 yıldır devam ediyor)	Kuş (8 yıldır- 9 yıldır beslemiyor)
Komorbidite	Yok	HT, KAH, hipotiroidi, BPH	DM, aritmi	KAH, HT
Fizik muayene	Bibazillerral	Normal	Bibazillerral	Sağda daha belirgin bibazillerral
Başlangıç FVC (%) / Takipteki FVC(%)	%46 / %38	%57 / %53	%49 / %38	%87 / %66
Başlangıç DLCO / Takipteki DLCO	%53 / %37	%48 / %44	Yapılamadı	%42 / %30
BAL	%12 lenfosit, %18 nötrofil lökosit, CD4/CD8=0,5	%40 lenfosit, %40 PMN lökosit	%13 lenfosit, %12 nötrofil lökosit	%3 lenfosit
Tedavi	Metilprednizolon, Nintedanib	Metilprednizolon, Nintedanib	Metilprednizolon, USOT, Mikofenolatmofetil, Nintedanib	Nintedanib

Tartışma-Sonuç: Kronik HP'de tedavide ön planda kortikosteroid ile başlanır.Tedaviye yanıt alınamadığında ikinci seri immunsupresif ajanlardan azatiyoprin, mikofenolat mofetil, rituximab başlanabilmektedir.Olgularımızda olduğu gibi PPF gelişmesi halinde surviyi uzatmak, yaşam kalitesini artırmak, progresyonu yavaşlatmak amacıyla antifibrotik ajan olan nintedanib başlanması gerektiği vurgulamak istedik.

Anahtar Kelimeler: Hipersensitivite Pnömonisi, Progresif Pulmoner Fibrozis, Nintedanib

Poster Bildiri Oturumu 11: Klinik Sorunlar, Tütün, Uykuda Solunum Bozuklukları

PS-206 İnsidental Olarak Saptanan Diyafram Rüptürü ve Karaciğer Herniasyonu Olan Olgu Sunumu

Erin Bayazıt[1], ELİF Babaoğlu[1], Eşref Umut Özyer[2], Fatih Karaahmet[3], Mehmet İbiş[4]

[1]Atılım Üniversitesi Medicana Ankara Hastanesi Göğüs Hastalıkları Kliğini
[2]Atılım Üniversitesi Medicana Ankara Hastanesi Radyoloji Kliniği
[3]Atılım Üniversitesi Medicana Ankara Hastanesi İç Hastalıkları Kliniği
[4]TOBB ETÜ Üniversitesi İç Hastalıkları Kliniği

Giriş-Amaç: Diyaframı rüptürü ve karaciğer herniasyonu genellikle travma sonrası görülen, klinik açıdan önemli torasik patolojilerdir. Travma öyküsü olmaksızın gelişen spontan olgular oldukça seyrektir ve sıklıkla insidental olarak görüntüleme sırasında saptanır. Bu olguda, pnömoni ön tanısıyla tetkik edilirken toraks BT'de karaciğer herniasyonu ve diyaframı rüptürü tespit edilen nadir bir olgunun sunulması amaçlanmıştır.

Olgu: 72 yaşında kadın hasta, üç gündür artan öksürük, balgam ve nefes darlığı yakınmalarıyla başvurdu. Günde bir paket sigara içme öyküsü mevcuttu. Özgeçmişinde KOAH ve hipertansiyon bulunmaktaydı. Fizik muayenede sağ alt lobda solunum sesleri azalmış, oksijen satürasyonu %89 olarak ölçüldü. Klinik olarak pnömoni ön tanısıyla önce akciğer filmi, ardından toraks BT çekildi. Görüntülemede sağ alt lob medial bazal ve posterobazal segmentlerde atelektazi ve pnömonik infiltrasyonlar izlendi; ayrıca diyaframda lokal defekt geliştiği ve bu defektten karaciğer sağ lobunun torasik kaviteye herniye olduğu görüldü. Kesin tanı için hastaya karaciğere yönelik kontrastlı BT anjiografi çekildi. Bulgular diyafram rüptürü ve karaciğer herniasyonu ile uyumlu olarak değerlendirildi. Hastaya intravenöz antibiyotik başlandı, oksijen desteği uygulandı. Göğüs cerrahisi konsültasyonu önerildi. Diyafram rüptürü stabil seyirli olduğundan acil cerrahi düşünülmedi. Klinik ve radyolojik takip planlandı.

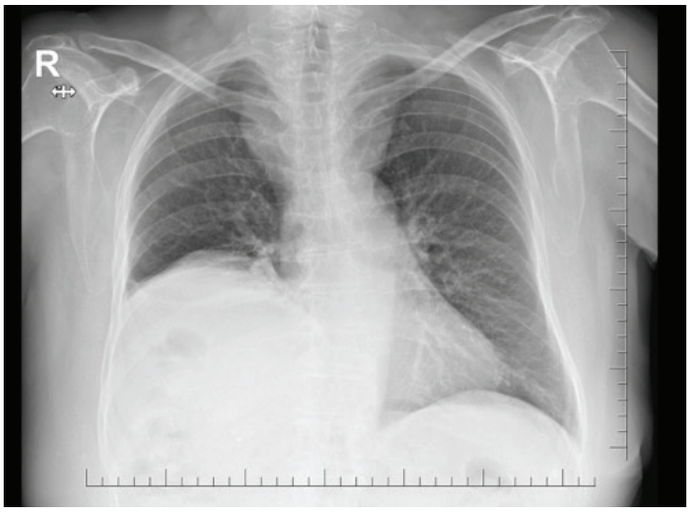

Şekil-1. Akciğer grafisinde eleve sağ diyafram.

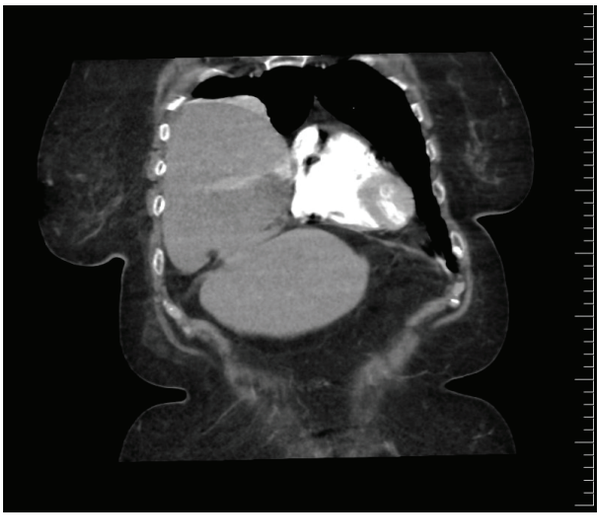

Şekil-2. Hepatik kontrastlı bt anjiografide diyafram rüptürü ve herniye karaciğere ait görünüm.

Tartışma-Sonuç: Travma öyküsü bulunmayan diyafram rüptürü ve karaciğer herniasyonu olguları oldukça nadir görülmektedir. Rashid ve Kocakuşak tarafından bildirilen spontan olgularda da travma öyküsü olmaksızın karaciğerin torasik boşluğa herniye olduğu ve benzer şekilde konservatif olarak izlendiği belirtilmiştir. Buna karşın travmatik diyafram rüptürlerinde tablo genellikle daha dramatik olup, visseral organların toraks boşluğuna yer değiştirmesi sonucu solunum sıkıntısı ve hemodinamik instabilite gelişebilir. Bu tür olgularda erken tanı ve cerrahi onarım mortaliteyi azaltmada kritik rol oynamaktadır. Diyafram rüptürü ve karaciğer herniasyonu ayırıcı tanısında; diyagrama düzeyinde yerleşen tümörler, subfrenik apse, hepatik kistler, diyaframa hernisi ve diyafram evantrasyonu gibi patalojilerle karışabilir. Bilgisayarlı tomografi görüntüleme genellikle tanı koydurucudur. BT görüntülemede karaciğer parankim dokusunun torasik kaviteye uzanımı ve kontrast tutulum özellikleri bu durumların ayırtedilmesinde belirliyicidir. Olgumuzda olduğu gibi travma öyküsü olmayan, pnömoni ön tanısıyla değerlendirilen bir hastada insidental olarak saptanan diyafram defekti, bu patolojinin sessiz seyredebileceğini göstermektedir. Bu durum, ileri yaş ve eşlik eden akciğer hastalıkları bulunan hastalarda görüntüleme bulgularının dikkatli yorumlanmasının tanı ve uygun tedavi yaklaşımı açısından önemini vurgulamaktadır. Şüphe edilen olgularda karaciğere yönelik kontrastlı BT ve BT anjiografi ile kesin tanıya ulaşılabilinir.

Anahtar Kelimeler: Diyafram rüptürü, karaciğer herniasyonu

PS-207 Sjögren Sendromu ile İlişkili Psödopsödomeigs Sendromu: Olgu Sunumu

Ayşe DEMİRKAYA[1], Gizem SAYDAM[1], Ersin GÜNAY[1]

[1]Ankara Etlik Şehir Hastanesi

Giriş-Amaç: Psödopsödomeigs sendromu, over veya pelvik malignite olmaksızın gelişen asit ve plevral efüzyon ile seyreden, sıklıkla CA-125 yüksekliğinin eşlik edebildiği nadir bir klinik tablodur. Klasik olarak benign over tümörü ile birlikte asit ve plevral efüzyon birlikteliği Meigs sendromu olarak tanımlanırken, over kaynaklı benign veya malign patoloji olmaksızın benzer klinik tablonun izlenmesi durumunda psödomeigs ve psödopsödomeigs sendromları gündeme gelmektedir. Psödopsödomeigs sendromu, özellikle sistemik lupus eritematozus ve daha nadiren Sjögren sendromu gibi otoimmün hastalıklarla ilişkili olup, seröz membranların inflamatuvar tutulumu ön plandadır. Bu süreçte gelişen mezotelyal aktivasyon, CA-125 düzeylerinde artışa yol açabilmektedir. Ayırıcı tanıda jinekolojik ve gastrointestinal malignitelerin dışlanması büyük önem taşımakta olup, bu olgu sunumunda tekrarlayan plevral efüzyon ve asit tablosu ile izlenen, Sjögren sendromu zemininde gelişen psödopsödomeigs sendromu olgusu sunulmaktadır.

Olgu: Yetmiş dokuz yaşında kadın hasta ateş, öksürük ve nefes darlığı şikayetleri ile başvurdu. Pnömoni ve KOAH alevlenmesi tanılarıyla servisimize yatırıldı. Fizik muayenede sağ bazalde solunum sesleri azalmış olarak izlendi. Sistemik muayenede ise batın distandü idi. Laboratuvar incelemelerinde anemi, inflamasyon belirteçlerinde hafif yükselme ve böbrek fonksiyonlarında bozulma saptandı. Hastanın akciğer filminde sağ taraflı plevral efüzyon ile uyumlu dansite ve Toraks BT'de bilateral plevral efüzyon izlendi (Şekil 1 ve 2). Yapılan torasentezde eksüdatif özellikte, kültür negatif plevral sıvı elde edildi.Hastanın öyküsünde 2019'dan beri tekrarlayan plevral efüzyon ve asit atakları olduğu, sitolojik incelemelerde lenfositik inflamasyon izlendiği öğrenildi. Malignite taramalarında jinekolojik ve gastrointestinal patoloji saptanmadı. CA-125 düzeyi 243 U/mL olarak yüksek bulundu. İmmünolojik incelemelerde lupus antikoagülanı pozitifliği, romatoid faktör yüksekliği ve otoimmün antikor pozitiflikleri saptandı. Göz kuruluğu öyküsü olan hastada Schirmer testi her iki gözde < 10 mm ölçüldü ve Sjögren sendromu ön tanısı kondu.Klinik, laboratuvar ve görüntüleme bulguları birlikte değerlendirildiğinde otoimmün zemin eşliğinde psödopsödomeigs sendromu düşünüldü. Multidisipliner yaklaşım ile izlenen hastada klinik ve laboratuvar parametrelerinde kademeli iyileşme izlendi.

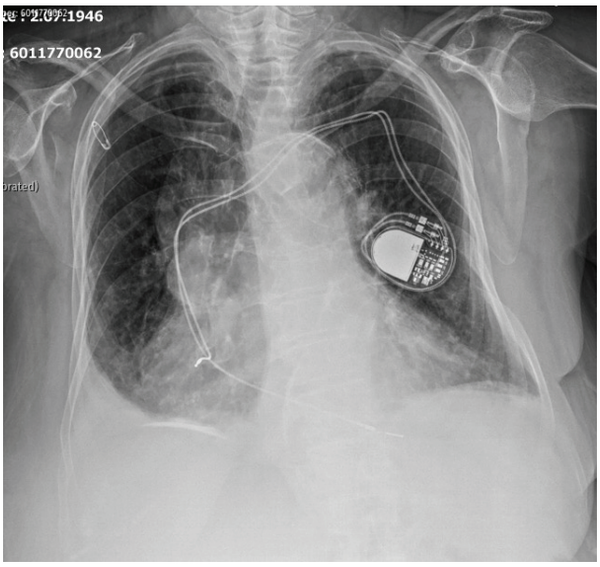

Şekil 1. Yatışında görülen posteroanterior akciğer filmi.

Şekil 2. Plevral effüzyon ve assit beraberliği izlenen Toraks BT kesiti.

Tartışma-Sonuç: Psödopsödomeigs sendromu, malignite olmaksızın asit, plevral efüzyon ve CA-125 yüksekliği ile seyreden nadir bir tablodur ve çoğunlukla otoimmün hastalıklarla ilişkilidir. Sunulan olguda, tekrarlayan eksüdatif plevral efüzyon ve asit varlığı, belirgin CA-125 yüksekliği ve Sjögren sendromu ile uyumlu otoimmün seroloji, tanıyı desteklemiştir. Bu olgu, özellikle ileri yaş hastalarda malignite dışlandıktan sonra otoimmün etiyolojilerin mutlaka ayırıcı tanıda değerlendirilmesi gerektiğini göstermektedir.

Anahtar Kelimeler: Psödopsödomeigs sendromu, Sjögren sendromu, CA-125, Plevral efüzyon

PS-208 Bir Varmış Bir Yokmuş: "OTOBÜLLEKTOMİ"

Esra AKTEKİN SOYDAN[1], Elif AKINCI AYDINLI[1], Miraç ÖZ KAHYA[1], Gökhan ÇELİK[1]

[1]Ankara Üniversitesi Tıp Fakültesi Göğüs Hastalıkları AD

Giriş-Amaç: Kronik obstrüktif akciğer hastalığı (KOAH) olan bireylerde bül sık görülen bir durumdur. Bu büller zamanla büyüyerek akciğer parankimini komprese eden ve fonksiyon kaybına yol açan dev büller haline gelebilir. Dev pulmoner bül, etkilenen hemitoraksın üçte birinden fazlasını kaplayan ve büllöz olmayan akciğerde sentrilobüler amfizem varlığı ile karakterize edilen bir yapıdır. Bazı durumlarda, bül içerisindeki havanın kendiliğinden rezorbe olması sonucu bülün küçülmesi ve gerilemesi gözlenebilir. Bu olaya otobüllektomi denir. Otobüllektominin mekanizması henüz tam olarak aydınlatılamamıştır; ancak bülün spontan gerilemesi çoğu vakada enfeksiyon veya rüptür sonrası meydana gelir. Olgumuzu enfeksiyon yada rüptür olmaksızın dev bir bülün tamamen gerilediği nadir görülen bir durum olması nedeniyle sunmayı amaçladık.

Olgu: Altmış üç yaşında erkek hasta son bir aydır artan nefes darlığı, uzun süredir olan öksürük ve az miktarda sarı renkli balgam çıkarma şikayetleri ile başvurdu. Ara ara baskı tarzında eforla ortaya çıkan göğüs ağrısı vardı. Son bir aydır gece terlemesi, sabah tutukluğu, ağız ve göz kuruluğu mevcuttu. 60 paket-yıl sigara öyküsü mevcut olup, dokuz yıl önce sigarayı bırakmıştı. Öyküsünde KOAH ve hipertansiyon tanıları vardı. Altı yıl önce çekilen toraks bilgisayarlı tomografisinde (BT) nonspesifik interstisyel pnömoni ile uyumlu görünüm olması ve romatolojik şikayetleri de olması nedeniyle bağ doku hastalığı ilişkili interstisyel akciğer hastalığı açısından araştırmak amacıyla kliniğimize yatırıldı. Altı yıl önce çekilen toraks BT'de sağ üst lob apikalde 12x9 cm boyutlarında dev bül olduğu görülen hastanın yeni çekilen posteroanterior (PA) akciğer grafisinde bül ile uyumlu görünüm saptanmadı (Resim 1A,1B). Altı yıl önce çekilen PA akciğer grafisi ile karşılaştırıldığında sağ hemitoraksın üst zonda yer alan saydam ve oligemik alanın kaybolduğu görüldü (Resim 2A, 2B). Hastaya yeni çekilen toraks BT'de önceki incelemede sağ üst lob apikalde izlenen dev bül bu incelemede izlenmedi (Resim 1C,1D). Hastanın son 6 yılda herhangi bir pnömotoraks, enfeksiyon, travma ya da operasyon öyküsü bulunmamaktaydı.

Tartışma-Sonuç: Olgumuz dev bir pulmoner bülün herhangi bir enfeksiyon, pnömotoraks veya cerrahi müdahale olmaksızın kendiliğinden tamamen gerileyebileceğini göstermektedir. Literatürde bu duruma benzer şekilde bildirilen çok az sayıda vaka bulunması nedeniyle dikkat çekici ve akılda tutulması gereken bir durumdur.

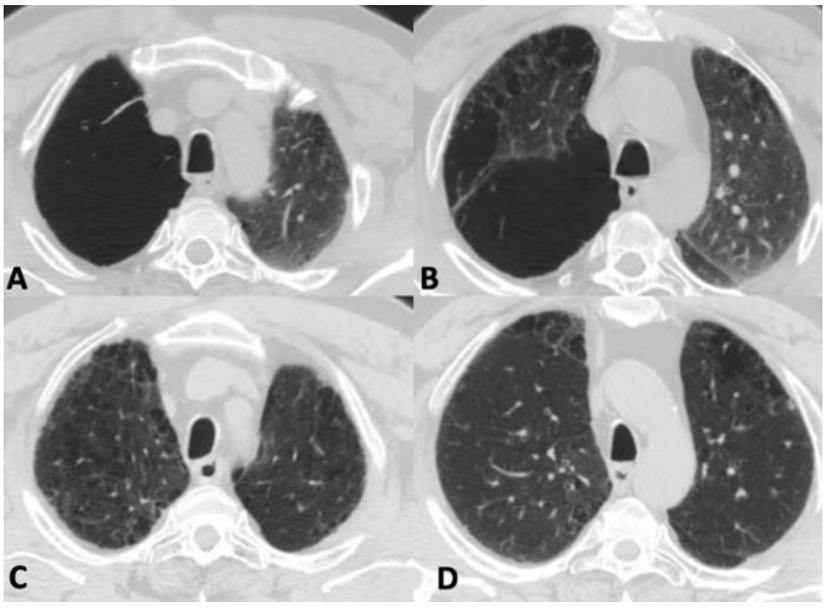

Resim 1. Toraks bilgisayarlı tomografisi. A, B. sağ üst lob apikalde 12x9 cm boyutlarında dev bül, subplevral retikülasyonlar C, D. Bilateral subplevral retikülasyonlar.

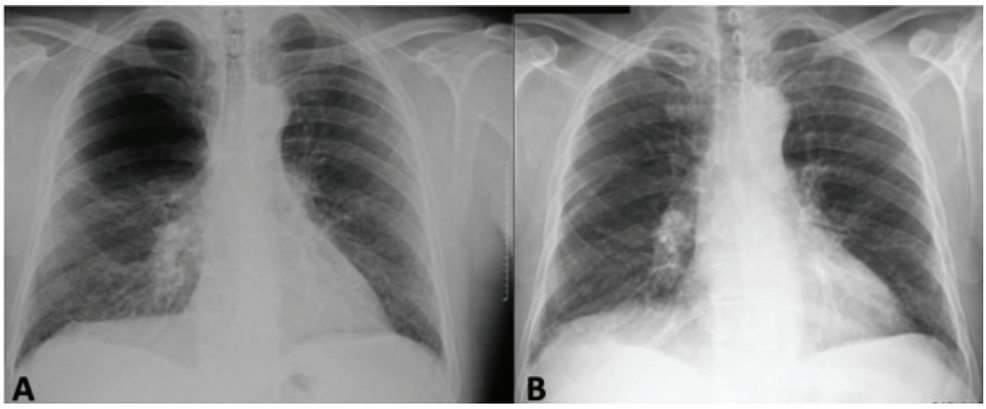

Resim 2. Posteroanterior akciğer grafisi A. Sağ üst zonda saydamlık artışı. B. Sağ apikalde plevral kalınlaşma.

Anahtar Kelimeler: Büllöz akciğer hastalığı, KOAH, otobüllektomi

PS-209 Göğüs Ağrısı ve Dispne ile Gelen Hastada Kitleyi Taklit Eden Karaciğer Herniasyonu Olgusu

Ahmet Tayyib Canlıer, Rezan Onur Çetinkaya, İsmail Can Karacaoğlu, Suat Gezer Ahmet Tayyib Canlıer, Rezan Onur Çetinkaya, İsmail Can Karacaoğlu, Suat Gezer[1]

[1]Çukurova Üniversitesi Tıp Fakültesi,Göğüs Cerrahi Ana Bilim Dalı, Adana

Giriş-Amaç: Diyafram yaralanmaları, genellikle penetran veya künt yaralanmalarla ortaya çıkar. Travma nedeniyle meydana gelen fakat ilk muayenelerde atlanan diyafram yaralanması daha sonra abdominal organların toraksa herniye olup çeşitli semptomlar vermesiyle saptanabilir. Herniasyonun belirtileri olguların akut veya kronik olmasına göre değişir. Bu tür herniasyonlar ilk yaralanmadan birkaç hafta sonra ortaya çıkabileceği gibi 30-40 yıl sonrada kendini gösterebilir.

Olgu: 49 yaş erkek hasta 17 yıl önce yüksekten düşme öyküsü mevcut olup bilinen ek hastalığı yoktur. Dış merkeze göğüs ağrısı şikayetiyle başvuran ve toraks BT'si çekilen hastanın BT'sinde anlamlı bir patolojiye rastlanmamıştır. Hasta tekrarlayan göğüs ağrısı ve dispne şikayetleri ile yeniden acil servise başvurmuş olup semptomlarının şiddetinin arttığını belirtmiştir. Yenilenen görüntülemeler sonucunda çekilen BT de sağ akciğer orta lobda 8 cm Kist? Kitle ? olarak yorumlanmış olup tarafımıza sevk edilmiştir. Tarafımızca değerlendirilen hasta Perikardiyal Kist ? Kist Hidatik ? ön tanıları düşünülerek operasyon planlandı. Hastanın intraoperatif diyafram bütünlüğünün bozulmuş olduğu;karaciğerin toraksa herniye olduğu görüldü. BT'de yorumlanan kitlenin karaciğer olduğu saptandı. Karaciğere repozisyon verilerek diyafram primer olarak onarılarak operasyona son verildi.

DİAFRAM RÜPTÜRÜ OLGU GÖRSELİ

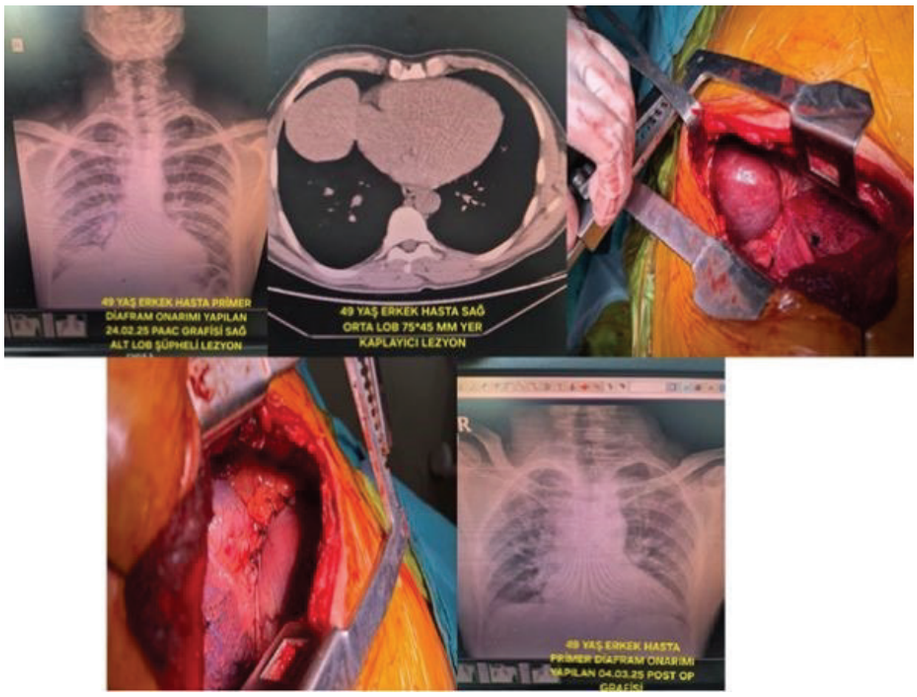

Tartışma-Sonuç: İzole diyafram yaralanmaları nadir görülmekle birlikte olguların çoğunluğunda diğer organ yaralanmaları eşlik etmektedir. Künt travmalar, akut semptom vermeden ilerleyen dönemlerde hasarlı diyafram bölgesinden rüptüre olabilmektedir. Yüksek enerjili travma hikayesi olan hastaların uzun yıllar sonra ani gelişen göğüs ağrısı, dispne, bulantı, kusma gibi semptomlar sonrasında yapılan görüntülemelerde toraksta kitle? ile yorumlanabileceğine bu olgu sunumumda göstermiş olup diyafram yaralanmaları nadir olarak görülse de atlanmaması gerektiğine dikkat çekmek istedik.

Anahtar Kelimeler: Diyafram herniasyonu, travma, rüptür, dispne

PS-210 Öksürük Senkobu: Olgu Sunumu

Furkan Akın[1], Veysi Tekin[1], Hadice Selimoğlu Şen[1]

[1]Dicle Üniversitesi Tıp Fakültesi, Göğüs Hastalıkları A.D, Diyarbakır, Türkiye

Giriş-Amaç: Öksürük senkobu, şiddetli ve tekrarlayıcı öksürük ataklarını takiben gelişen, kısa süreli bilinç kaybı ile karakterize bir refleks (situasyonel) senkop tipidir. En sık kronik akciğer hastalığı olan, orta–ileri yaş erkek hastalarda görülmekle birlikte her yaşta ve her iki cinste de ortaya çıkabilir. Öksürük senkobu gelişen erkek hasta konuya dikkat çekme amacı ile sunuldu.

Olgu: 53 yaş erkek hasta, yaklaşık 2 aydır devam eden öksürük ve öksürük sonrası kısa süreli baygınlık şikayeti ile nöroloji polikliniğinden refere edildi. Hasta ve yakınları, öksürük atakları sonrası yaklaşık 10-15 saniye bilinç kaybı yaşadığını ve daha sonrasında hızlı bir şekilde kendine geldiğini belirtiyordu. Dış merkezde öksürük için tedavi almış ancak fayda görmemişti. Nöroloji polikliniğinde hastaya, kranial magnetik rezonans görüntüleme, elektroensefelografi ve nörolojik muayeneleri yapılmış ve hastada epilepsi ve diğer nörolojik hastalıklar düşünülmemişti. Polikliniğimizde hastaya öksürük etyolojisi açısından labaratuvar, radyolojik, spirometrik değerlendirmeler yapıldı. Pulmoner patoloji saptanmadı. Postnazal yoğun akıntısı olan hasta, kulak burun boğaz tarafından da değerlendirilerek, sinüzit olarak değerlendirildi. Sinüzit tedavisi ve antitusif tedavi başlandı. Tedavisi tamamlanan hastanın öksürük atakları kontrol altına alındı. Öksürüğü kesildikten sonra hiç senkop yaşamayan ve takibinin 3. Ayını tamamlayan hasta öksürük senkobu olarak değerlendirildi.

Tartışma-Sonuç: Öksürük senkobu ilk olarak öksürük sonrası bilinç kaybı ilk olarak 1876'da "laringeal vertigo" olarak tanımlanmıştır. Şiddetli öksürük sırasında intratorasik basıncın ani yükselmesi, venöz dönüşün azalmasına ve kardiyak outputta geçici düşüşe neden olur. Buna bağlı olarak serebral perfüzyon azalır ve senkop gelişir. Öksürük senkopu epileptik nöbetlerden ayrılması gereken önemli bir klinik tablodur. Bilinç kaybı kısa sürelidir, postiktal konfüzyon genellikle yoktur ve nörolojik defisit izlenmez. Çoğu vakada 5–20 saniye sürer, nadiren 30 saniyeye yaklaşabilir.Kişi genellikle hızla ve tamamen kendine gelir. Mekanizma temel olarak serebral hipoperfüzyona bağlıdır; primer santral sinir sistemi patolojisi söz konusu değildir. EEG genellikle normaldir ve tanı büyük ölçüde klinik öyküye dayanır. Ayırıcı tanıda epilepsi, kardiyak aritmiler, ortostatik hipotansiyon ve diğer refleks senkop tipleri mutlaka dışlanmalıdır. Tedavide temel yaklaşım, öksürüğe neden olan altta yatan pulmoner hastalığın etkin şekilde kontrol altına alınmasıdır. Öksürük kontrolü sağlandığında senkop atakları çoğu olguda tamamen ortadan kalkar. Bizim olgumuzda da öksürük ortadan kalkınca senkop atakları ortadan kalkmıştır.

Anahtar Kelimeler: öksürük senkobu, epilepsi, laringeal vertigo

PS-211 Plevral Efüzyon Etyolojisi Araştırılan 76 Yaş Hastadan Gelen 'Yeni Tanı FMF' Olgusu

Emine Elçin Faydalı[1], Feyza Nur Denizler[1], Ercan Kurtipek[1]

[1]Konya Şehir Hastanesi

Giriş-Amaç: Plevra ,visseral ve pariyetal zardan oluşur. Bu zarlar arasında kalan boşlukta çeşitli içeriklerde sıvı birikmesine plevral efüzyon denir. Normalde, zarlar arasında 20 ml sıvı bulunur. Birçok sebebe bağlı, salgılanmasının artması veya geri emiliminin azalmasına bağlı olarak sıvı miktarı artar ve plevral efüzyon oluşur. Plevral sıvılar içeriklerine göre transüda ve eksüda olarak ayrılır. Transüda tarzda plevral sıvılar mikrovasküler basınç ve onkotik basınç değişiklikleri ile oluşur; konjestif kalp yetmezliği, nefrotik sendrom, siroz vb birçok sebebi vardır. Eksüda tarzda sıvılar geçirgenliğin artması ve lenf akımının azalması ile oluşur; enfeksiyon, malignite, bağ dokusu hastalıkları, vb birçok sebepten meydana gelebilir. Bu olgumuzda tekrarlayan plevral sıvı etyolojisi araştırılırken dikkat etmemiz gerekenleri vurgulamak istedik.

Olgu: Bilinen ritm bozukluğu, hipertansiyon, periferik arter hastalığı tanıları olan 76 yaşında erkek hasta, nefes darlığı, ateş, öksürük şikayetiyle başvurdu. Hastanın solda baskın bilateral plevral efüzyon ve pnömoni ön tanısıyla yatışı yapıldı. Hasta anamnezinde kilo kaybı ve alarm semptomları yok, sigara kullanımı yok, aile öyküsü yoktu. Günlük hayatta ara ara olan ateş şikayeti mevcuttu. Muayenesinde solunum sesleri bazallerde azalmış, oda havasında spo2% 97'ydi. BT Pulmoner anjiyografide pulmoner emboli saptanmadı. Yatış üre/cre normal, CRP: 212 'di. Antibiyoterapisi düzenlendi. Plevral mayisi eksuda vasıfta gelen hastanın sıvısı ve infiltrasyonları gerilemesi üzerine parapnömonik efüzyon olarak düşünüldü ve taburcu edildi. Kontrole gelen hastanın sol akciğerinde baskın bilateral efüzyon olması sebebiyle kardiyolojiye danışıldı. Kardiyak yetmezlik düşünülmeyen hastadan malignite ayırıcı tanısı açısından istenen PET-CT görüntülemesinde artmış FDG tutulumu gösteren (SUVmax: 2.23) plevral efüzyon izlenmesi üzerine sıvıdan sitoloji gönderildi ve plevral dekortikasyon yapıldı. Plevral biyopsi sonucu kronik plörit , sitolojisi benign gelmesi üzerine hastaya kontrol önerildi. Kontrolde tekrar sol akciğerde sıvısı olduğundan romatolojik tetkikler istendi. Tetkiklerde serum AmiloidA yüksek gelmesi üzerine genetik tetkikler gönderildi. Genetik panelinde fmf gen mutasyonu V726A heterozigot olan hasta FMF kabul edildi ve Romatolojiye yönlendirildi. Kolşisin tedavisi başlanan hasta kontrole geldiğinde plevral sıvısı gerilemişti.

PET-CT

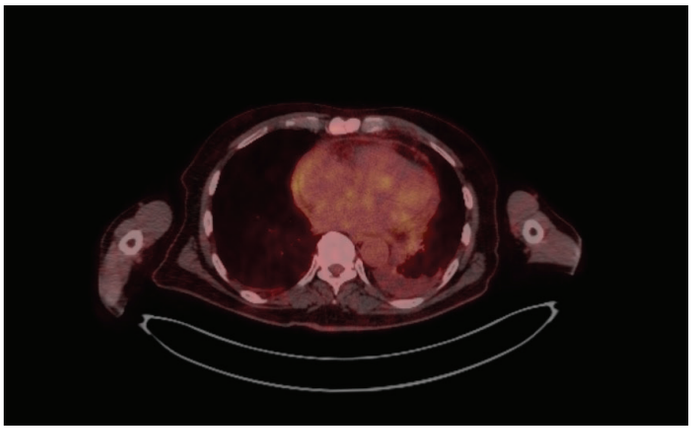

PET-CT'de sol akciğerde tek taraflı plevral efüzyon

TORAKS BT

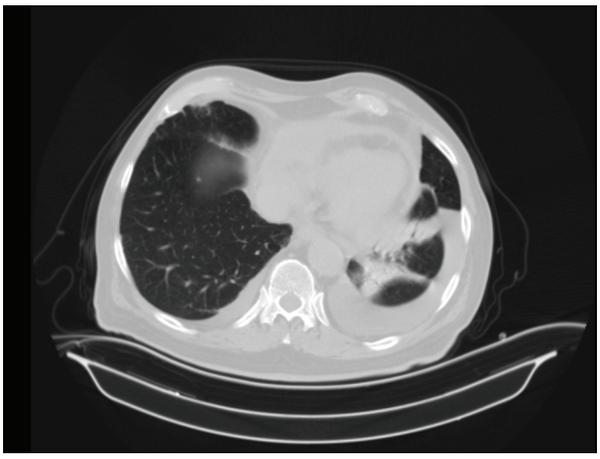

Yatış Toraks BT'sinde sol akciğerde konsolidasyon ve plevral efüzyon

Tartışma-Sonuç: Plevral efüzyon oluşumu birçok sebebe bağlı olabilmektedir. Etyolojinin iyi araştırılması ve sebebe yönelik tedavi açısından hastanın değerlendirilmesi gerekmektedir. Biz bu olgumuzda plevral efüzyon ile başvuran hastada semptomların iyi sorgulanmasını, aile öyküsü olmasa dahi hastanın sistemik açıdan değerlendirilmesini, ileri yaşta yeni tanı FMF ile tekrarlayan plevral efüzyon vakalarının olabileceğini vurgulamak istedik.

Anahtar Kelimeler: Plevral efüzyon, FMF

PS-212 Farklı Etiyolojilerde Şilotoraks: Olgu Sunumu

Sümeyye Nur Kundakçı[1], Emel Elif Değirmenci[1], Emine Bahar Kurt[1]

[1]Ankara Etlik Şehir Hastanesi

Giriş-Amaç: Şilotoraks, plevral boşlukta oluşan ve trigliserid ihtiva eden, nadir görülen bir plevral mayi sebebidir. Plevral örneklemede çoğunlukla süt beyazı görünüm ile ön tanıda yer alan şilotoraks, duktus torasikusun veya büyün lenfatik dalların hasarı ile görülür. Travma dışı nedenler arasında en sık maligniteler olmaktadır. Bu olgu sunumunda nadir bir şilotoraks olgusu sunulmuştur.

Olgu: Tanılı astım, hipertansiyon ve kalp yetmezliği olan 72 yaşında kadın hasta, nefes darlığı şikayeti ile poliklinikte değerlendirildi. Ampirik olarak verilen antibiyoterapiye yanıt görülmeyen hasta ileri tetkik ve araştırma için servise kabul edildi.Anamnezde 2020 itibari ile anterior mediastende lobüle kontürlü ve kaba kalsifikasyon içeren 48x18 mm kitle lezyonu ile takipte olduğu ve üç kez doku örneklemesinde malignite dışlandığı öğrenildi. Tekrar istenilen pozitron emisyon tomografisinde, aynı lokalizasyonda 6x2.5x5 cmlik, SUVmax 4 civarında olan kitle lezyon görüldü. Plevral mayi mevcut olan hastadan yapılan torasentezde süt beyazı, eksüda vasfında sıvı görüldü. Örneklemede trigliserid 719 mg/dl ve kolesterol 84 mg/dl görülerek şilotoraks tanısı konuldu. Takipte plevral sıvı örneklemesinde sitoloji doğal olan hasta, ileri inceleme için göğüs cerrahisi tarafından istenilen video destekli torakoskopiyi kabul etmedi.

Figür A-B-C

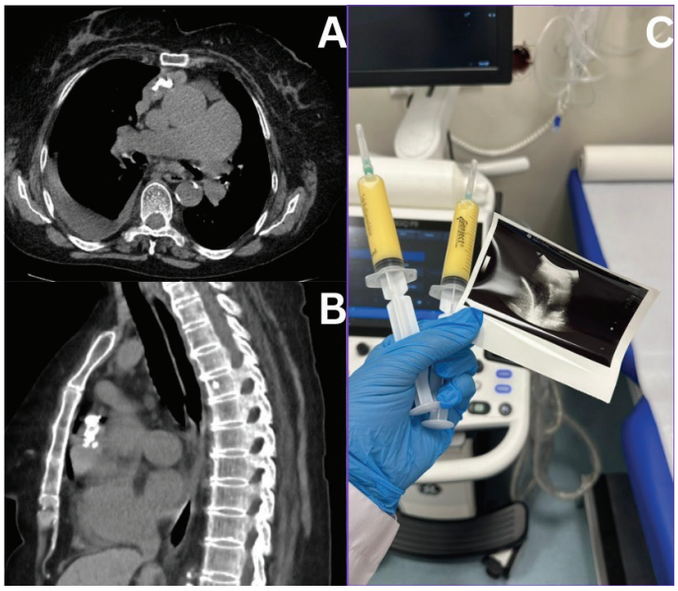

A-B:Toraks BT Ön Mediastinal Kitle C:Torasentez örneklemesi

Tartışma-Sonuç: Şilotoraks, nadir görülen ve farklı etyolojik nedenlere bağlı gelişebilen bir klinik tablodur. Svı birikiminin miktarına ve gelişme hızına göre Klinik bulgular, değişkenlik gösterir. En sık semptomlar nefes darlığı, göğüs ağrısı ve öksürüktür. Etiyolojinin doğru saptanması, tedavi planının şekillenmesinde kritik öneme sahiptir. Bu olguda sunulan, malignite ekartasyonu sonrasında görülen, uzun süredir takipli mediastinal kitleye bağlı nontravmatik şilotoraks gelişiminin nadir bir örnektir ve hastalığın geniş etyolojisi göstermektedir. Hasta tercihlerinin tedavi algoritmasında önemli bir değişken olduğu ve konservatif yaklaşımın uygun hasta grubunda tercih edilebileceği unutulmamalıdır

Anahtar Kelimeler: mediastinal kitle, şilotoraks, torasentez

PS-213 İleri Yaşta Plevral Efüzyon ile Tanı Konmuş Bir SLE Olgusu

Duygu Uzunoğlu[1], Useyma Alkhatib[1], Umut İlhan[1], Mustafa Çörtük[1], Erdoğan Çetinkaya[1]

[1]Yedikule Göğüs Hastalıkları ve Göğüs Cerrahisi EAH

Giriş-Amaç: Sistemik lupus eritematozus (SLE), cilt, eklemler, böbrekler ve seröz membranlar dahil birçok organı etkileyebilen kronik otoimmün inflamatuvar bir hastalıktır. Çoğunlukla genç kadınlarda görülmekle birlikte, ileri yaşta ve erkeklerde daha nadir izlenir ve klinik seyir daha atipik/ağır olabilir. Serozit SLE'de sık olup plevral efüzyon gelişebilir; ancak ileri yaş erkek hastada tekrarlayan ve yer değiştiren plevral efüzyonun ilk başvuru bulgusu olması nadirdir ve tanısal güçlük yaratır. Bu olgu sunumunda, ileri yaş erkek hastada plevral efüzyon varlığında SLE'nin ayırıcı tanıda akılda tutulması gerektiğine dikkat çekmeyi amaçladık.

Olgu: Yetmiş dokuz yaşında erkek hasta, yaklaşık on yıldır devam eden kuru öksürük ve eforla artan nefes darlığı şikayetleri ile polikliniğimize başvurdu. Hastanın sigara öyküsü yoktu; mesleği din görevlisi olup, bilinen hipertansiyon dışında ek komorbiditesi bulunmuyordu. Yapılan fizik muayenesinde sol hemitoraksta matite alınıyordu ve dinlemekle solunum sesleri azalmıştı.Laboratuvar incelemelerinde trombosit sayısı $81\times10^3/\mu L$, C-reaktif protein (CRP) 31 mg/L ve glomerüler filtrasyon hızı (GFR) 62 mL/dk/1,73 m^2 saptandı. Akciğer grafisinde sol hemitoraksta plevral efüzyon izlenmesi üzerine torasentez planlandı(Resim 1A-2A). Torasentez ile elde edilen plevral sıvı serohemorajik özellikte olup hücre dağılımı %80 lenfosit ve %20 nötrofil şeklindeydi; biyokimyasal değerlendirmede eksüda ile uyumlu bulundu. Cerrahi konsey değerlendirmesi sonrasında hastaya plevral dekortikasyon uygulandı ve patolojik inceleme "kronik fibrinöz plörit" olarak raporlandı. Öyküsünde, üç ay önce sağ plevral efüzyon nedeniyle tetkik edildiği ve uygulanan tedavi sonrası efüzyonun regrese olduğu öğrenildi (Resim 1B-2B). Tekrarlayan plevral efüzyon etiyolojisi açısından, FMF veya SLE ön tanıları ile kollajen doku belirteçleri istendi. Anti-dsDNA düzeyi 334 IU/mL saptanan ve anti-histon antikoru pozitif bulunan, eşlik eden trombositopenisi olan hasta romatoloji ile konsülte edildi. Klinik ve serolojik bulgular doğrultusunda SLE tanısı konuldu, hidroksiklorokin tedavisi başlandı ve izlemde plevral efüzyonda regresyon gözlendi.

Resim 1

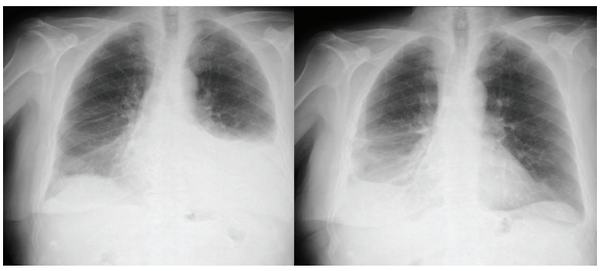

Resim 2

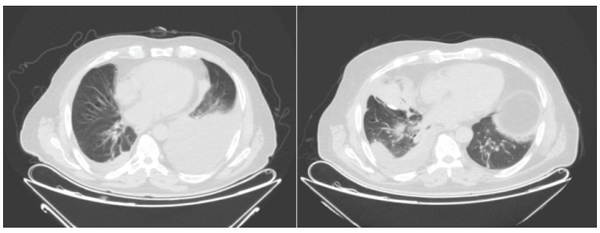

Tartışma-Sonuç: İleri yaş erkek hastalarda plevral efüzyon etiyolojisi araştırılırken enfeksiyon, malignite ve kardiyak nedenler ön planda değerlendirilse de, otoimmün hastalıklar ayırıcı tanıda mutlaka akılda tutulmalıdır. Olgumuzda eksüdatif, lenfosit baskın ve serohemorajik plevral efüzyonun tekrarlaması ve trombositopeninin eşlik etmesi, sistemik inflamatuvar/otoimmün etiyoloji olasılığını güçlendirmiş; anti-dsDNA yüksekliği ve anti-histon antikor pozitifliği ile SLE tanısı netleşmiştir.Erken tanı ve uygun tedavi, gereksiz invaziv girişimlerin azaltılmasına ve hastalığın kontrol altına alınmasına katkı sağlar; olgumuzda hidroksiklorokin tedavisi sonrası plevral efüzyonda gözlenen regresyon bu durumu desteklemektedir.

Anahtar Kelimeler: Sistemik lupus eritematozus, Plevral efüzyon, Serozit

PS-214 Posterior Torakal Yerleşimli Fibröz Hamartom

Hüseyin Nam[1], Mustafa Mert Kılıç[1], Mustafa Burak Öksüzoğlu[1], Fatih Cihan Kaçar[1], Siyami Aydın[1], Mehmet Ağar[1], Muharrem Çakmak[1], Akın Eraslan Balcı[1]

[1]Fırat Üniversitesi Hastanesi Göğüs Cerrahisi Anabilim Dalı

Giriş-Amaç: Genelikle hayatın ilk iki yılında ortaya çıkan, iyi huylu nadir bir yumuşak doku tümörüdür. Erkeklerde daha sık görülür.Orjini fibroblastlar ve miyoblastlar olan fibröz hamartomun histogenezi net değildir . Tedavisi, cerrahi olan, kendiliğinden gerilemeyen düşük nüks oranlarına sahip iyi huylu bir tümördür.Aksilla, en sık görülen bölge olup onu sırasıyla üst kol, üst gövde, anal bölge ve eskternal genital bölgeler takip etmek olup distal ekstremitlerde, baş boyun bölgesinde ve skrotumda da rastlanabilmektedir .

Olgu: Olgumuz 44 aylık erkek çocuk son 1 yıldır sırtında 3x3 cm büyüklüğünde ağrısız kitle şikayeti ile polikliniğimize getirildi. Vakanın öyküsünde 1 yıl önce çocuk polikliniğine getirildiğinde yapılan yüzeyel doku usg'nin lipom olarak tanımlanması sonucu çocuk cerrahisi ve plastik cerrahisine yönlendirilmiş, 7 ay sonra kontrole geldiğinde yenilenen usg sonucunun aynı olması nedeniyle hasta takibe alınmış. Bir sonraki kontrolünde özel bir sağlık kuruluşunda MR çektirip gelen hastanın MR sonucu solid lezyon olması nedeniyle beyin cerrahisine yönlendirilmiş . Son olarak da sonuçlarıyla beraber polikliniğimize başvuran hastanın kitlesinin çıkarılması ve biyopsi yapılması için servise yatırıldı. Kitlesi eksize edilen hasta postop 2. günde taburcu edildi. Hastanın biyopsi raporu histopatolojik ve immünohistokimyasal bulgular sonucunda ön planda hamartom olarak geldi .

Kitlenin MR Görüntüsü

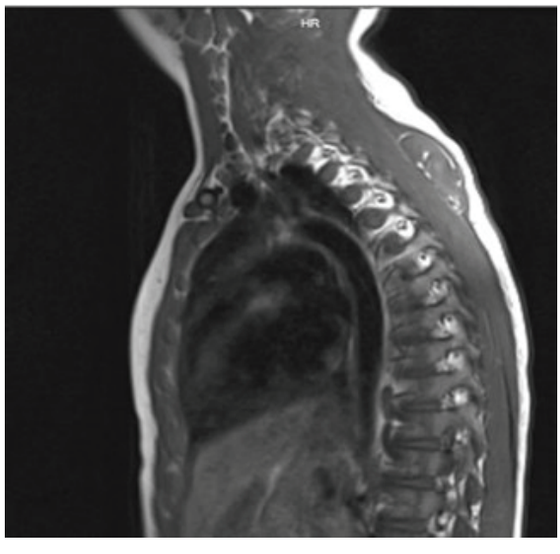

İntraoperatif kitleye ait görünüm

Tartışma-Sonuç: İnfantil fibröz hamartom genellikle 0.5-4 cm çapa sahip soliter subkutanöz kitle olarak görülür . Klinikte lenfadenopati, miyofibroma, lipofibramotozis, lipom, sarkom, dermatofibrom, nörofibrom ile ayırıcı tanısını yapmak zor olabilir. Fibröz hamartom histolojik olarak 3 bileşenden oluşur. En önemli bileşeni ise diğer iki bileşen olan fibröz doku ve immatür mezenşim arasında kalan yağ dokusudur. İnfantil fibröz hemartomun doğasında spontan gerileme ve malign dönüşüm olmadığı gibi yaş ilerledikçe ilk etapta görülen büyüme hızında azalma beklenir . Fibröz hamartom tanısında cerrahi öncesi yapılan radyolojik incelemelerin çok fayda vermediği, tanının histopatolojik yöntemlerle kesinleştirildiği görülmüştür.İnfantil fibröz hamartom çok sık görülen bir tümör olmadığı için, hasta değerlendirilirken ilk etapta ayırıcı tanıda düşünülmeyip, çoğunlukla vakalar daha sık rastlanan tanıları alıp tedavileri bu tanılara göre planlanır. Sıklıkla bu sıra dışı tanı öngörülmediğinden kitlenin fotoğrafı da alınmaz. Bütünüyle eksize edildiğinde tekrarı seyrektir ve prognozu çok iyidir. Olgumuzda; infantil fibröz hamartomun, seyrek rastlanan bir tümör olduğu halde hayatın ilk iki yılında subkutanöz olarak meydana gelen yumuşak doku kitlelerinin ayırıcı tanısında düşünülmesinin faydalı olacağının altı çizilmiştir.

Anahtar Kelimeler: Eksizyon, Göğüs duvarı, Hamartom

PS-215 Genç Erişkinde Plöro-Perikardiyal Efüzyon: Çok Yönlü (Malignite-Otoimmünite-Enfeksiyöz) Değerlendirme Gerektiren Zorlu Olgu

Yaren Gözde Davulcu[1], Gülseren Özgen[1], Fulsen Bozkuş[1], Olgun Keskin[1]

[1]Antalya Eğitim Araştırma Hastanesi Göğüs Hastalıkları Kliniği

Giriş-Amaç: Perikardiyal ve plevral efüzyonun birlikte görülmesi klinik açıdan geniş bir ayırıcı tanı yelpazesine sahiptir. Enfeksiyöz etkenler, tüberküloz, kollajen doku hastalıkları, malignite ve sarkoidoz başta olmak üzere birçok patoloji bu tabloya yol açabilir. Erken tanı ve uygun tedavi, mortal seyirli komplikasyonların önlenmesi açısından kritik öneme sahiptir. Bu bildiride çoklu antibiyotik tedavisine rağmen persistan inflamasyon ve plöro-perikardiyal efüzyon varlığıyla izlenen, invaziv girişimlerle değerlendirilen genç bir olgu sunulmaktadır.

Olgu: Yirmi iki yaşında, mental retarde erkek hasta yaklaşık bir aydır devam eden öksürük, dispne, göğüs ağrısı, üşüme-titreme ve gece terlemesi yakınmaları ile başvurdu. Geliş LAB: wbc:14,7 10 10^3/µL hgb: 10,6 g/dL crp:206 mg/lToraks BT'de bilateral plevral efüzyon , perikardiyal efüzyon ve buzlu cam dansiteleri ile konsolidasyon alanları izlendi. Ekokardiyografide kalbi çepeçevre saran, fibrin bantları içeren, yer yer 2 cm'ye ulaşan perikardiyal efüzyon saptandı. Torasentez örneği eksuda gelen plevral sıvıda ADA düzeyi düşük olup, tüberküloz PCR bir örnekte düşük düzey pozitif, tekrarlarında negatif sonuçlandı; kültürlerde üreme olmadı. Quantiferon testi negatif saptandı. Bronkoskopide endobronşiyal lezyon izlenmeyen hastadan alınan bronşiyal lavajda; alveolar makrofajlar ve mikst tipte inflamatuar hücreler görüldü. Plevra biyopsisi ise granülom ve malign hücre içermeyen kronik nonspesifik inflamasyon ile uyumlu olarak raporlandı. Hasta multidisipliner olarak değerlendirildi. Dahiliye tarafından istenen tümör belirteçleri negatif, görüntülemelerinde lenfadenopati saptanmayan hastada böylece malign etiyoloji dışlandı. Romatolojik ve hematolojik değerlendirmelerde anlamlı bulgu saptanmadı. Tanısal amaçla video yardımlı torakoskopik cerrahi (VATS) uygulandı ve tüp torakostomi yapıldı. Antibiyotiklere yanıtsız inflamasyon ve effüzyonların devamı üzerine otoimmün serozit düşünülerek dış merkeze yollanan patoloji sonucu beklenmeksizin kortikosteroid tedavisi başlandı. VATS patoloji raporunda perivasküler alanda kronik inflamasyon izlenmesi, membran tutulumu ile giden otoimmün hastalıkları düşündürerek tanı ve tedavimizle uyumlu bulunmuştur.

Hastanın geliş PAAG (sol) bilateral effüzyon ve tedavi sonrası taburculuk PAAG(sağ)

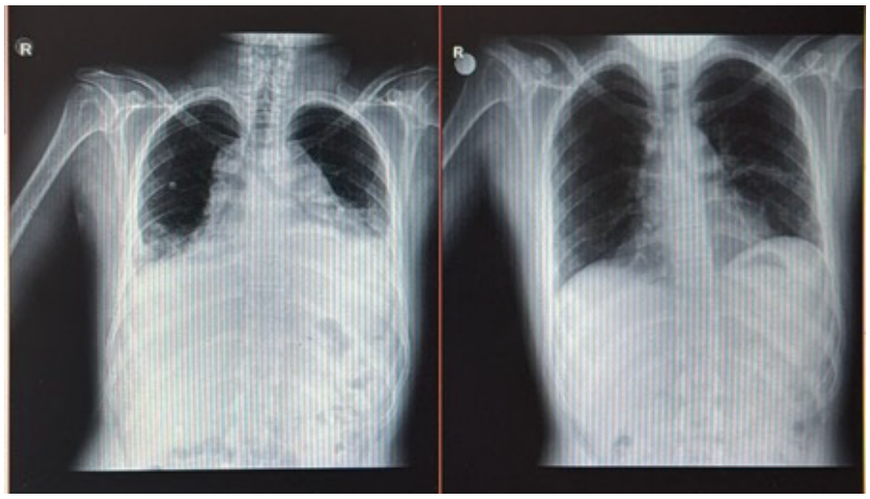

BT kesitlerinde plevral ve perikardiyal effüzyon

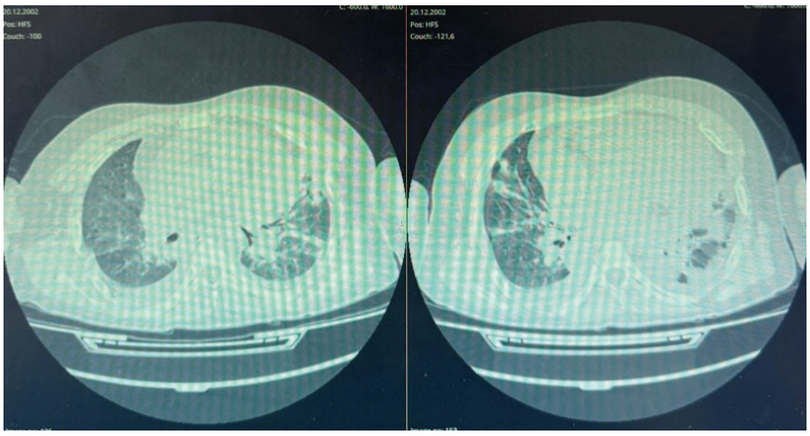

Tartışma-Sonuç: Genç hastalarda perikardiyal ve plevral efüzyon birlikteliği nadirdir ve geniş ayırıcı tanı nedeniyle tanısal güçlük oluşturur. Olgumuzda enfeksiyöz, tüberküloz ve malign nedenler kapsamlı biçimde araştırılmış ve yapılan tetkiklerce dışlanmıştır. Ancak VATS biyopsisinde saptanan perivasküler kronik inflamasyon ve seröz membran tutulumu otoimmün kökeni desteklemiş; böylece serolojik testler negatif olsa dahi klinik şüphe varlığında otoimmün süreçlerin mutlaka ayırıcı tanıda yer alması gerektiği ortaya konmuştur.

Anahtar Kelimeler: Otoimmün serözit, Tüberküloz Seröziti, Malignite, Perikardiyal Effüzyon, Plevral Effüzyon

PS-216 Yetişkin Dönemde Tanı Konulan İki Kardeşte Eş Zamanlı Kistik Fibrozis

Helin Su Kaya[1], Umut İlhan[1], Zeynep Sena Yurtgezen[1], Zeynep Sonat[1], Mustafa Çörtük[1]

[1]Yedikule Göğüs Hastalıkları Eğitim ve Araştırma Hastanesi

Giriş-Amaç: Kistik fibrozis, çoğunlukla çocukluk çağında tanı alan, otozomal resesif geçişli, sistemik bir hastalık olup erişkin yaşta tanı alması nadirdir. Erişkin hastalarda kistik fibrozis; tekrarlayan solunum yolu enfeksiyonları ve bronşektazi ile prezente olabilmekte, bu nedenle primer bronşektazi tanısı altında gözden kaçabilmektedir. Özellikle etiyolojisi açıklanamayan bronşektazi olgularında ve aile öyküsünün eşlik ettiği durumlarda, ayırıcı tanıda mutlaka düşünülmesi gereklidir. Bu bildiride, bronşektazi ile başvuran ve erişkin yaşta kistik fibrozis tanısı alan iki kardeşin klinik özelliklerini sunarak, erişkin bronşektazi olgularında kistik fibrozise farkındalığı artırmayı amaçladık.

Gereç ve Yöntem: Kliniğimize solunum sistemi şikayetleriyle başvuran iki kardeşin demografik verileri, özgeçmişleri, aile öyküleri, fizik muayene bulguları, radyolojik görüntülemeleri, laboratuvar sonuçları ve genetik analizleri retrospektif olarak değerlendirilmiştir.

Bulgular: Olgu 1, 28 yaşında kadın hasta, kronik öksürük ve nefes darlığı şikayetleri ile başvurdu. Öyküsünde çocukluktan beri süren dispne, sık enfeksiyon, FMF ve kronik gastrointestinal şikayetler mevcuttu. Anne-baba arasında 3. derece akrabalık vardı.Çocuklukta ter testi yapıldığı ancak tanı konulmadığı öğrenildi. Fizik muayenede bilateral ronküs ve sol bazalde nadir ral saptandı. . Toraks BT'de her iki akciğerde bronşektazi ve nodüler infiltrasyonlar izlendi. Olgu 2, ilk vakanın 22 yaşındaki kız kardeşi olup benzer semptomlara sahipti. Her iki kardeşin laboratuvar incelemesinde amilaz ve lipaz yükseklikleri dikkat çekti; otoimmün belirteçler negatifti. Hastayı gastroenterolojiye yönlendirdik ve yapılan kolanjiyopankreatografide akut patoloji saptanmadı.Genetik analizde her iki hastada da CFTR geninde homozigot c.2657+5G>A mutasyonu tespit edilerek KF tanısı kesinleşti. Hastalara dornaz alfa ve bronkodilatör tedaviye ek olarak Elexacaftor/Tezacaftor/İvacaftor tedavisi için başvuru yapıldı.

Fotoğraf 1

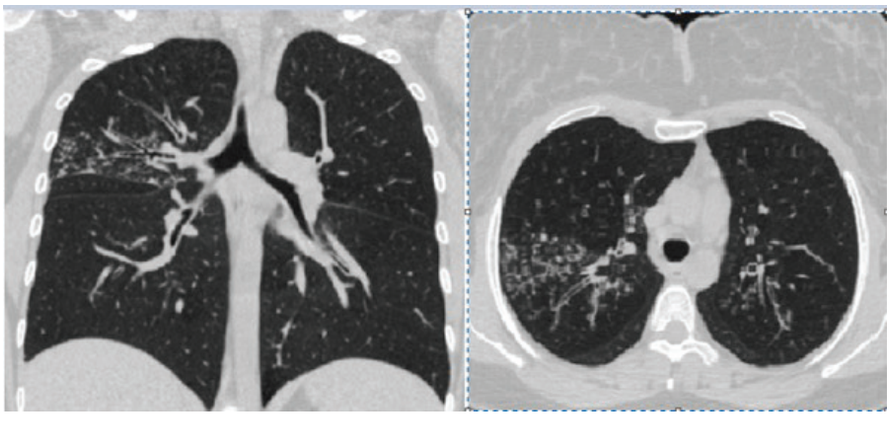

Tartışma-Sonuç: Kistik fibrozis genel kanının aksine sadece bir çocukluk çağı hastalığı değildir. Özellikle etiyolojisi açıklanamayan bronşektazisi olan, pankreatik enzim yüksekliği saptanan ve aile öyküsü bulunan erişkin hastalarda ayırıcı tanıda mutlaka akla gelmelidir. Erken tanı, hedefe yönelik tedavilerin planlanması açısından hayatidir.

Anahtar Kelimeler: kistik fibroz, bronşiektazi, akciğer enfeksiyonları

PS-217 Elektronik Sigara Kullanımına Bağlı Akut Akciğer Hasarı (EVALI): 29 Yaşında Erkek Olgu

Beyza Nur Öztürk[1], Esma Sevil Akkurt[1], Selen Zorlutuna[1], Özlem Düvenci Birben[1], Derya Yenibertiz[1]

[1]SBÜ, Ankara Dr. Abdurrahman Yurtaslan Onkoloji Eğitim Ve Araştırma Hastanesi

Giriş-Amaç: E-cigarette or vaping product use–associated lung injury (EVALI), elektronik sigara/vaping ürünlerinin kullanımına bağlı gelişebilen ve klinik ile radyolojik olarak sıklıkla enfeksiyöz pnömonileri taklit eden bir akut akciğer hasarı tablosudur. Elektronik sigaralar, özellikle genç popülasyonda hızla yaygınlaşmakta; ancak "daha güvenli" olduğu algısına karşın EVALI gibi potansiyel olarak ciddi akciğer hasarlarına yol açabilmektedir. Tanıda en kritik basamak ayrıntılı inhalasyon maruziyet öyküsünün sorgulanmasıdır.

Olgu: Yirmi dokuz yaşında erkek hasta, iki haftadır artan nefes darlığı ve öksürük şikâyeti ile başvurdu. Özgeçmişinde astım tanısı mevcut olup inhaler tedaviyi düzensiz kullandığı öğrenildi. Hasta yaklaşık iki yıldır elektronik sigara kullandığını ve nargileye gliserin eklediğini belirtti. Fizik muayenede bilateral bazallerde ronküs saptandı. Solunum fonksiyon testlerinde FEV1 %79, FVC %76, FEV1/FVC %82, DLCO %56 olarak bulundu. Toraks bilgisayarlı tomografide her iki akciğerde, alt loblarda daha belirgin olmak üzere subplevral ve parankimal yerleşimli yamalı buzlu cam opasiteleri, interlobüler septal kalınlaşmalar ve konsolidasyon alanları izlendi (Şekil 1). Bronkoalveoler lavajda hücresel dağılım %74 nötrofil, %13 lenfosit, %6 eozinofil şeklindeydi ve enfeksiyöz etkenler dışlandı.

Toraks bilgisayarlı tomografide her iki akciğerde, alt loblarda daha belirgin olmak üzere subplevral ve parankimal yerleşimli yamalı buzlu cam opasiteleri, interlobüler septal kalınlaşmalar ve konsolidasyon alanları

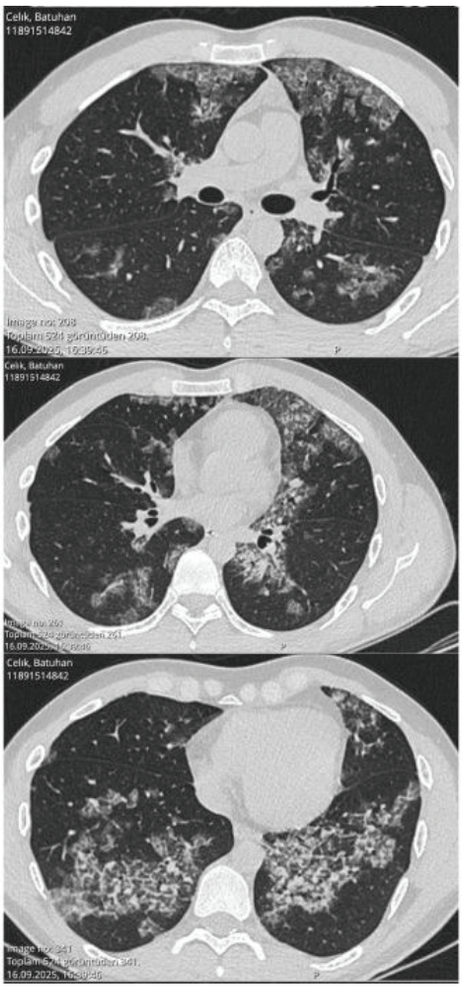

Tartışma-Sonuç: EVALI, nonspesifik semptomlar ve buzlu cam opasiteleri ile sıklıkla viral pnömonilerle karışabilmektedir. Bu nedenle özellikle genç hastalarda elektronik sigara ve katkı maddeleri gibi inhalasyon maruziyetlerinin ayrıntılı sorgulanması tanısal yaklaşımda temel öneme sahiptir. Bu olguda enfeksiyonların BAL ile dışlanması sonrası, klinik ve radyolojik bulgular ile maruziyet öyküsü birlikte değerlendirilerek EVALI tanısı ön planda düşünülmüştür.Genç erişkinlerde bilateral buzlu cam opasiteleri ve konsolidasyon paternleri saptandığında, ayrıntılı inhalasyon maruziyet öyküsü sorgulanmadan tanısal değerlendirme tamamlanmış kabul edilmemelidir. Enfeksiyonların BAL ile dışlandığı olgularda, elektronik sigara ve vaping ürünleri EVALI açısından güçlü bir etiyolojik neden olarak ön planda düşünülmeli; bu ürünlerin masum olmadığı ve ciddi akut akciğer hasarına yol açabileceği akılda tutulmalıdır.

Anahtar Kelimeler: Akut akciğer hasarı, EVALİ, Elektronik sigara

PS-218 Tıp Fakültesi Öğrencilerinde Tütün Ürünleri Kullanımı ve Yeni Nesil Ürünlere Yönelik Tutumlar: Kesitsel Anket Çalışması

Işıl Çebi[1], Meltem Yılmaz[1]

[1]Namık Kemal Üniversitesi Tıp Fakültesi

Giriş-Amaç: Yeni nesil nikotin ürünleri gençlerde sosyal kabul, aromalar ve "daha az zararlı" algısıyla yaygınlaşmaktadır. Üniversite örneklemlerinde elektronik sigara kullanım prevalansının yüzde 20 ila 40 aralığında olabildiği; kullanımın sosyal ortamlarda, merak ve çevresel etkiyle başladığı; kullanıcıların bir bölümünün ürünü sigara bırakmada yardımcı bir araç olarak gördüğü bildirilmektedir. Türkiye'de satış yasağına rağmen tıp öğrencilerinde elektronik sigara yaşam boyu kullanımının yüzde 20,9 ve güncel kullanımın yüzde 4,0 olduğu; kullanıcıların bir kısmının elektronik sigarayı daha az zararlı ve bırakmayı kolaylaştırıcı gördüğü rapor edilmiştir.Amaç: Tıp fakültesi öğrencilerinde sigara, nargile, elektronik sigara ve ısıtılmış tütün ürünlerine ilişkin kullanım durumunu, bilgi ve tutumları ve bilgi kaynaklarını değerlendirmek.

Gereç ve Yöntem: Kesitsel tasarımda web tabanlı anket tıp fakültesi öğrencilerine iletildi. Gönüllü 220 öğrencinin yanıtları tanımlayıcı istatistiklerle özetlendi.

Bulgular: Katılımcıların 63'ü (yüzde 28,6) halen en az bir tütün ürünü kullanıyordu, 18'i (yüzde 8,2) bırakmıştı ve 59'u (yüzde 26,8) yalnızca denemişti. En sık kullanılan ürün sigaraydı (91/220, yüzde 41,4) ve günlük kullanım oranı yüzde 26,8 idi (59/220). En az bir kez bırakma girişimi bildirenlerin oranı yüzde 31,4'tü (69/220). Nargile kullanımı yılda birkaç kez düzeyindeydi (50/220, yüzde 22,7) ve oturum süresi en sık 60 dk idi (32/220, yüzde 14,5). Elektronik sigarayı en az bir kez deneyenlerin oranı yüzde 42,3 (93/220) iken halen kullananlar yüzde 2,3'tü (5/220). Isıtılmış tütün ürünlerini deneyenlerin oranı yüzde 25,9 (57/220) ve halen kullanma oranı yüzde 4,5 idi (10/220). Tutumlarda "e-sigara geleneksel sigaradan daha az zararlıdır" ifadesini doğru bulanlar yüzde 13,2, kararsızlar yüzde 26,4 oldu. "Isıtılmış tütün ürünleri sigaradan daha güvenlidir" ifadesini doğru bulanlar yüzde 12,3, kararsızlar yüzde 30,9 idi. "E-sigara bağımlılık yapar" ifadesine katılım yüzde 85,5 oldu. "E-sigaranın sigara bırakmayı kolaylaştırdığını düşünüyorum" ifadesini doğru bulanlar yüzde 15,9 (kararsız yüzde 25,0) idi. Bilgi kaynakları arkadaşlar ve çevre (yüzde 70,0) ve sosyal medya (yüzde 56,4) iken akademik kaynaklar yüzde 19,5 seviyesinde kaldı. Katılımcıların yüzde 38,2'si e-sigara konusunda daha fazla eğitim almak istedi.

Tütün Kullanımı ve Kullanımda Tütün Ürününü Bırakma

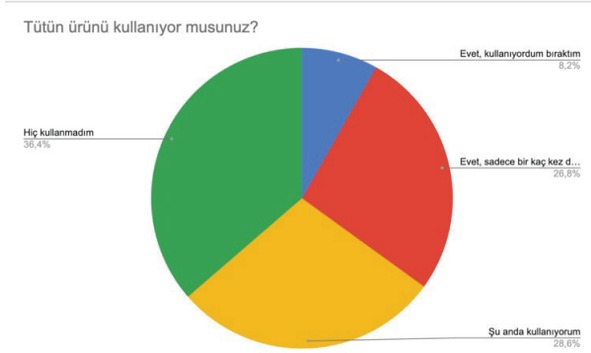

Tütün Kullanımı ve Kullanımda Tütün Ürününü Bırakmanın Denenme Oranı

E-Sigara ile İlgili Genel Kanılar

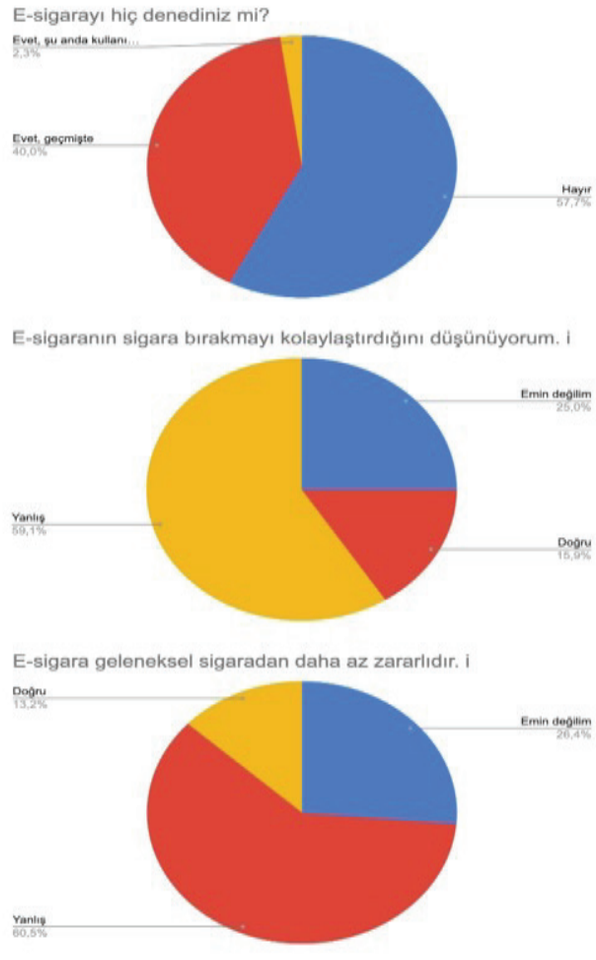

Tıp fakültesi öğrencilerinin e-sigara kullanımı ve olası etkileri konusunda kanıları ölçüldü

Tartışma-Sonuç: Tıp fakültesi öğrencilerinde tütün ürünü kullanımı sürmekte, elektronik sigara ve ısıtılmış tütün ürünleri belirgin düzeyde denenmektedir. Yanlış inanışlar azınlıkta görünse de kararsızlık yüksektir ve bilgi edinimi sosyal kanallara dayanmaktadır. Müfredatta kanıta dayalı, yeni nesil ürünlere odaklı eğitim ve kampüs düzeyi koruyucu stratejilerin güçlendirilmesi önerilir.

Anahtar Kelimeler: sigara, tütün, tıp fakültesi

PS-219 Hipofiz Tümörü İle Seyreden Santral Uyku Apne Sendromu

Mehtap Yiğiteli[1], Ahmet Dilaver[1], Duygu Özol[1], Sema Saraç[1]

[1]süreyyapaşa Göğüs Hastalıkları Ve Göğüs Cerrahisi Eğitim Ve Araştırma Hastanesi

Giriş-Amaç: Giriş:Santral Uyku Apnesi 10 sn veya daha uzun süre ağız ve burundaki hava akımının kesilmesi ve bu sırada solunum çabasının olmamasıdır. Gece boyunca ortaya çıkan apnelerin %50' den fazlasının santral nitelikte olması ile santral uyku apne tanısı konulur. Temel fizyopatolojik mekanizma solunum merkezinden soluk alma uyarısının gelmemesidir. Santral uyku apnesi Tek başına bir hastalık olabileceği gibi çoğu zaman temelde yatan bir hastalık grubunun bulgusu olabilir.

Amaç: Santral Uyku apne sendromlarında altta yatan nedene yönelik tedavi ile Apne skorlarının düştüğünü ve klinik düzelmeyi göstermeyi amaçladık. Bu sunum ile SUA'nın nadir fakat potansiyel olarak geri dönüşümlü etiyolojilerinin tanımlanmasının önemini vurgulamak ve altta yatan nedene yönelik tedavinin klinik üzerindeki etkilerine dikkat çekmek hedeflenmiştir.

Olgu: 68y Erkek hasta Gece uykuda nefes durması, boğularak uyanma baş ağrısı yakınmaları ile kliniğimize baş vurdu. Yorgunluk, gün içi halsizlik yakınması vardı. Özgeçmiş; özellik yok.Bilinen hastalık yok. FM:özellik yok BKİ:26 kg/m2. KBB konsultasyonu:üst havayolu açık olarak değerlendirildi. Hastaya polisomnografi tetkiki planlandı.PSG sonucunda Hastanın çok sık gece boyu tekrarlayan santral tipte apneleri izlendi. AHI:68.5 OAHI:4.8 CAHI:47.3 Min oksijen sat:%69 görüldü, Uyku mimarisi bozulmuştu.Hastanın yapılan ileri tetkiklerinde çekilen kranial mrı'da hipofizde kitle saptandı.Beyin cerrahisi tarafından Hipofizektomi operasyonu yapıldı.Patoloji raporunda Prolaktinoma tanısı koyuldu.Hastanın cerrrahi sonrasında yapılan kontrol PSGde AHI:18.4 santral apnelerin tamamının kaybolduğu görüldü sadece obstrüktif tipte apnelerinin kaldığı görüldü.Hastamız 5 senedir takipte genel durumu iyi halen 10 cm H2O basınçta CPAP cihazı kullanıyor. Kliniğimizde ve opere olduğu beyin cerrahisi kliniğinde kontrollerine devam ediyor.

Hipofiz Tümörü

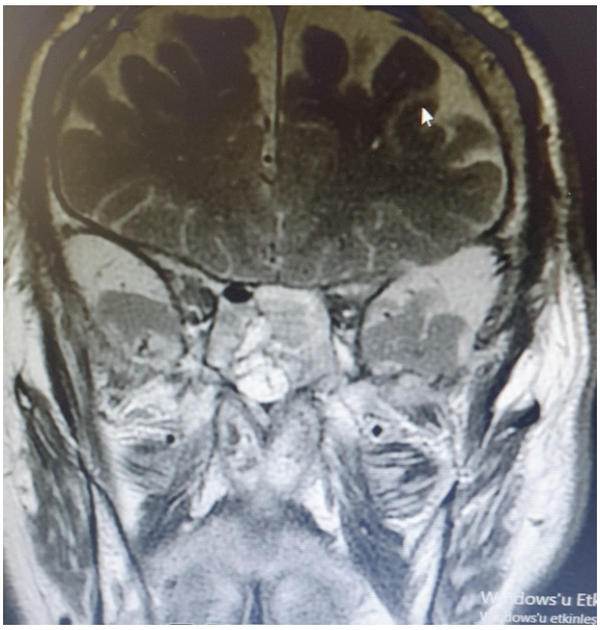

Patoloji Raporu

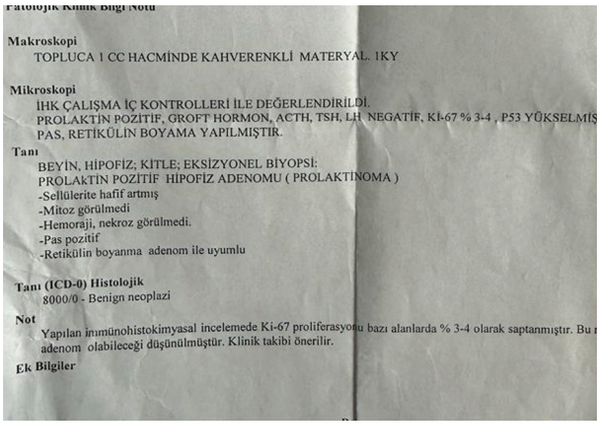

Patolojik Klinik Bilgi Notu

Makroskopi
TOPLUCA 1 CC HACMİNDE KAHVERENKLİ MATERYAL. 1KY

Mikroskopi
İHK ÇALIŞMA İÇ KONTROLLERİ İLE DEĞERLENDİRİLDİ.
PROLAKTİN POZİTİF, GROFT HORMON, ACTH, TSH, LH NEGATİF, Ki-67 % 3-4 , P53 YÜKSELMİŞ
PAS, RETİKÜLİN BOYAMA YAPILMIŞTIR.

Tanı
BEYİN, HİPOFİZ; KİTLE; EKSİZYONEL BİYOPSİ:
PROLAKTİN POZİTİF HİPOFİZ ADENOMU (PROLAKTİNOMA)
-Sellülerite hafif artmış
-Mitoz görülmedi
-Hemoraji, nekroz görülmedi.
-Pas pozitif
-Retikülin boyanma adenom ile uyumlu

Tanı (ICD-0) Histolojik
8000/0 - Benign neoplazi

Not
Yapılan immünohistokimyasal incelemede Ki-67 proliferasyonu bazı alanlarda % 3-4 olarak saptanmıştır. Bu
adenom olabileceği düşünülmüştür. Klinik takibi önerilir.

Ek Bilgiler

Preoperatif PSG

Parameter	Apnea	Obstructive apnea	Central apnea	Mixed apnea	Obstructive hypopnea	Central hypopnea	Apnea + hypopnea	Respiratory event related arousals
Index (number of events per hour)	62,51	4,87	47,33	10,30	6,40	0,00	68,91	0,56
Maximum duration	1,2 min	53,4 s	1,2 min	58,6 s	41,5 s	0,0 s	1,2 min	–
Average duration	28,7 s	26,6 s	27,7 s	34,4 s	25,9 s	0,0 s	28,5 s	–
Total number	449	35	340	74	46	0	495	4
Total duration	214,9 min	15,5 min	156,9 min	42,4 min	19,9 min	0,0 s	234,7 min	–
Percent of total sleep time	49,85 %	3,60 %	36,41 %	9,84 %	4,61 %	0,00 %	54,46 %	–

Postoperatif PSG

Parameter		Apnea	Obstructive apnea	Central apnea	Mixed apnea	Obstructive hypopnea	Central hypopnea	Apnea + hypopnea
Total Duration	S	34,4 min	33,8 min	0,0 s	37,0 s	57,3 min	0,0 s	91,7 min
	NS	4,1 min	4,1 min	0,0 s	0,0 s	51,3 min	0,0 s	55,4 min
	R	4,1 min	4,1 min	0,0 s	0,0 s	51,3 min	0,0 s	55,4 min
	L	0,0 s	0,0 s	0,0 s	0,0 s	0,0 s	0,0 s	0,0 s
	P	0,0 s	0,0 s	0,0 s	0,0 s	0,0 s	0,0 s	0,0 s
Total Number	S	99	97	0	2	151	0	250
	NS	12	12	0	0	80	0	92
	R	12	12	0	0	80	0	92
	L	0	0	0	0	0	0	0
	P	0	0	0	0	0	0	0

Index (number of events per hour)	S	18,4	18,4	0,00	0,45	13,5	0,00	31,01
	NS	4,04	4,04	0,00	0,00	26,97	0,00	31,01
	R	4,04	4,04	0,00	0,00	26,97	0,00	31,01
	L	0	0	0	0	0	0	0
	P	0	0	0	0	0	0	0

Tartışma-Sonuç: Santral uyku apneli hastalarda her zaman altta yatan sistemik bir hastalığın olacağı akla getirilmeli;Pap tedavi öncesi bu açıdan araştırma yapılmalıdır. Özellikle kalp yetmezliği ve merkezi sinir sistemini tutan hastalıklar ya da madde bağımlılıgı akla gelmelidir. Altta yatan hastalık tedavi edildikten sonra vakamızda olduğu gibi santral apnelerin çoğu zaman tamamen ortadan kalktığını görebiliriz

Anahtar Kelimeler: Santral Uyku Apnesi, Uyku Bozuklukları, Hipofiz Tümörü, Polisomnografi, Hİpofizektomi

PS-220 "Kontrolsüz Astım"ı Taklit Eden OSA: SFT'de Sabit Obstrüksiyon Paterni ile Saptanan Bilateral Vokal Kord Paralizisi

Sinem BERİK SAFÇİ[1], Tuğsan SERİNTÜRK[2], Özlem ERÇEN DİKEN[1]

[1]SBÜ, Adana Tıp Fakültesi, Göğüs Hastalıkları Anabilim Dalı
[2]Adana Şehir Eğitim Ve Araştırma Hastanesi, Göğüs Hastalıkları Kliniği

Giriş-Amaç: Obstrüktif uyku apnesi (OSA), üst hava yollarında tekrarlayan kollapsa bağlı gelişen; horlama, uykuda tanıklı apne ve gündüz aşırı uyku hali ile seyreden yaygın bir uyku ilişkili solunum bozukluğudur. Üst hava yolunu daraltan anatomik/mekanik/nöromüsküler etkenler OSA gelişimini kolaylaştırabilir. Bilateral vokal kord paralizisi (BVKP) stridor ve solunum sıkıntısına yol açabilen, nadir fakat klinik açıdan önemli bir üst hava yolu patolojisidir. Bu olgu ile tiroid cerrahisi sonrası gelişen BVKP'nin OSA'ya katkısını ve "kontrolsüz astım" tablosunu taklit edebileceğini vurgulamayı amaçladık.

Olgu: 35 yaşında kadın hasta; yaklaşık 12 yıldır progresif dispne (mMRC 3), hırıltılı solunum, horlama ve tanıklı apne şikâyetleri ile başvurdu. Özgeçmişinde 12 yıl önce hipertiroidi nedeniyle total tiroidektomi, talasemi minör ve 10 yıldır kontrol altında olmayan astım nedeniyle İKS+LABA kullanımı mevcuttu. Fizik muayenede inspiratuar stridor saptandı. Solunum fonksiyon testinde sabit obstrüksiyon paterni izlendi (FEV1 2,11 L; %72, FVC 3,15 L; %94, FEV1/FVC %66,79) (Şekil 1A). Toraks HRCT normal sınırlardaydı. Yüksek doz İKS+LABA tedavisine rağmen semptomların sürmesi, stridor ve tiroid cerrahisi öyküsü nedeniyle hasta KBB tarafından değerlendirildi ve BVKP saptandı. Horlama, tanıklı apne ve gündüz aşırı uyku hali nedeniyle yapılan polisomnografide AHI 20,6/saat, ODI 6,5/saat ve horlama yüzdesi %57,5 bulunarak orta dereceli OSA tanısı kondu(Şekil 1B). BVKP nedeniyle cerrahi girişim uygulandı. Postoperatif 6. ay kontrolünde dispne/hırıltı/horlama ve tanıklı apne şikâyetleri kayboldu; muayenede stridor izlenmedi. Kontrol PSG'de AHI 4,9/saat, ODI 4,3/saat ve horlama %6,8'e geriledi ; kontrol SFT'de FEV1 2,43 L (%84), FVC 3,58 L (%107) saptandı (Şekil 2A ve 2B).

Solunum Fonksiyon Testi ve Psg hypnogram

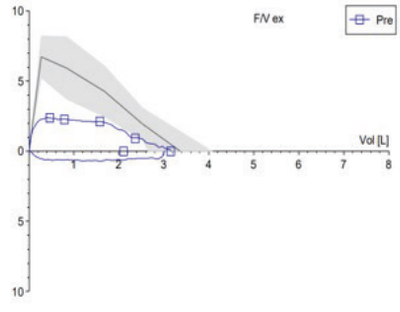

Şekil 1A Solunum Fonksiyon Testi

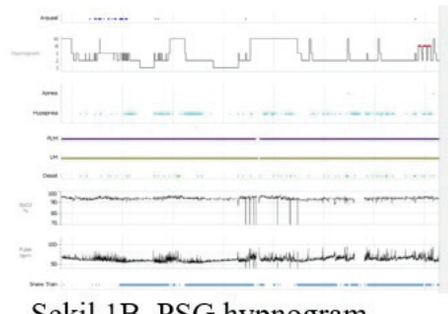

Şekil 1B PSG hypnogram

Kontrol Solunum Fonksiyon Testi ve Psg hypnogram

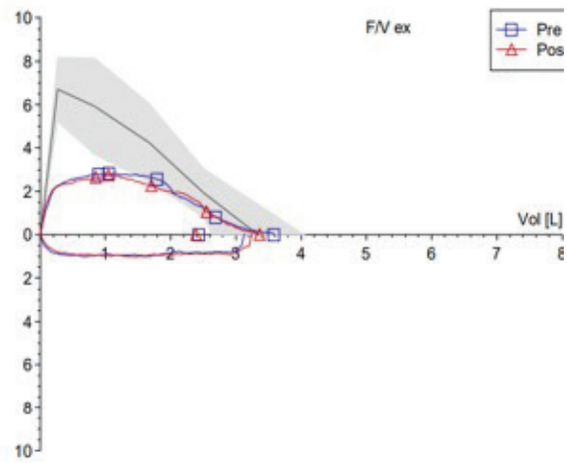

Şekil 2A Kontrol SFT

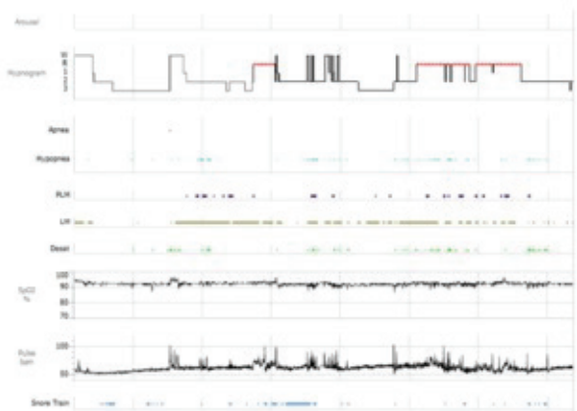

ŞEKİL 2B HYPNOGRAM

Tartışma-Sonuç: Bronkodilatör ve İKS tedavisine yanıtsız, inspiratuar stridorun eşlik ettiği ve SFT'de sabit obstrüksiyon paterninin görüldüğü olgularda üst hava yolu obstrüksiyonu mutlaka akla gelmelidir. BVKP, nadir fakat tedavi edilebilir bir OSA nedeni olup cerrahi düzeltim sonrası klinik yakınmalar ve polisomnografik parametreler belirgin düzelebilir.

Anahtar Kelimeler: vokal kord paralizisi, obstrüktif uyku apnesi, kontrolsüz astım, polisomnografide

Poster Bildiri Oturumu 12: Minimal İnvaziv Göğüs Cerrahisi, Torasik Onkoloji

PS-221 Primer Hiperhidrozis için Endoskopik Torakal Sempatektominin Nadir Komplikasyonu: Parmak Uçlarında Siyanoz

Selime Kahraman[1], Ayşe Ece Yücel[1], Busra Murutoğlu[1], Samed Küçükkaya[1], Ayşe Bal[1], Tamer Okay[1]

[1]Dr Siyami Ersek Göğüs Kalp ve Damar Cerrahisi EAH, Göğüs Cerrahisi Kliniği, İstanbul, Türkiye

Giriş-Amaç: Hiperhidroz, vücut ısısını yeterli bir aralıkta tutmak için organizmanın fizyolojik ihtiyaçlarının ötesinde aşırı terleme ile karakterize edilen patolojik bir durum olarak tanımlanabilir. Primer ve sekonder nedenlerle oluşur. Endoskopik torakal sempatektomi (ETS) primer hiperhidrozis tedavisinde yaygın olarak kullanılmaktadır. ETS'nin erken postoperatif komplikasyonları pnömotoraks, plevral efüzyon, 2. ganglioan hasarına bağlı Horner sendromudu, ve ağrıdır. Primer hiperhidrozise yönelik endoskopik torakal sempatektomi (ETS) yapmış olduğumuz hastanın postoperastif takiplerinde bilateral parmak uçlarında siyanoz gelişti. Beklenmedik bir komplikasyon olan bu durumunun medikal ve fizyoterapi yöntemleri ile tedavisi yapıldı. Literatür verilerinde nadiren yer alan bu komplikasyonu sunmayı değerli bulduk.

Olgu: Herhangi bir ek hastalığı olmayan 18 yaşında kadın hasta, özellikle el ve koltuk altında hissedilen vücut terlemesi ile başvurdu. İlk değerlendirmesinde elleri ıslak ve nemli görüldü. Hastaya bilateral endoskopik torakal sempatektomi (ETS) yapıldı (Şekil-1). Hasta operasyondan sonra elleri kuru ve normal renkte izlendi, vital bulguları stabildi. Servis takibinin 6. Saattinde hasta her iki elde parmak uçlarında renk değişimi olduğunu ifade etti. Yapılan muayenesinde her iki el parmak uçlarında morarma/siyanotik görünüm izlendi, ısı değişimi yoktu (Şekil-2). Her iki koldan tansiyon (TA) ayrı ayrı ölçüldü, sol TA 130/80, sağ TA 120/70 ölçüldü. Hastaya üst ekstremite ve boyun doppleri ayrıca bilgisayarı tomografi ile pulmoner anjiografi (Pulmoner BTA) yapıldı. Her iki tetkikte de arter ve venlerde trombüse rastlanmadı. Hastanın D-dimeri 1150 geldi, yaklaşık 178 boyunda ve 60 kilo olan hastaya düşük moleküler ağırlıklı heparin (DMAH/clexane) 0,6 bir adet başlandı. Nazal okijeni 2 L/dk başlandı. Ellere yumruk açma/kapama hareketi ile fizyoterapi uygulandı. Bu sırada hastanın AKG'da PH 7.37, pO2 85 mmHg, pCO2 42 mmHg , SaO2: %98, MetHb % 0.3'idi. Hastanın parmak uçlarında oluşan siyanozu yaklaşık 12 saat devam etti, 12. Saatten sonra azalmaya başlayan siyanoz bulguları 24. Saatin sonunda tamamen düzelmişti. Postoperatif 3 gün takip edilen hasta akciğer grafisi tam ekspanse olarak ve DMAH kesilerek sağlıkla taburcu edildi. Hasta takbinin 3. Ayında olup bu süre içinde herhangi bir şikayeti olmamıştır.

Şekil-1: ETS sağ/sol T3-4 ve Kuntz siniri.

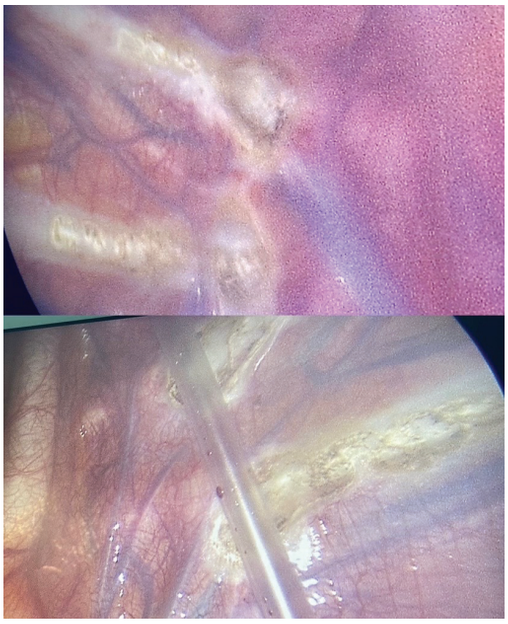

Şekil-2 : Parmak uçlarında gelişen siyaniz.

A condition in which the patient has cyanosis in the fingertips

Tartışma-Sonuç: PH tedavisinde ETS altın standart tedaviyi oluşturmaktadır. Birçok yayında yüksek başarı oranları bildirilse de erken dönemde bazı komplikasyonlara rastlamak mümkündür. Olgumuzda görülen erken dönem komplikasyonu olan parmak uçlarına siyanoz son derece nadir bir komplikasyon olup olgu nadirliği yönünden sunulmuştur.

Anahtar Kelimeler: sempatektomi, ETS, siyaniz, komplikasyon

PS-222 İatrojenik Pnömotoraks' ın Nadir Bir Sebebi: Akupunktur

Osman Emre Ersin[1]

[1]Lüleburgaz Devlet Hastanesi

Giriş-Amaç: Akupunktur Asya'da uzun süredir uygulanmakta olan alternatif bir tıp tekniğidir. Akupunkturun endikasyonları arasında miyofasiyal tetik nokta ağrıları başta olmak üzere kas iskelet sistemi ağrıları ve ameliyat sonrası ağrılar yer almaktadır (1). Pnömotoraks ise plevral yapraklar arasında hava birikimi nedeniyle akciğerin sönmesine yol açan, dispne ve göğüs ağrısı ile karakterize ve yaşamı tehdit edici acil bir durumdur (2). Pnömotoraks etiyolojisine göre spontan, travmatik ya da iyatrojenik pnömotoraks (İP) olarak adlandırılmaktadır. İP, tanı ya da tedavi amacıyla yapılan invaziv işlemlerden sonra gelişen pnömotoraks tipidir (3,4). En sık yol açan invaziv işlem transtorasik akciğer biyopsileridir. Bizim olgumuzda nadir görülen akupunktur uygulamasına bağlı gelişen İP'nin literatür eşliğinde tartışılması amaçlanmıştır.

Olgu: 51 yaş kadın, göğüs ağrısı şikayetiyle acil servisimize başvurdu. Fizik muayenesi sol akciğerde solunum sesi alınamaması dışında doğaldı. Nabız sayısı 85/dk, solunum sayısı 17/dk, oksijen satürasyonu %95 ve kan basıncı 100/75 mmHg olarak ölçüldü. Hastanın anamnezinde, 4 gün önce sırt ağrısı tedavisi amacıyla akupunktur yaptırdığı öğrenildi. Hastanın hipertansiyon ve hiperlipidemi dışında ek hastalığı yoktu. Hastanın çekilen posteroanterior (PA) akciğer filminde ve bilgisayarlı tomografisinde solda pnömotoraks hattı izlendi (Resim 1). Hastaya lokal anestezi ile tüp torakostomi (TT) uygulandı. TT sonrası minimal hava kaçağı görüldü ve PA akciğer filmi ekspanse olarak izlendi. Servis takibi süresinde hastanın kaçağının kesilmesi üzerine 3. gün TT' si sonlandırıldı. Kontrol PA akciğer filmi ekspanse olarak izlenmesi üzerine hastanın ayaktan tedavisi planlanarak taburcu edildi (Resim 2).

resim 1

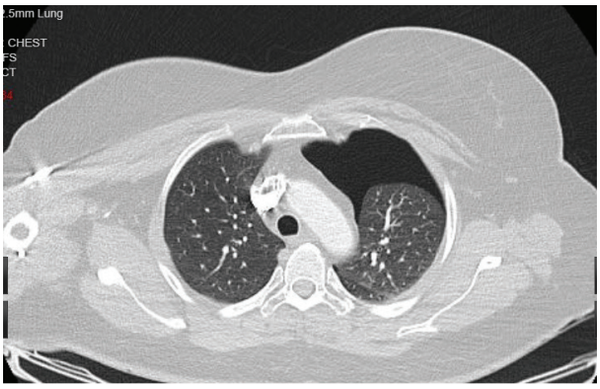

resim 2

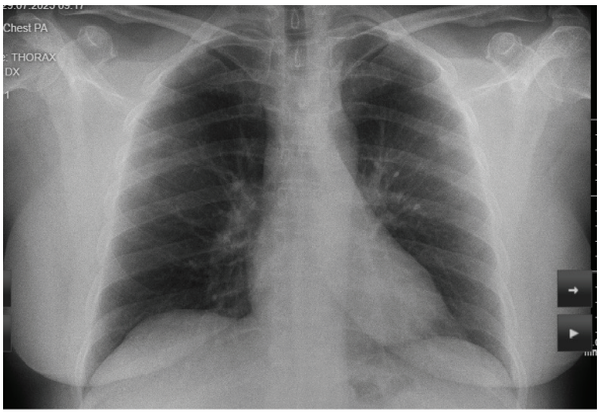

Tartışma-Sonuç: Alveollerin ve kas dokusunun elastikiyeti sebebiyle, akupunktura sekonder gelişen İP vakalarının büyük bir kısmında, akciğerin küçülme oranı %20' nin altındadır (5). Bu tür vakalarda oksijen tedavisi yeterli olmakta ve spesifik bir müdahaleye gerek duyulmamaktadır. Bizim olgumuzda %20' den fazla akciğerde çökme olması üzerine TT ile takip edilmiştir.Toraks bölgesine uygulanan akupunktur sonrası hastalarda dispne, göğüs ağrısı veya interskapular ağrı gelişmesi durumunda, hemotoraks, pnömotoraks veya her ikisinden şüphelenilmelidir (6). Pnömotoraks, invaziv müdahale ve kardiyovasküler fonksiyonları tehdit edebilecek bir tabloya ilerleyebileceği için erken tanı ve müdahale, en iyi sonuçlarını elde etmek açısından kritik öneme sahiptir (7). Akupunktur noktalarının derinliğine ilişkin birçok çalışma yapılmış olup bireyler arası belirgin anatomik farklılıklar nedeniyle, ortalama akupunktur noktası derinliğini her hasta için genelleyerek uygulayamamaktadır. Bu nedenle, omuz veya sırt bölgesine dik açıyla iğne girişiminden kaçınılmalıdır.

Anahtar Kelimeler: pnömotoraks, akupunktur, iatrojenik

PS-223 Latissimus Dorsi Kasında Oluşan Proliferatif Miyozit ve Kronik Mekanik Travmanın Rolü: Bir Olgu Sebebiyle

Osman Emre Ersin[1]

[1]Lüleburgaz Devlet Hastanesi

Giriş-Amaç: Proliferatif miyozit (PM), inflamatuar miyopatiler arasında nadir görülen ve kas dokusunda hızlı hücresel proliferasyon ve inflamasyon ile karakterize benign bir hastalıktır. Klinik olarak, genellikle ani başlayan kas kitleleri şeklinde ortaya çıkar ve çoğunlukla orta yaş grubunda görülür (1,2). İlk olarak Kern tarafından tanımlanmıştır (3). PM' nin etiyolojisi bilinmemekle birlikte, lokal travma, enfeksiyonlar ve otoimmün reaksiyonların hastalığın tetikleyicileri olabileceği düşünülmektedir. Histopatolojik olarak, kas liflerinin arasında yoğun fibroblastik proliferasyon ve inflamatuar hücre infiltrasyonu saptanır. Bu özellikler, PM' nin yumuşak doku tümörlerinden ayırt edilmesinde kritik öneme sahiptir (4).

Olgu: 43 yaş erkek hasta, sağ posterior göğüs duvarında sert ve ele gelen kitle şikayeti ile başvurdu. Hastanın anamnezinde meslek olarak makine operatörü olup, sırt bölgesine kronik mekanik travma aldığı öğrenildi. Klinik muayenede, kitle lokalize, mobil olmayan, sert yapıda olarak değerlendirildi. Yapılan Bilgisayarlı Tomografisi (BT)' inde, latissimus dorsi kasında 2 cm çapında, iyi sınırlı, hafif heterojen dansiteli lezyon saptandı (Resim 1). Ayırıcı tanıda yumuşak doku tümörleri, metastaz ve inflamatuar miyopatiler düşünüldü. Cerrahi eksplorasyon kararı alındı. Yapılan eksplorasyonda kas demetleri içinde sert, fikse, içi nekrotik kitle eksize edildi. Patoloji incelemesi sonucunda Proliferatif Miyozit gelen hasta takibe alındı.

resim 1

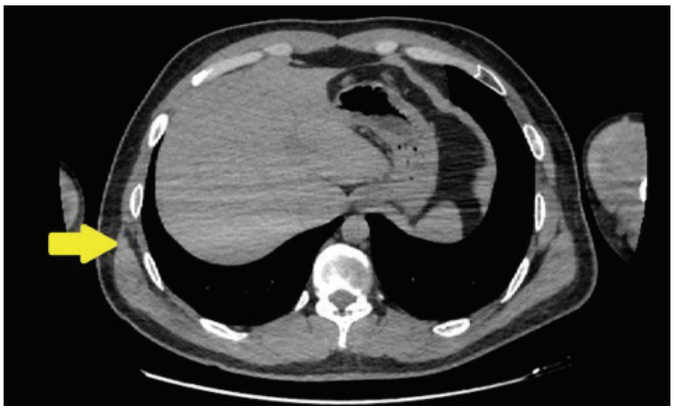

Tartışma-Sonuç: Nadir görülen proliferatif miyozit, özellikle lokalize kitle şeklinde ortaya çıktığında tanısal açıdan zorluk yaratabilir. Bizim olgumuzda, hastanın makine operatörü olması nedeniyle sırt bölgesine kronik mekanik maruziyet travmanın tetikleyici faktörü olduğu düşünülmektedir. Trerattanavong ve ark. tarafından yapılan vaka serisinde travmanın proliferatif miyozit gelişiminde önemli rolü olduğu belirtilmiştir (5). Bu durum, inflamatuar miyozitlerde çevresel faktörlerin patogenezdeki etkisini destekler. BT' de lezyon, çevre dokulara invazyon göstermeyen, sınırları belirgin, hafif yoğunluk artışı olan bir nodül şeklindeydi. Manyetik rezonans (MR), PM tanısında spesifik olup, inflamatuar kas lezyonlarını değerlendirmede altın standarttır (1). Bizim vakamızda, hastanın BT tetkiki yeterli görülerek MR yapılmadı. Cerrahi eksizyon, proliferatif miyozit vakalarında hem tanı hem de tedavi edici olarak tercih edilir. Nüksler nadirdir ancak bazı olgularda tekrar kitle oluşumu gözlenebilir (4). Olgumuzda cerrahi sonrası izlemde nüks gözlenmemiştir. Literatürde lokal inflamasyonun kitle formunda gelişmesiyle yumuşak doku tümörleriyle karışan vakalar rapor edilmiştir (6). Bu nedenle patolojik inceleme kritik öneme sahiptir. Bu olgu, nadir görülen proliferatif miyozit vakalarının tanınması, ayırıcı tanıda düşünülmesi ve uygun tedavi yaklaşımlarının geliştirilmesi için literatüre katkı sağlamaktadır.

Anahtar Kelimeler: proliferatif miyozit, miyozit, göğüs duvarı

PS-224 Torasik Schwannoma'yı Taklit Eden Ekstramedüller Hematopoez Olgusu

Ahmet Altıntaş[1], Buse Mine Konuk Balcı[1], Samed Baloğlu[1], Ethar Shumar[1], Süleyman Gökalp Güneş[1], Yusuf Kahya[1], Serkan Enön[1]

[1]Ankara Üniversitesi Tıp Fakültesi Göğüs Cerrahisi AD.

Giriş-Amaç: Ekstramedüller Hematopoez (EMH), kemik iliği dışında hematopoetik dokunun varlığı veya proliferasyonu olarak tanımlanmaktadır. EMH'nin patogenezi; embriyonik/fetal gelişim sonrası sessiz kalan ve başlıca karaciğer ve dalak olmak üzere, abdominal visseralar, plevra, gastrointestinal sistem, intrakraniyal yapılar ve paraspinal bölgelerde yer alan "latent hematopoetik nişlerin" uyarılması ve diferansiyasyonu ile ilişkilendirilmektedir (1). Bu durumun özellikle talasemi major ve talasemi intermedia tanısı olan hastaların yaklaşık %15'inde görüldüğü bildirilmiştir. toraksta izlenen paravertebral kitlelerin büyük çoğunluğunu nörojenik tümörler oluşturmakta olup, EMH bu kitlelerin yaklaşık %5–10'unu temsil eden nadir etiyoloji olarak bildirilmektedir (2). Özellikle torasik paravertebral yerleşimli EMH olguları, görüntüleme bulguları nedeniyle sıklıkla schwannoma ve nörofibroma gibi nörojenik tümörlerle karışmakta ve preoperatif tanıyı güçleştirmektedir. Bu çalışmada, talasemi tanılı bir hastada torasik paravertebral yerleşimli, preoperatif dönemde schwannoma ön tanısı alan ve histopatolojik olarak ekstramedüller hematopoez saptanan nadir bir olgu sunulmaktadır.

Olgu: Talasemi tanısı olan 54 yaşında erkek hasta, 2024 yılında COVID nedeniyle çekilen toraks bilgisayarlı tomografisinde, T9 vertebra düzeyinde paravertebral alanda, sağ posterior mediasten kaynaklı, 12×27 mm boyutlarında yumuşak doku lezyonu saptanması üzerine hastanın geriye dönük tetkik incelemesinde, 2017 yılında bel ağrısı nedeniyle çekilen manyetik rezonans görüntülemede, T9 vertebra düzeyinde sağ anterolateral paravertebral alanda 16×9 mm boyutlarında, düzgün sınırlı, fuziform şekilli bir lezyon raporlandığı görüldü. Yapılan spinal anjiografide, Adamkiewicz arterinin T10–11 seviyeleri arasında sol taraftan çıktığı saptandı. Bu bulgu üzerine lezyon için schwannoma ön tanısı ile cerrahi planlandı. Hastaya minimal invaziv cerrahi yöntemle paravertebral kitle eksizyonu uygulandı. Histopatolojik incelemede ekstramedüller hematopoez ile uyumlu bulgular saptandı. Hasta postoperatif 3. günde sorunsuz şekilde taburcu edildi.

Resim 1. Lezyonun MRI görüntüsü.

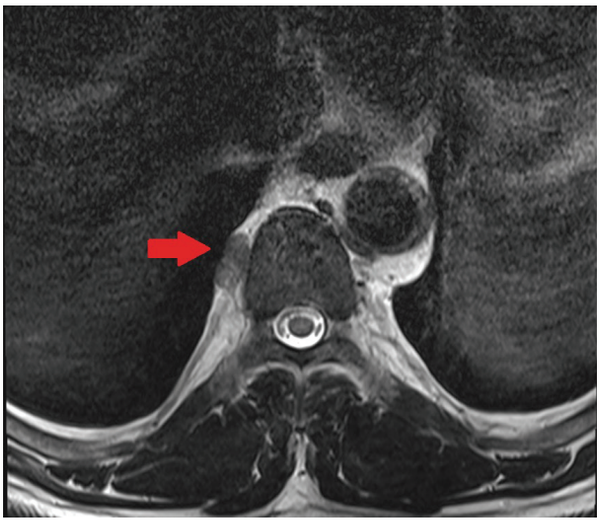

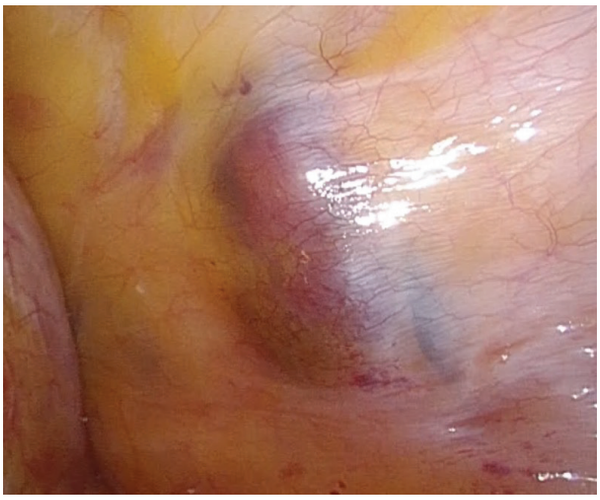

Resim 2. Lezyonun intraoperatif görüntüsü.

Tartışma-Sonuç: Ekstramedüller hematopoez, özellikle talasemi gibi kronik hemolitik anemilerde görülen nadir bir durum olup, çoğunlukla karaciğer ve dalak tutulumu ile karşımıza çıkmaktadır (3). Torasik paravertebral yerleşim ise oldukça nadir olup, bu lokalizasyondaki EMH olguları sıklıkla nörojenik tümörler ile karışabilmektedir (4). Sunulan olguda, torasik paravertebral yerleşimli lezyonun görüntüleme bulguları nedeniyle schwannoma ön tanısı düşünülmüş, ancak histopatolojik inceleme sonucunda tanı ekstramedüller hematopoez olarak kesinleştirilmiştir. Bu durum, hematolojik hastalığı olan bireylerde paravertebral kitlelerin ayırıcı tanısında EMH'nin mutlaka akılda tutulması gerektiğini göstermektedir (5). Paravertebral EMH olgularında cerrahi planlama, özellikle spinal vasküler anatomik varyasyonlar nedeniyle önem taşımaktadır. Olgumuzda preoperatif spinal anjiografi ile vasküler anatomisinin net olarak ortaya konulması, güvenli cerrahi planlamaya olanak sağlamıştır.

Anahtar Kelimeler: ekstramedüller hematopoez, schwannoma, mediasten kitle, talasemi

PS-225 Anterior Mediastinal Kist Görünümlü Parankimal Kist Hidatik: Olgu Sunumu

Rezan Onur Çetinkaya[1], Suat Gezer[1], İsmail Can Karacaoğlu[1]

[1]Çukurova Üniversitesi Tıp Fakültesi, Göğüs Cerrahisi Ana Bilim Dalı, Adana

Giriş-Amaç: Kist hidatik, akciğerde sık görülen paraziter bir hastalık olmasına rağmen mediastinal kistik lezyonları taklit etmesi nadirdir. Anterior mediastinal kistik lezyonların ayırıcı tanısında genellikle timik, perikardiyal ve bronkojenik kistler ön planda düşünülmektedir. Bu olguda, preoperatif görüntülemede anterior mediastinal kist izlenimi veren ancak intraoperatif olarak parankimal yerleşimli kist hidatik olduğu saptanan bir hastanın sunulması ve bu nadir klinik durumun vurgulanması amaçlanmıştır.

Olgu: Seksen üç yaşında erkek hasta, üst solunum yolu enfeksiyonu benzeri şikâyetler nedeniyle dış merkeze başvurmuş, yapılan toraks bilgisayarlı tomografisinde sol anterior mediastende yaklaşık 70 × 37 mm boyutlarında kistik lezyon saptanmıştır. (Resim 1) Hasta mediastinal kist ön tanısı ile kliniğimize sevk edilmiştir. Klinik ve radyolojik değerlendirme sonrasında video yardımlı torakoskopik cerrahi (VATS) ile mediastinal kist eksizyonu planlanmıştır. VATS eksplorasyonu sırasında lezyonun mediastinal ya da perikardiyal kökenli olmadığı, sol akciğer üst lob parankiminden kaynaklandığı görülmüş ve lezyona wedge rezeksiyon uygulanmıştır. Rezeksiyon materyalinin açılması sırasında kist hidatik ile uyumlu makroskopik görünüm izlenmiştir. (Resim 2) Cerrahi işlem komplikasyonsuz şekilde tamamlanmıştır.

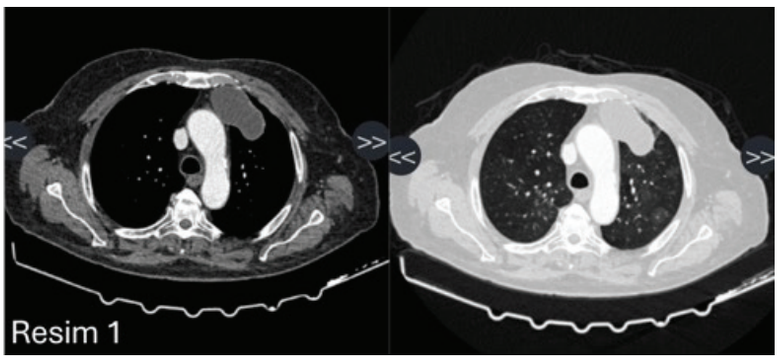

Resim 1. Bilgisayarlı tomografide mediastinal kistik lezyon görüntüsü.

Resim 2. VATS ile yapılan wedge rezeksiyon materyalinde makroskopik kist hidatik görüntüsü

Tartışma-Sonuç: Kist hidatik, nadir durumlarda mediastinal kistik lezyonları taklit ederek tanısal güçlük oluşturabilir. Görüntüleme yöntemleri her zaman lezyonun gerçek anatomik kökenini net olarak ortaya koyamayabilir. Bu nedenle anterior mediastinal kistik lezyonların değerlendirilmesinde parankimal yerleşimli kist hidatik olasılığı da ayırıcı tanıda göz önünde bulundurulmalıdır. Video yardımlı torakoskopik cerrahi, bu tür beklenmeyen intraoperatif tanılar karşısında hem tanı hem de tedavi açısından güvenli ve etkili bir yöntemdir.

Anahtar Kelimeler: Kist Hidatik, Video Yardımlı Torakoskopik Cerrahi, Mediastinal Kist

PS-227 Parotidektomi Sonrası Bilateral Akciğer Metastazı: Olgu Sunumu

Bengisu Arabacı[1], Sibel Salman Biltekin[2], Adil Avcı[2], Seçkin Deniz[2], Hasan Oğuz Kapıcıbaşı[2]

[1]Kocaeli Devlet Hastanesi
[2]Kocaeli Şehir Hastanesi

Giriş-Amaç: Tükrük bezi kaynaklı maligniteler nadir görülen tümörlerdir ve özellikle geç postoperatif dönemde uzak metastaz geliştiğinde önemli tanısal güçlükler oluşturabilmektedir. Tükrük bezi tümörlerine bağlı akciğer metastazları seyrek görülmekte olup, klinik ve radyolojik olarak primer akciğer malignitelerini taklit edebilmektedir. Bu nedenle doğru tanı, uygun tedavi planlaması açısından kritik öneme sahiptir. Bu çalışmada, parotidektomi sonrası bilateral akciğer metastazı gelişen nadir bir olguyu sunarak, tanı sürecinde göğüs cerrahisinin rolünü vurgulamayı amaçladık.

Olgu: Otuz yedi yaşında kadın hasta, dış merkezde parotis bezi tümörü nedeniyle parotidektomi geçirmiş olup postoperatif dönemde metastaza yönelik herhangi bir bulgu saptanmamıştır. Operasyondan yaklaşık bir yıl sonra progresif nefes darlığı ve sağ hemitoraksta ağrı şikâyetleri ile başvurdu. Yapılan radyolojik incelemelerde sağ hemitoraksta masif plevral efüzyon ve sol üst lobda yaklaşık 1,5 cm çapında solid nodüler lezyon tespit edildi. Sağ plevral efüzyon tüp torakostomi ile drene edildi ve plevral sıvı sitolojisi benign olarak raporlandı.Sol akciğerdeki lezyon için video yardımlı torakoskopik cerrahi (VATS) ile wedge rezeksiyon uygulandı. İntraoperatif frozen kesit incelemesi, parotis bezi kökenli metastaz ile uyumlu bulundu. Kesin histopatolojik değerlendirme sonucunda "invaziv pleomorfik adenom" tanısı konuldu.Takip sürecinde sağ hemitoraksta çoklu nodüler lezyonlar gelişmesi üzerine sağ tarafta VATS wedge rezeksiyonlar gerçekleştirildi. Rezeksiyon materyallerinin histopatolojik incelemesi, tükrük bezi karsinomu metastazı ile uyumlu bulundu. Postoperatif dönemde komplikasyon izlenmeyen hasta, sistemik tedavi planlanması amacıyla medikal onkoloji bölümüne yönlendirildi.

Tüp torakostomi öncesi ve sonrası elde edilen toraks bilgisayarlı tomografi (BT) görüntüleri

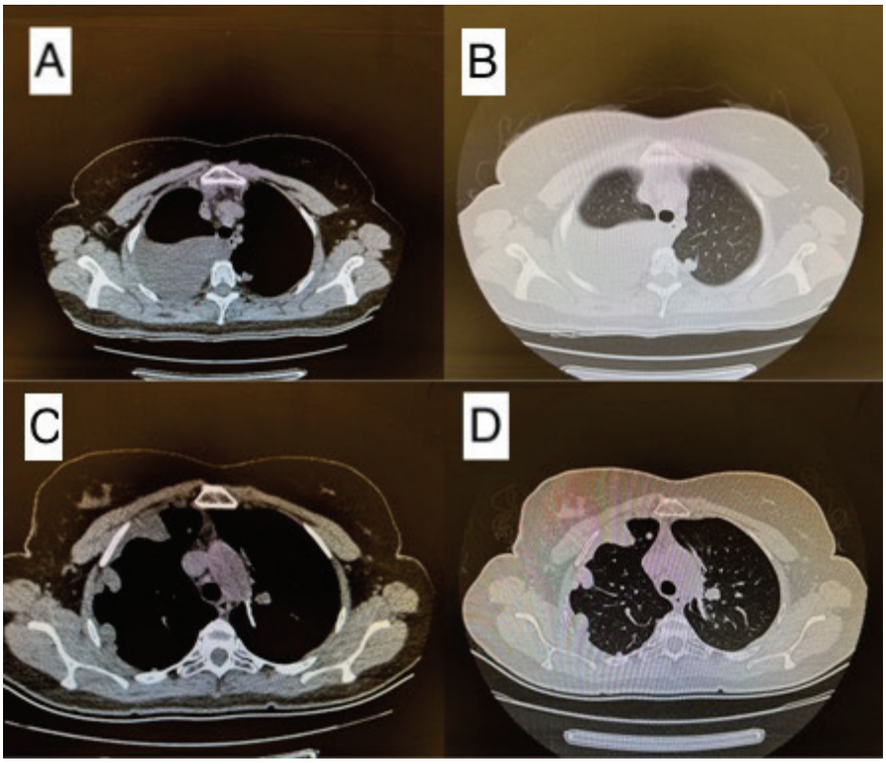

Resim 2A: Hastanın tüp torakostomi öncesi çekilen Toraks BT'si, mediastinal pencere. Solda 1,5 cm'lik lezyon görülmekte, Resim 2B: Hastanın tüp torakostomi öncesi çekilen Toraks BT'si, parankimal pencere, Resim 2C: Hastada tüp torakostomi sonrası çekilen kontrol toraks BT; mediastinal pencere, Resim 2D: Hastada tüp torakostomi sonrası çekilen kontrol toraks BT; parankimal pencere.

Sol ve sağ taraflı video yardımlı torakoskopik cerrahi (VATS) kama rezeksiyonu sonrası elde edilen akciğer spesmenine ait histopatolojik görüntüler.

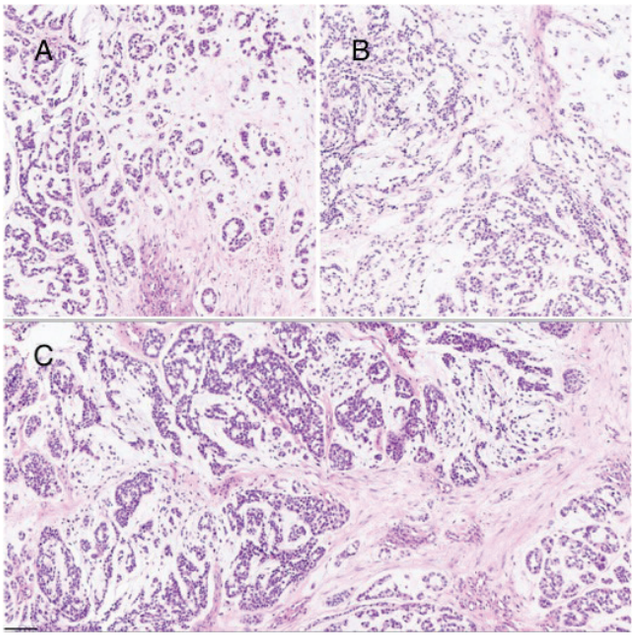

Resim 3A ve 3B: Sol VATS wedge operasyonu sonrası elde edilen akciğer materyalinin histopatolojik görüntüsü
Resim 3C: Sağ VATS wedge operasyonu sonrası elde edilen "parotis bezi karsinom metastazı"nın histopatolojik görüntüsü.

Tartışma-Sonuç: Parotidektomi sonrası geç dönemde akciğer metastazları gelişebilir ve bilateral akciğer tutulumu ile prezente olabilir. Bu tür olgularda video yardımlı torakoskopik cerrahi, tanısal değerlendirmede önemli bir rol oynamaktadır. Sunulan olgu, tükrük bezi tümörlü hastalarda uzun dönem takibin gerekliliğini vurgulamakta ve metastatik hastalığın multidisipliner yönetiminde göğüs cerrahisinin katkısını ortaya koymaktadır.

Anahtar Kelimeler: Parotis bezi tümörü, Akciğer metastazı, Video yardımlı torakoskopik cerrahi, Olgu sunumu

PS-228 Trakeosel Olgu Sunumu

Özgün Yönetci[1], Barış DEMİRKOL[1], İpek ÇALIK[1], Sibel YURT[1], Ayşe BAHADIR[1], Mehmet Akif ÖZGÜL[1]

[1]Başakşehir Çam ve Sakura Şehir Hastanesi

Giriş-Amaç: Trakeosel, trakeal duvarın zayıf noktalarından gelişen nadir görülen bir hava yolu patolojisidir ve sıklıkla kronik öksürük, obstrüktif akciğer hastalıkları veya artmış intratorasik basınç ile ilişkilidir. Çoğu olgu asemptomatik olup insidental olarak saptanırken bazı hastalarda persistan öksürük, balgam, tekrarlayan enfeksiyonlar veya nadiren hemoptizi ile karakterizedir. Astım gibi kronik hava yolu hastalıklarının varlığı trakeosel gelişimi açısından predispozan faktör olarak kabul edilmektedir.Bu olgu sunumunda bilinen astım öyküsü bulunan, üst solunum yolu enfeksiyonu sonrası uzamış öksürük ve balgam şikâyeti ile başvuran bir hastada saptanan trakeoselin klinik seyri ve yönetim yaklaşımının tartışılması amaçlanmıştır.

Olgu: Kırk dört yaşında erkek hasta, bilinen astım tanısı ile izlenmekte olup yaklaşık iki hafta önce üst solunum yolu enfeksiyonu geçirmiş ve antibiyotik tedavisi kullanmıştır. Enfeksiyon sonrası devam eden öksürük ve balgam şikâyeti mevcuttu; aktif nefes darlığı, göğüs ağrısı veya ateş tariflemiyordu. Bilinen ek bir akciğer hastalığı bulunmayan hastanın fizik muayenesinde solunum sesleri bilateral doğal olarak değerlendirildi. Oda havasında satürasyonu %98, nabız 84/dk idi.06.10.2025 tarihli takipte öksürüğün aralıklı devam ettiği, nefes darlığının olmadığı, açık beyaz renkli balgamının bulunduğu; geçmişte hemoptizi öyküsü olduğu ancak aktif olmadığı öğrenildi. Fizik muayenede solunum sesleri doğal olarak değerlendirildi. Yapılan kan tetkiklerinde crp : 60 mg /L, wbc: 13000 olarak saptandı.Hastaya antibiyotik tedavisi başlandı. Şikayetlerinde gerileme olmayan hastadan toraks bt istendi.Trakeanın sağ posterolateral duvarında trakeosel ile uyumlu görünüm izlendi.Tanıyı desteklemek amaçlı bronkoskopi işlemi yapıldı.Bronkoskopide direkt bakıda patoloji saptanmadı.Hasta göğüs cerrahisine konsülte edildi. Göğüs cerrahisi konsültasyonunda trakeosel için klinik ve radyolojik takip önerilmiştir.

Trakeosel

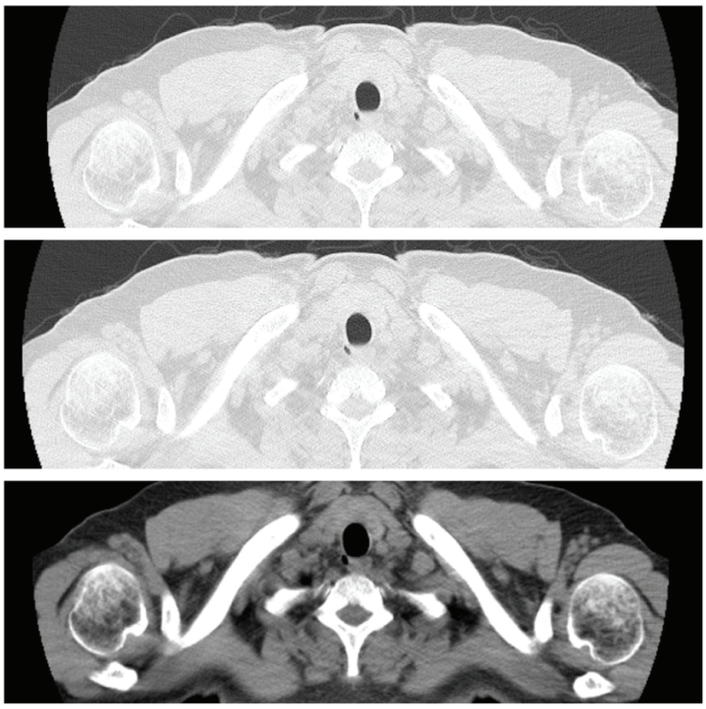

trakeosel

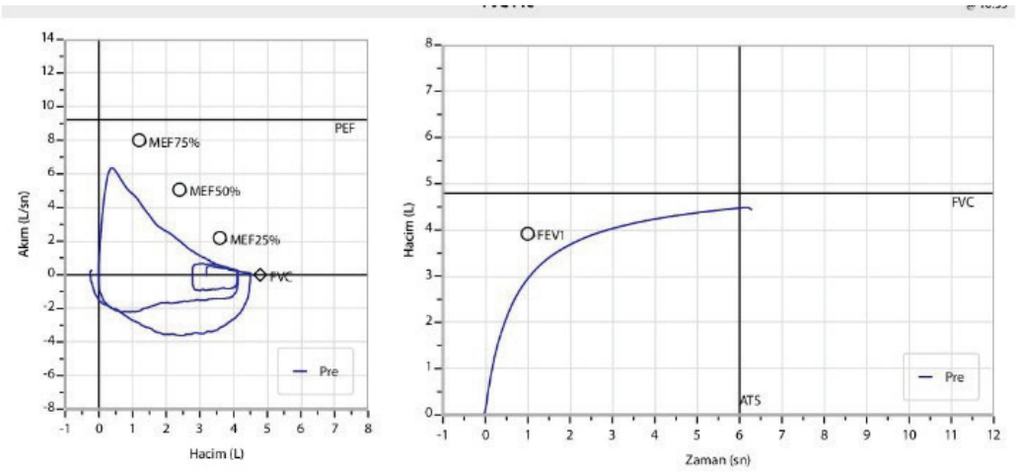

PRE

		Ölçüm	Normal Aralık	Bekl.	%Beklenen	z score
FVC	L	**4,51**	3,79 - 5,80	4,79	94	-0,47
FEV1	L	**2,95**	3,08 - 4,76	3,92	75	-1,90
FEV1/FVC%	%	**65,4**	67,7 - 91,3	79,5	82	-1,97
PEF	L/s	**6,36**	7,24 - 11,22	9,23	69	-2,37
FEF25-75%	L/s	**1,79**	2,59 - 6,02	4,30	42	-2,42
MEF25%	L/s	**0,73**	0,90 - 3,47	2,19	33	-1,87
MEF50%	L/s	**2,22**	2,89 - 7,23	5,06	44	-2,15
MEF75%	L/s	**4,42**	5,19 - 10,81	8,00	55	-2,10
FEV6	L	**4,50**	4,19 - 6,01	5,10	88	-1,08
FEV1/FEV6%	%	**65,4**	72,4 - 90,4	81,4	80	-2,93
FEV1/VCmax%	%	**65,4**	67,7 - 91,3	79,5	82	-1,97
FEV3	L	**4,06**	---	-	-	-

Sistem QC Pre: A B C **D** E F Zor Geçiş Operatör QC Pre: A B **C** D E F Tatmin Edici

Yorum:

Kişi, 4,51 L'in FVC değeri normal iken, normal sınırların altında olan %65,4'ın FEV1/FVC% oranına sahiptir. HAFİF OBSTRÜKSİYON varlığı, beklenen değerin %70-%100 aralığı içindeki 2,95 L'nin FEV1 değeri ile teyit edilmiştir.

Tartışma-Sonuç: Trakeosel, trakeal mukoz membranın herniasyonu ile karakterize literatürde nadir olarak bildirilen bir patolojidir. Etyolojisinde; travmalar, yüksek intratrakeal basınca yol açan durumlar, uzun süreli veya geç sonlandırılmış trakeostomiler, obstrüktif trakeal hastalıklar ve tekrarlayan enfeksiyonlara bağlı mukozal hasar gibi faktörler rol oynamaktadır.Tanıda bilgisayarlı tomografi ve bronkoskopi en değerli yöntemlerdir. BT lezyonun lokalizasyonu, boyutu ve trakea ile olan ilişkisini ortaya koyar;bronkoskopi ise trakeal lümen ile bağlantının gösterilip cerrahi planlanması açısından önemlidir. Asemptomatik olgularda konservatif takip yeterli iken; semptomatik hastalarda veya sebat eden enfeksiyon tariflenen olgularda cerrahi tedavi önerilmektedir. Cerrahi yaklaşımda, trakeoselin eksizyonu ve trakea ile olan bağlantının kapatılması temel prensiptir. Bizim olgumuzda ciddi semptomların olmaması trakea ile bağlantısının bulunmaması nedeniyle takip kararı alındı.

Anahtar Kelimeler: trakeosel, göğüs cerrahisi

PS-229 Konjenital Büllöz Amfizemde Geç Dönem Kurtarıcı Pnömonektomi

Merve Bıyıklı[1], Murat Kılıç[1]

[1]inönü Üniversitesi Turgut Özal Tıp Merkezi Göğüs Cerrahisi Anabilimdalı

Giriş-Amaç: Konjenital büllöz amfizem nadir görülen gelişimsel akciğer malformasyonudur. Unilateral yaygın büllöz tutulum, mediastinal yapıların karşı tarafa itilmesine ve sağlam akciğerin kompresyonuna neden olarak ciddi solunum fonksiyon bozukluğuna yol açar. Literatürde bu hastalarda cerrahi tedavi olarak büllektomi ve akciğer hacim küçültme cerrahisi yaygın olarak uygulanmakla birlikte, tüm akciğerin yaygın büllöz tutulumu nedeniyle fonksiyon görmediği olgularda pnömonektomi gerekli olabilmektedir. Pnömonektomi sonrası kalan akciğerde kompansatuvar büyüme meydana gelir. Bu süreçte akciğer ağırlığı, hacmi, alveoler yüzey alanı ve total alveol sayısı artar, gaz değişim fonksiyonu normale döner. Bu çalışmada, konjenital yaygın büllöz akciğer nedeniyle oksijen bağımlı hale gelen genç bir hastada pnömonektomi ile elde edilen dramatik klinik iyileşmeyi sunuyoruz.

Olgu: Yirmi dört yaşında erkek hasta, konjenital büllöz akciğer tanısıyla oksijen bağımlı olarak kliniğimize başvurdu. Hastanın akciğer grafisinde sağ akciğer yaygın büllöz yapıda izlendi. Tonografik toraks görüntülemesinde sağ akciğer havalanması ve hacmi artmış olup mediastenin sola deviye olduğu görüldü. Laboratuvar bulgularında patoloji izlenmedi. Ekokardiyografide pulmoner arter basıncı 20 mmHg, ejeksiyon fraksiyonu %60 olarak ölçüldü. Alfa-1 antitripsin eksikliği ve diğer genetik mutasyonlar açısından yapılan genetik analizlerde herhangi bir mutasyon saptanmadı. Ventilasyon-perfüzyon sintigrafisinde her iki akciğerin total akciğer perfüzyonuna katılım oranları sol akciğer için %93, sağ akciğer için %7 olarak hesaplandı. Bu bulgular sağ akciğerin fonksiyonel olarak devre dışı olduğunu ve mediastinal kompresyon nedeniyle sol akciğerin de optimal çalışamadığını ortaya koydu.Hastaya sağ minitorakotomi ile pnömonektomi yapıldı. Takiplerinde komplikasyonsuz bir seyir göstererek postoperatif 12. günde şifa ile taburcu edildi. Histopatolojisi yaygın şiddetli amfizem olarak raporlandı. Postoperatif hastanın oksijen ihtiyacı tamamen ortadan kalktı ve hasta oksijen desteği olmaksızın taburcu edildi. Kontrol akciğer grafisinde sağ hemitoraksın küçüldüğü ve mediastinal yapıların orta hatta geri döndüğü izlendi.

Hastanın preoperatif, intraoperatif ve postoperatif görüntüsü

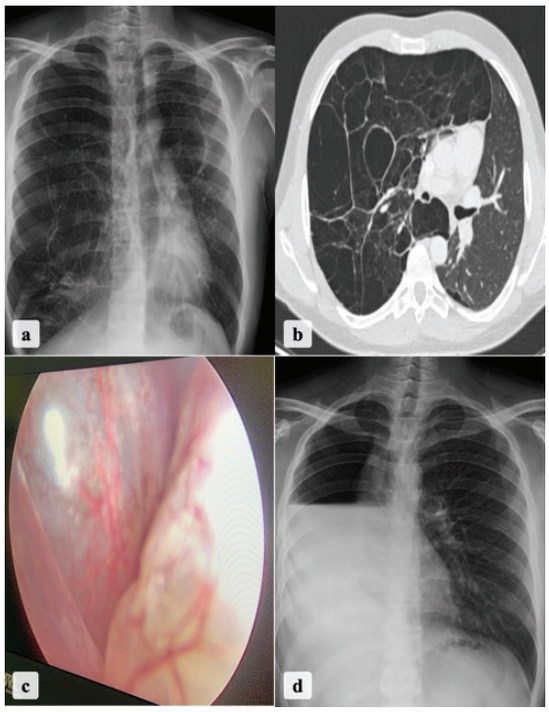

Resim a: Preoperatif posteroanterior akciğer grafisi Resim b: Preoperatif aksiyel kesit tomografik toraks görüntüsü Resim c: İntraoperatif yaygın amfizamatöz akciğerin görüntüsü Resim d: Postoperatif posteroanterior kontrol akciğer grafisi.

Tartışma-Sonuç: Konjenital yaygın büllöz akciğer hastalığında, fonksiyon görmeyen akciğerin kontralateral akciğeri komprese ettiği ve oksijen bağımlılığına yol açtığı olgularda pnömonektomi küratif bir tedavi seçeneği olabilir. Özellikle genç hastalarda pnömonektomi sonrası kompansatuvar akciğer büyümesi sayesinde kalan akciğer genişleyerek gaz değişim fonksiyonunu yeniden kazanır ve mediastinal yapılar normale döner. Ventilasyon-perfüzyon sintigrafisi ile cerrahi öncesi fonksiyonel değerlendirme yapılması, hasta seçiminde kritik öneme sahiptir. Bu olgu, uygun hasta seçimi ile pnömonektominin oksijen bağımlılığından kurtuluş ve yaşam kalitesinde dramatik iyileşme sağlayabileceğini göstermektedir.

Anahtar Kelimeler: Konjenital büllöz amfizem, Pnömonektomi, Ventilasyon-perfüzyon sintigrafisi

PS-230 İnterkostal Sinir Yerleşimli Tarlov Kistleri

Adil Avcı[1], Sibel Salman Biltekin[1], Bengisu Arabacı[2], Seçkin Deniz[1], Bilge Konuk Demiröz[1], Hasan Oğuz Kapıcıbaşı[1]

[1]Kocaeli Şehir Hastanesi
[2]Kocaeli Devlet Hastanesi

Giriş-Amaç: Perinöral kistler (Tarlov kistleri), genellikle posterior sinir kökü ile dorsal kök ganglionu bileşkesinde yer alan, BOS ile dolu nadir benign lezyonlardır. En sık sakral bölgede görülür ve çoğu asemptomatiktir. Ancak bazı olgularda sinir basısına bağlı ağrı, radikülopati ve kauda equina sendromunu taklit eden bulgular gelişebilir. Tedaviye ilişkin net bir fikir birliği yoktur.Bu çalışmada, radyolojik olarak nörojenik tümör düşündüren, çok sayıda mediastinal kisti ve sırt ağrısı bulunan bir erkek olgu sunulmaktadır. Histopatolojide lezyonlar Tarlov kisti ile uyumlu bulunmuştur.

Olgu: Yirmi sekiz yaşında erkek hasta sırt ağrısı nedeniyle değerlendirildi. MR'da solda T3–T7 vertebra düzeylerinde, kostaların iç kesimlerinde, çoğu kistik özellikte ve en büyüğü 3 cm olan lezyonlar saptandı. Sol hemitoraksın VATS incelemesinde 3–7. kostalar boyunca 1–3 cm çapındaki çok sayıda kist görüldü ve eksize edildi. Drenaj 2. günde sonlandırıldı, hasta sorunsuz taburcu edildi. Histopatolojik incelemede kistlerin sinir kaynaklı kistik nörojenik lezyon- Tarlov kisti ile uyumlu olduğu raporlandı.

MR görüntüsü

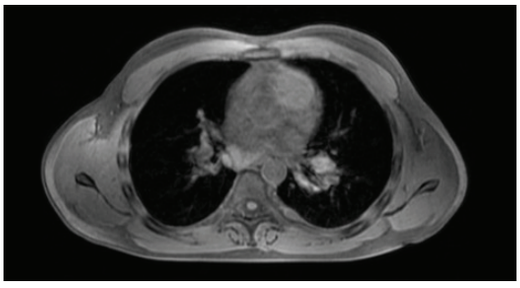

ameliyat görüntüsü

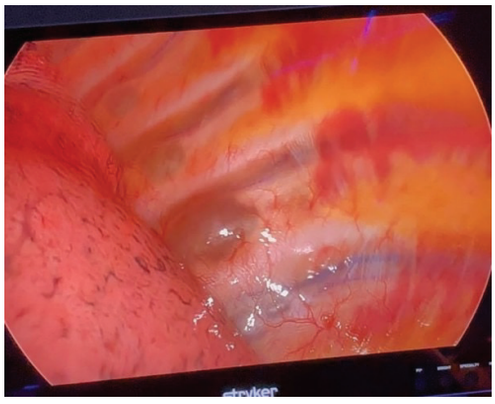

Tartışma-Sonuç: Tarlov kistleri ilk olarak 1938'de tanımlanmış olup, endonöryum–perinöryum arasında BOS birikimi ile karakterizedir. Çoğu küçük ve asemptomatik olduğundan tanıda gözden kaçabilir. Kist büyüdükçe artan basınç sinir irritasyonuna ve radiküler ağrıya yol açabilir. Oluşum mekanizmasında valf benzeri tek yönlü BOS akışı öne çıkmaktadır.Tanıda MR en değerli yöntemdir. Tedavide görüş birliği bulunmamakla birlikte semptomatik olgularda mikrocerrahi seçenekler kullanılabilir; ancak nüks ve BOS fistülü riski göz önünde bulundurulmalıdır. Asemptomatik kistlerde cerrahi önerilmez; hasta seçimi kritik önemdedir.Bu olgu, mediastinal yerleşimli çoklu perinöral kistlerin nörojenik tümörleri taklit edebileceğini ve kesin tanıda histopatolojinin önemini vurgulamaktadır. Bireyselleştirilmiş yaklaşım, semptomatik hastalarda gerekli cerrahi tedaviyi seçmede veya gereksiz cerrahiden kaçınmada belirleyicidir.

Anahtar Kelimeler: Kist, Nörojenik, Tarlov, BOS, interkostal

PS-232 Spontan Pnömotoraksta Nüks Paternleri: İpsilateral ve Kontralateral Nükslerin Sıklığı ve Zamanlaması

Atilla Can[1], Hüseyin Yıldıran[1]

[1]Selçuk Üniversitesi, Tıp Fakültesi, Göğüs Cerrahisi Anabilim Dalı, Konya, Türkiye

Giriş-Amaç: Spontan pnömotoraks, özellikle primer spontan pnömotoraks, yüksek nüks riski (≈%30) ile ilişkilidir ve nüksler en sık ilk yıl içerisinde görülmektedir. Tedavi seçimi, nüks riski ve hasta özelliklerine göre bireyselleştirilir. İkinci ipsilateral atak, ağır veya bilateral ilk atak, yüksek riskli meslek grupları (örneğin pilotlar, dalgıçlar) ya da persistan hava kaçağı varlığında cerrahi tedavi önerilmektedir (1,2). Standart cerrahi yaklaşım, video yardımlı torakoskopik cerrahi (VATS) ile bleb/bül rezeksiyonu ve plörodezis uygulanmasıdır (2,3). Seçilmiş hastalarda eş zamanlı bilateral VATS uygulanmasının kontralateral nüks riskini anlamlı ölçüde azaltabileceği bildirilmiştir (4). Sekonder spontan pnömotoraksta ise cerrahi tedavi daha seçici uygulanmalı; özellikle interstisyel akciğer hastalığı olan hastalarda nüks ve mortalite riskleri dikkatle değerlendirilmelidir (5).

Gereç ve Yöntem: Bu retrospektif çalışmada, 2015–2025 yılları arasında spontan pnömotoraks tanısı alan 50 hasta değerlendirildi. Demografik özellikler, pnömotoraks lateralitesi, sigara öyküsü, uygulanan tedavi yöntemleri, cerrahi öykü ve nüks verileri analiz edildi. Nüks, ilk atağa kıyasla ipsilateral veya kontralateral hemitoraksta pnömotoraks gelişmesi olarak tanımlandı. Nükse kadar geçen süre ay cinsinden hesaplandı ve veriler medyan ile çeyrekler arası aralık (IQR) olarak sunuldu. İstatistiksel analizler Python yazılımı kullanılarak gerçekleştirildi.

Bulgular: Toplam 50 hastanın %86'sı erkekti (n=43) ve medyan yaş 26 yıl idi (IQR: 22–30). Pnömotoraks olguların %60'ında sol, %40'ında sağ hemitoraksta izlendi. Sigara içme oranı %70 olarak saptandı. Yirmi sekiz hastada (%53,8) nüks gözlenmedi. İpsilateral nüks 22 hastada (%42,3), kontralateral nüks ise 5 hastada (%10) saptandı. Bilateral nüks izlenmedi. Medyan nüks süresi 4,5 ay idi (IQR: 14 ay). Cerrahi tedavi uygulanan 24 hastanın 7'sinde (%29,2) postoperatif nüks gelişti; bunların 4'ü ipsilateral, 3'ü kontralateral nüks idi (Şekil 1).

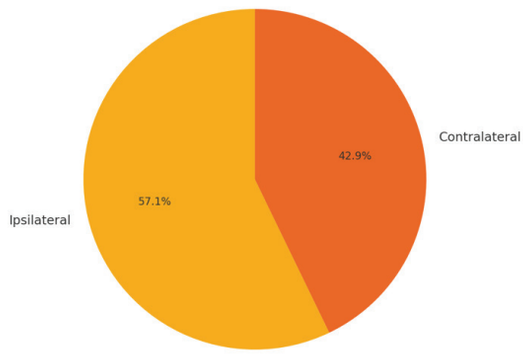

Şekil 1. Spontan pnomotoraks nedeniyle cerrahi tedavi uygulanan hastalarda nüks lateralitesinin dağılımı (n = 7).

Tartışma-Sonuç: Bu çalışmada, cerrahi tedavi sonrası hem ipsilateral hem de kontralateral nükslerin görülmesi, cerrahinin ipsilateral nüks riskini azaltmakla birlikte kontralateral pnömotoraks riskini tamamen ortadan kaldırmadığını göstermektedir. Spontan pnömotoraksta nüksler çoğunlukla ipsilateral tarafta ve erken takip döneminde ortaya çıkmaktadır. Cerrahi tedavi ipsilateral nüks riskini azaltmada etkili olmakla birlikte, kontralateral nüks riski devam etmektedir. Bu nedenle cerrahi planlama hasta bazlı risk faktörlerine göre bireyselleştirilmeli ve seçilmiş hastalarda kontralateral akciğer patolojisi dikkatle değerlendirilmelidir.

Anahtar Kelimeler: Spontan pnömotoraks; Nüks; İpsilateral nüks; Kontralateral nüks; Video yardımlı torakoskopik cerrahi

PS-233 Atipik Radyolojik Özellikli, Hızlı Progresyon Gösteren Metastatik Malign Melanom Olgusu

Gülce Cansu Serin[1], Deniz Doğan Mülazimoğlu[2], Miraç Öz Kahya[2], Yusuf Kahya[3], Ayşegül Gürsoy Çoruh[4], Cabir Yüksel[3], Aydın Çiledağ[2], Gökhan Çelik[2], Akın Kaya[2]

[1]Kağızman Devlet Hastanesi
[2]Ankara Üniversitesi Tıp Fakültesi Göğüs Hastalıkları Anabilim Dalı
[3]Ankara Üniversitesi Tıp Fakültesi Göğüs Cerrahisi Anabilim Dalı
[4]Ankara Üniversitesi Tıp Fakültesi Radyoloji Anabilim Dalı

Giriş-Amaç: Malign melanom, metastaz özelliği yüksek olabilen bir kanser olup, akciğer metastazları sıklıkla soliter nodül, multipl solid nodüller veya subsolid nodüller şeklinde görülmektedir. Burada, melanom metastazı için atipik, kistik-nekrotik görünümlü lezyonlar izlenen, çok agresif seyirli, multipl akciğer, medistinal lenf nodları ve ekstratorasik metastazlar saptanan melanom olgusu sunulmuştur.

Olgu: Altmış beş yaş kadın hasta iki aydan uzun süredir olan öksürük ve beyaz renkli balgam şikayeti ile başvurdu. Hastanın 80 paket/yıl sigara içme öyküsü mevcuttu. Fizik muayenesinde solunum sesleri doğal, parmak ucu saturasyon %96'ydı. Kliniğimize başvurmadan 3 ay önce sol kulaktaki lezyon nedeni ile alınan cilt biyopsisinde melanom yönünden şüpheli melanositik proliferasyon saptanmıştı. Hastanın çekilen toraks BT'sinde sol hilusta 3x1,5 cm boyutlarında lenf nodu, sol akciğer üst lobda 2 cm çaplı subplevral nodüler lezyon saptandı. Bunun üzerine çekilen PET-BT'de mevcut nodüler lezyonda (SUVmax: 7.5) ve sol akciğer hiler bölgede lenf nodunda (SUVmax: 4.2) fokal patolojik aktivite birikimleri ve sağ meme üst dış kadranda glanduler doku içerisinde hafif fokal aktivite birikimi (SUVmax: 1.4) ve sol kulakta muhtemelen operasyona sekonder hafif fokal aktivite artışı (SUVmax: 2.3) saptandı. 7 ve 11 nolu lenf nodu istasyonlarından EBUS ile örnekleme yapıldı. Fakat gönderilen örneklerde spesifik patoloji saptanmadı. Bunun üzerine hasta transtorasik biyopsiye yönlendirildi. İki kez transtorasik biyopsi yapılmasına rağmen biyopsi sonucu malignite yönünde negatif ve ileri derecede hiposelüler olarak raporlandı. Hastanın yeni çekilen BT'sinde, sol akciğer üst lobda subplevral yerleşimli boyutları artan kitle, her iki üst paratreakeal, subkarinal ve sağ alt paratrakeal alanda, yeni gelişimli lenfadenopatiler, sol hilusta boyutlarında artış izlenen lenfadenopati, her iki akciğerde yeni gelişimli nodüller, dalak ve sağ sürrenal lojda yeni gelişimli hipodens lezyonlar, solda karın cilt altında, sol memede dış kadranda ve sağ memede dış yeni gelişimli lezyonlar izlenmesi üzerine, karın cilt altı lezyondan eksizyonel biyopsi alındı. Histopatolojik incelemede malign tümoral oluşum saptanan hastada, örneğin morfolojik ve immünohistokimyasal bulguları melanom metastazı ile uyumlu olarak rapor edildi.

Tartışma-Sonuç: Olgu, radyolojik bulguların melanom metastazı için oldukça atipik olması ve çok agresif bir seyir göstermesi nedeni ile sunulmuştur.

Anahtar Kelimeler: Malign Melanom, Metastatik Akciğer Kanseri, Atipik Radyoloji

PS-234 Meme Kanseri Öyküsü Olan Hastada Senkron Timoma ve Akciğer Adenokarsinomu: Nadir Bir Üçlü Primer Malignite Olgusu ve Uzun Dönem Sağkalım

Furkan Ünlüeloğlu[1], Aleyna Kılıç[1], Şeyma Nur Turan[1], Rümeysa Çevik[1], Yusuf Kahya[1], Süleyman Gökalp Güneş[1], Bülent Mustafa Yenigün[1], Serkan Enön[1]

[1]Ankara Üniversitesi Tıp Fakültesi, Göğüs Cerrahisi AD.

Giriş-Amaç: Bir hastada birden fazla primer malignitenin birlikte görülmesi nadir olup, literatürde bu durum multiple primary malignant tumors (MPMT) olarak tanımlanmaktadır (1). Timoma, ekstratimik maligniteler ile birlikteliği en sık bildirilen mediastinal tümörlerden biridir (2). Ancak meme kanseri öyküsü olan bir hastada senkron timoma ve primer akciğer kanseri birlikteliği oldukça nadirdir. Bu olguda, üç ayrı primer malignitenin aynı hastada saptanması ve tedavi süreci sunulmuştur.

Olgu: Sol meme karsinomu tanısı alarak 2013 yılında Modifiye Radikal Mastektomi yapılmış 59 yaşında kadın hasta ya cerrahi sonrası kemoterapi ve bir yıl boyunca Trastuzumab tedavisi verilmiştir. Onkolojik remisyonda izlenen hastanın, Mayıs 2017'deki rutin PET-BT kontrolünde; anterior mediastende suvmax 4.8 tutulum gösteren 2.5x2.3 cm boyutlarında kitle (Şekil 1) ve sol akciğer üst lob apikoposterior segmentte milimetrik bir nodül tespit edilmiştir (Şekil 3). Hastaya bu bulgular üzerine tarafımızca sol torakotomi ile anterior mediastinal kitle eksizyonu ve birlikte sol üst loba wedge rezeksiyon yapılmıştır. Patoloji raporunda; mediastinal kitle WHO Tip AB Timoma (kapsül invazyonu mevcut), akciğerdeki nodül ise Primer Akciğer Adenokarsinomu olarak raporlanmıştır. Timoma nedeniyle hastaya 200cGy fraksiypn/gün ile 30 fraksiyonda toplam 6000cGy eksternal adjuvan radyoterapi uygulanmıştır.Göğüs cerrahisi ve medikal onkoloji tarafından düzenli takip edilen hastanın Eylül 2025 tarihli son kontrolünde toraks BT bulguları stabil olup nüks izlenmemiştir (Şekil 2 ve Şekil 4). İlk kanser tanısından bu yana 12 yıl, toraks cerrahisinden bu yana ise 8 yıldır hastalıksız sağkalım ile hayatına devam etmektedir.

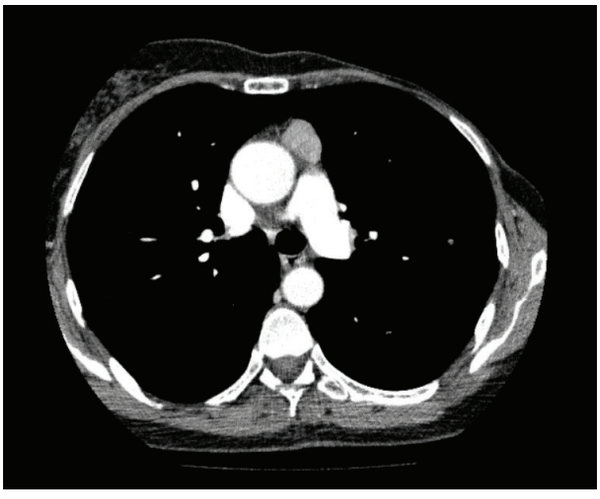

Resim 1. Pre-operatif anterior mediastende kitle görünümü

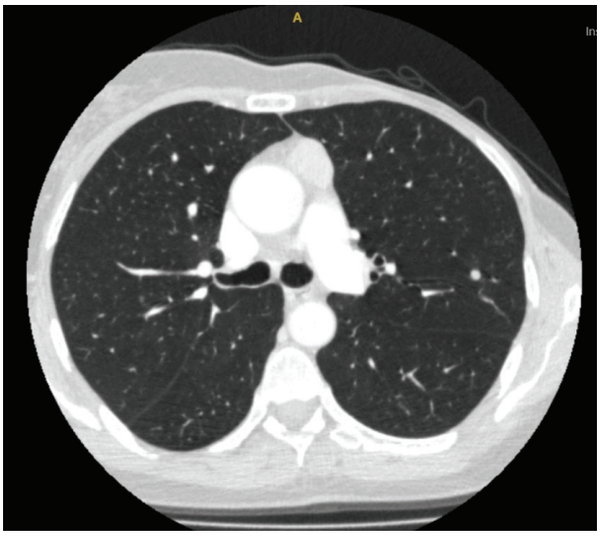

Resim 2. Preoperatif sol akciğer üst lob apikoposterior segmentte nodül görünümü

Tartışma-Sonuç: Tartışma ve SonuçTimoma, ekstratimik malignitelerle birlikteliği en sık bildirilen mediastinal tümörlerdendir ve timoma tanısı alan hastalarda ikinci primer malignite gelişme riskinin arttığı bilinmektedir (3). En sık akciğer ve meme kanseri ile birlikteliği yer almakla birlikte, meme kanseri öyküsü bulunan bir hastada senkron timoma ve primer akciğer kanserinin birlikte görülmesi son derece nadirdir (4).Meme kanseri öyküsü olan hastalarda akciğerde saptanan lezyonların sıklıkla metastaz olarak değerlendirilmesi, primer akciğer kanserinin gözden kaçmasına yol açabilmektedir (5). Sunulan olgu, izlem sırasında saptanan yeni lezyonların metastaz dışında primer malignite olabileceğini ve bu hastalarda multidisipliner yaklaşımın gerekliliğini vurgulamaktadır.

Anahtar Kelimeler: multiple primer malign tümörler, meme kanseri, timoma, akciğer kanseri

PS-235 Nadir Görülen Kostovertebral Soliter Plazmositomda Multidisipliner Cerrahi Yaklaşım ve Komplet Rezeksiyon

Murat Kılıç[1], Merve Bıyıklı[1]

[1]İnönü Üniversitesi Turgut Özal Tıp Merkezi Göğüs Cerrahisi Anabilim Dalı

Giriş-Amaç: Soliter plazmositom, plazma hücrelerinin monoklonal proliferasyonu ile karakterize nadir bir hematolojik malignitedir ve tüm plazma hücreli neoplazilerin yaklaşık %5'ini oluşturur. Soliter kemik plazmositomu en sık aksiyel iskeleti tutar; vertebralar %34-72, kostalar ise %20 oranında etkilenir. Torakal vertebralar en sık tutulan spinal bölgedir. Kostovertebral bileşke tutulumu olan tümörler hem göğüs duvarı hem de spinal yapıları içermesi nedeniyle cerrahi açıdan özel bir zorluk teşkil eder. Bu bölgedeki lezyonların komplet rezeksiyonu için göğüs cerrahisi ve beyin cerrahisinin koordineli çalışması gereken multidisipliner bir yaklaşım gereklidir. Bu çalışmada, sağ 5. kosta ve T5-T6 vertebra tutulumu olan, multidisipliner cerrahi yaklaşımla komplet en bloc rezeksiyon uygulanan nadir bir kostovertebral soliter plazmositom olgusunu paylaştık.

Olgu: Altmış yaşında kadın hasta, sırt ağrısı şikayetiyle kliniğimize başvurdu. Fizik muayenesinde palpe edilen lezyon veya nörolojik defisit saptanmadı. Toraks bilgisayarlı tomografisinde sağ 5. kosta posteriorunda kemiği ve vertebrayı destrükte eden kitle izlendi.Hastaya çekilen PET-BT'de sağ akciğer alt lob süperior segment posteromedial paravertebral alanda, sağ 5. kosta posterior arkını sararak destrükte eden ve kısmen toraks duvarı dışına uzanım gösteren, aksiyel eksende en geniş yerinde yaklaşık 60x33 mm boyutlarında, düzensiz sınırlı, yumuşak doku dansiteli kitle lezyonunda artmış FDG akümülasyonu (SUVmax: 3,9) saptandı. Başka bölgede tutulum izlenmedi. Spinal kord invazyonunu değerlendirmek amacıyla torakal manyetik rezonans görüntüleme yapıldı. T5-T6 seviyesi sağ paravertebral alanda 41x28x53 mm, komşu kostalar ile ara planları seçilemeyen düzensiz sınırlı kitle izlendi. Multidisipliner değerlendirme sonrası beyin cerrahisi ekibi ile ortak cerrahi planlandı. İntraoperatif kitleden frozen kesit çalışıldı ve malignite saptandı. T4-T6 transpediküler stabilizasyon, T4-5-6 hemilaminektomi ve 4-5-6. kot parsiyel rezeksiyonu ile kitle en bloc olarak rezeke edildi. Postoperatif komplikasyon gelişmeyen hasta, 7. günde taburcu edildi. Histopatolojisi kemiğin soliter plazmositomu olarak raporlandı.

Hastanın preoperatif radyolojik görüntüleri ve intraoperatif görüntüsü

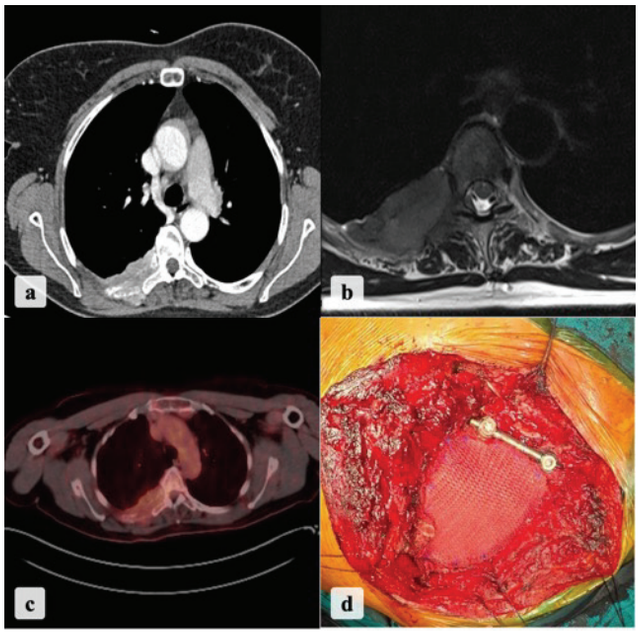

Resim a: Hastanın preoperatif aksiyel kesit tomografik toraks görüntüsü Resim b: Hastanın preoperatif aksiyel kesit manyetik rezonans görüntüsü Resim c: Hastanın preoperatif pet bt görüntüsü Resim d: İntraoperatif göğüs duvarı rekonstrüksiyonunun görüntüsü

Tartışma-Sonuç: Kostovertebral bileşke yerleşimli soliter plazmositom, hem kosta hem de vertebrayı tutan nadir bir klinik tablodur. Bu lokalizasyondaki tümörlerin başarılı tedavisi için göğüs cerrahisi ve beyin cerrahisi disiplinlerinin koordineli çalıştığı multidisipliner bir yaklaşım gereklidir. Torasik ve lomber omurga primer malign tümörlerinin cerrahi tedavisinde multidisipliner yaklaşımın önemi vurgulanmaktadır. Özellikle göğüs ve beyin cerrahisinin katılımıyla daha kapsamlı tümör eksizyonları mümkün hale gelmiş ve daha önce inoperabl kabul edilen hastalara cerrahi seçenek sunulabilir olmuştur. Multipl miyeloma progresyon riski göz önünde bulundurularak hastaların uzun dönem hematolojik takibi yapılmalıdır.

Anahtar Kelimeler: Soliter plazmositom, Kostovertebral tümör, Multidisipliner cerrahi, Göğüs duvarı rezeksiyonu

PS-236 Yedi Yıl Sonra Multipl Plevral Lezyonlarla Nüks Eden Soliter Fibröz Tümörün Başarılı Cerrahi Yönetimi

Merve Bıyıklı[1], Murat Kılıç[1]

[1]İnönü Üniversitesi Turgut Özal Tıp Merkezi Göğüs Cerrahisi Anabilim Dalı

Giriş-Amaç: Soliter fibröz tümör (SFT), en sık plevrada görülen nadir bir mezenkimal neoplazmdır. Tüm plevral tümörlerin yaklaşık %5'ini oluşturur ve genellikle 5-6. dekatlarda her iki cinsiyette eşit oranda görülür. Yavaş büyümesi nedeniyle erken evrede asemptomatik seyreder; semptomlar tümör büyüdükçe ortaya çıkar. Olguların %80-88'i benign seyirli olmakla birlikte, %10-20'si malign davranış gösterebilir. Cerrahi rezeksiyon küratif olmakla birlikte, benign tümörlerde bile %8-13, malign olanlarda %30-63 oranında nüks bildirilmiştir. Nüksler genellikle ilk 2 yılda görülse de 17 yıla kadar geç nüksler raporlanmıştır. Bu olguda, 7 yıl önce dev SFT eksize edilen ve takipte multipl plevral lezyonlarla nüks eden bir hasta sunulmuştur.

Olgu: Bilinen hastalığı olmayan, sigara kullanmayan 55 yaşında kadın hastaya 7 yıl önce sol hemitoraksı tamamen dolduran kitle nedeniyle sol torakotomi yapılmıştı. Kapsüllü, düzgün sınırlı, solid yapıda, 20x16x8,5 cm boyutlarında ve yaklaşık 2kg ağırlığında kitle total eksize edildi. Patoloji sonucu soliter fibröz tümör olarak raporlandı.Cerrahiden sonraki 7. yılda yapılan rutin kontrolde asemptomatik olan hastanın fizik muayenesinde sol hemitoraksta solunum sesleri azalmış olarak değerlendirildi. Toraks BT'de sol hemitoraksta biri 10 cm, diğeri 7 cm boyutlarında, plevra tabanlı, düzgün sınırlı, solid yapıda iki adet kitle izlendi. Nüks SFT ön tanısıyla sol retorakotomi planlandı.İntraoperatif eksplorasyonda, preoperatif saptanan iki büyük kitlenin yanı sıra visseral plevra ve diyafragma üzerinde farklı boyutlarda, beyaz renkte, sert, kapsüllü çok sayıda nodüler lezyon gözlendi. Tüm kitleler makroskopik sağlam cerrahi sınırlarla total eksize edildi. Ana kitleler 228 gram ve 151 gram ağırlığındaydı; küçük nodüller ayrı kaplarda patolojiye gönderildi. Tüm nodüler lezyonlar SFT ile uyumlu idi. Hasta 5. günde komplikasyonsuz taburcu edildi.

Hastanın preoperatif tomografik toraks görüntüleri

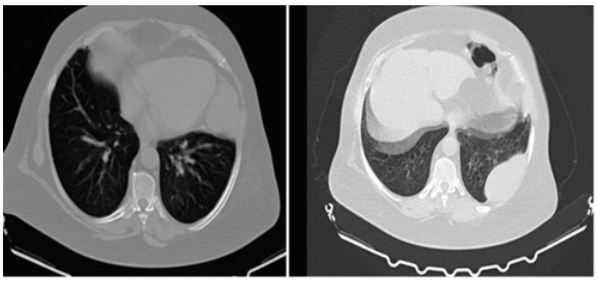

Resim 1: Preoperatif tomografik toraks kesitlerinde soliter fibröz tümörün görüntüsü

Hastanın intraoperatif görüntüleri

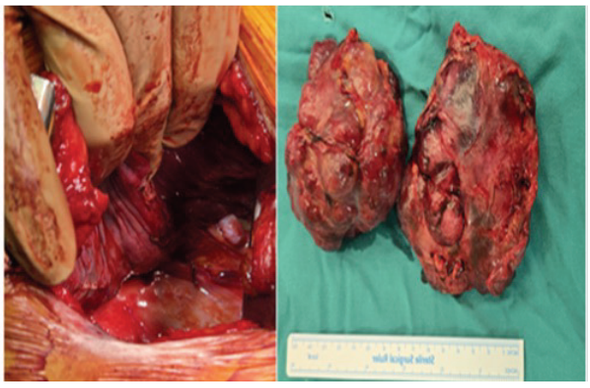

Resim 2: Soliter Fibröz Tümörün İntraoperatif görüntüsü

Tartışma-Sonuç: Soliter fibröz tümörler benign seyirli olmalarına rağmen geç dönemde nüks potansiyeli taşıyan nadir görülen bir neoplazmdır. Yedi yıl gibi uzun süre sonra bile nüks gelişebileceği göz önünde bulundurularak tüm hastalar uzun süreli takibe alınmalıdır. Cerrahi eksplorasyonda sadece görüntülemede saptanan lezyonlarla sınırlı kalınmamalı, tüm plevral yüzey ve diyafragma dikkatle incelenmeli, saptanan tüm lezyonlar eksize edilmelidir. Nüks riskinden dolayı daha sıkı takip protokollerinin uygulanması önerilmektedir.

Anahtar Kelimeler: Soliter fibröz tümör, plevra, nüks

PS-237 Pnömoni Sonrası Regrese Olmayan Konsolidasyonda Erken Evre Akciğer Kanseri

Elif Gülkaya[1], Sümeyye Kodalak Cengiz[1], Nevin Taci Hoca[1], Nilgün Yılmaz Demirci[1], Ahmet Selim Yurdakul[1], Bengisu Artıran[2], Mahir Fattahov[2], Ali Çelik[2]

[1]Gazi Üniversitesi Tıp Fakültesi Hastanesi, Göğüs Hastalıkları Anabilim Dalı
[2]Gazi Üniversitesi Tıp Fakültesi Hastanesi, Göğüs Cerrahisi Anabilim Dalı

Giriş-Amaç: Akciğer kanserleri klinik ve radyolojik olarak pnömoni ile karışabilmekte, özellikle enfeksiyon sonrası tam rezolüsyon göstermeyen konsolidasyonlar tanısal güçlük yaratabilmektedir. Bu durum, tanıda gecikmeye ve hastalığın daha ileri evrede saptanmasına yol açabilmektedir. Persistan veya parsiyel regrese olan infiltrasyonlarda malignite mutlaka düşünülmelidir. Pnömoni ön tanısı ile izlenen ancak tam radyolojik düzelme göstermeyen olguda, erken evre skuamöz hücreli akciğer kanseri(SCC) tanı sürecini vurgulamak ve tanısal yaklaşımın önemini ortaya koymak amaçlandı.

Olgu: 39 yaş erkek hasta, 20paket/yıl sigara öyküsü olup aktif sigara içicisiydi. Hastanın bilinen ek hastalığı olmayıp aile öyküsünde amcasında akciğer kanseri bulunmaktaydı. Hastanın 10 yıldır biomass maruziyeti mevcuttu. Hasta, yaklaşık iki aydır devam eden geceleri olan öksürük ve 3-4gündür olan sarı renkli balgam şikayeti ile 2 ay önce farklı bir sağlık kuruluşuna başvurmuş ve pnömoni ön tanısıyla bir hafta yatırılarak tedavi edilmişti. Taburculuk sonrası istenen kontrol toraks bilgisayarlı tomografisi(BT)'nde konsolidasyon alanlarının tam rezolüsyon göstermemesi üzerine hasta merkezimize yönlendirilmişti. Malignite dışlanamadığından merkezimizde bronkoskopi yapıldı, işlemde sağ akciğer alt lob lateral bazal segmenti tama yakın tıkayan endobronşiyal lezyon izlenmesi üzerine bu lezyona transbronşiyal iğne aspirasyonu uygulandı, histopatolojik incelemede SCC tanısı konuldu. Bronş lavajı sitolojisi atipik hücre içermeyen olarak raporlandı. Evreleme amacıyla yapılan Pozitron Emisyon Tomografisi(PET) BT'de sağ akciğer alt lob posterobazal segmentte izlenen lineer tarzda konsolidasyon-atelektazi alanında düşük düzeyde artmış 18F-Florodeoksiglukoz(FDG) tutulumu izlendi(SUVmaks:3,6) ve mediastende bilateral hiler alanda büyüğünün kısa aksı yaklaşık 13 mm çapındaki lenf nodlarında artmış 18F-FDG tutulumu izlendi(SUVmaks:4,0), başka patolojik bulgu saptanmadı. Hasta cerrahiye yönlendirildi. Sağ alt lobektomi ve mediastinal lenf nodu disseksiyonu uygulanan hastada cerrahi materyalin patolojik tanısı keratinize SCC ve makroskopik tümör çapı: 1,5 cm olarak raporlandı ve cerrahi materyalin başka bir yerinde tümoral invazyon saptanmadı. Mediastinal lenf nodları patoloji sonucu reaktif lenf nodu olarak raporlandı. Hastalığın patolojik evresi evre 1A2(T1N0M0) olarak değerlendirildi.

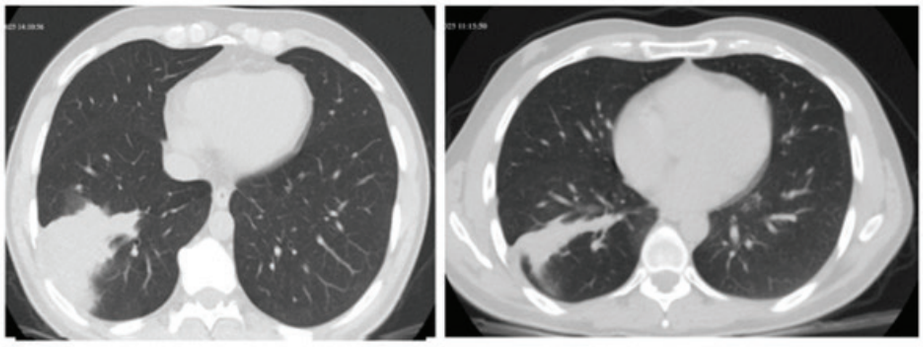

Resim-A
Pnömoni ön tanısı ile yatış verilen
Farklı sağlık kuruluşunda çekilen toraks BT'si

Resim-B
Taburculuktan 1ay sonra çekilen
tarafımıza yönlendirildiği toraks BT'si

Resim A ve B

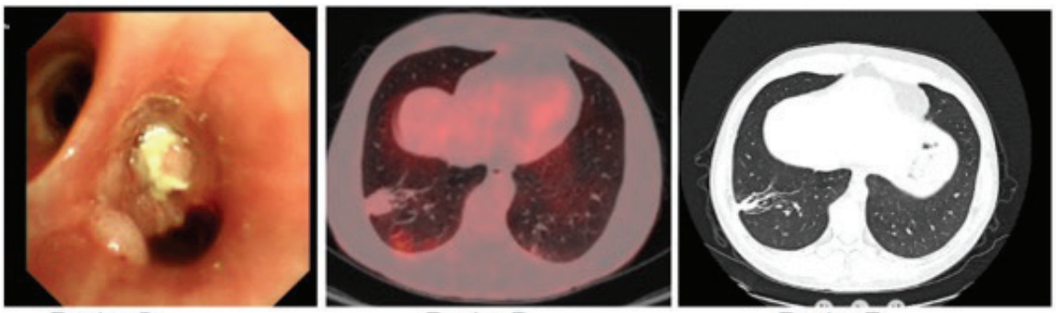

Resim-C
Cerrahi işlem öncesi yapılan bronkoskopi

Resim-D
Cerrahi işlem öncesine ait PET-BT görüntüleme

Resim-E
Cerrahi işlem öncesine ait son Btsi

Resim C, Resim D ve Resim E

Tartışma-Sonuç: Bu olgu, enfeksiyon sonrası konsolidasyon regresyonunun görütüleme ile yakından takibinin gerekliliğini ve tam rezolüsyon göstermeyen akciğer lezyonlarında erken dönemde invaziv tanısal yöntemlerin önemini ortaya koymaktadır. Sigara öyküsü ve ailesel risk faktörleri bulunan hastalarda, kısmi regresyon dahi olsa malignite olasılığı göz ardı edilmemelidir. Pnömoni sonrası devam eden konsolidasyon varlığında bronkoskopik değerlendirme, erken evre akciğer kanserinin saptanmasına olanak sağlayarak küratif cerrahi şansını artırmaktadır.

Anahtar Kelimeler: Regrese olmayan konsolidasyon, Erken evre akciğer kanseri, Skuamöz hücreli karsinom, Bronkoskopi, Endobronşiyal tümör

PS-238 Adenokarsinomun Nadir Bir Komplikasyonu: Bronkoözefageal Fistül

Ataberk Demirkol[1], Meltem Yılmaz[1]

[1]Tekirdağ Namık Kemal Üniversitesi Göğüs Hastalıkları Ana Bilim Dalı

Giriş-Amaç: Bronkoözefageal fistül gelişimi, bronş ve özefagus kanserlerinin nadir görülen komplikasyonlarından biridir. Bu durum kanserin kendisine veya uygulanan tedavilere bağlı olarak gelişebilmektedir. Genellikle tekrarlayan akciğer enfeksiyonları ve sepsis gelişimi nedeniyle kötü prognoza sahiptir. Bu olguda; akciğer adenokarsinomu tanısıyla takip edilen, izlem sürecinde bronkoözefageal fistül gelişerek stent uygulanan ve bronkoskopisinde bronşa invaze olmuş özefagus stent hemoklipsi izlenen hastamızı komplikasyonun nadir görülmesi sebebiyle sunmayı amaçladık.

Olgu: Elli iki yaşında kadın hasta, dahiliye polikliniğine sağ üst kadran ağrısı ile başvurdu. Kolesistit ön tanısıyla ileri tetkik edilen hastada kolesistit dışlanarak endoskopi işlemi planlandı. Helicobacter pylori eradikasyon tedavisi verilen hastada, solunum muayenesinde ronküs duyulması üzerine tarafımıza yönlendirme yapıldı. Göğüs hastalıkları polikliniğine başvurusunda PA akciğer grafisinde belirgin patoloji izlenmeyen hastaya inhaler tedavi düzenlenerek toraks BT tetkiki planlandı. Kontrol muayenesinde sağ alt zonda ronküsleri devam eden hastanın toraks BT'sinde paramediastinal alanda 3 × 2,5 cm boyutlarında kistik-nekrotik lenf nodu izlenmesi üzerine tanısal amaçlı bronkoskopi planlandı. Bronkoskopide, intermediyer bronş distalinde ödem, dış bası ve mukozal infiltrasyon ile ileri derecede daralma izlendi; distale geçilemedi. Bu lokalizasyondan multipl biyopsiler alındı. Akciğer adenokarsinomu tanısı konulan hastanın PET-CT'sinde submandibular, servikal ve inguinal metastatik lenf nodları ile sürrenal metastaz saptanması nedeniyle hasta inoperabl kabul edildi. Onkoloji tarafından immünoterapi başlanan hastada, tedavisinin beşinci ayında sağ akciğer alt lobda pnömoni gelişti. Seftriakson ve levofloksasin tedavisine rağmen şikayetleri gerilemeyen hastaya kontrastlı toraks BT çekildi. BT'de sağ alt lob konsolidasyonunda progresyon ve özefagus orta-distal kesimi düzeyinden alt lob ana bronş seviyesine uzanım gösterdiği düşünülen, bronkoözefageal fistül açısından şüpheli nekrotik alan izlendi. Bronkoözefageal fistül ön tanısıyla oral kontrastlı BT çekilerek tanı netleştirildi. Hastaya dış merkezde özefagusun 28. cm'sinden başlayıp 40. cm'ye kadar stent implantasyonu yapıldı. Postoperatif stent kontrolü amacıyla yapılan bronkoskopide, sağ ana bronş distalinde medial duvarda bronş içine invaze olduğu gözlenen özefagus stent hemoklipsi izlendi. İlerleyen süreçte genel durumu kötü olan hasta yoğun bakım takipleri sırasında eksitus oldu.

Oral Kontrastlı Toraks BT

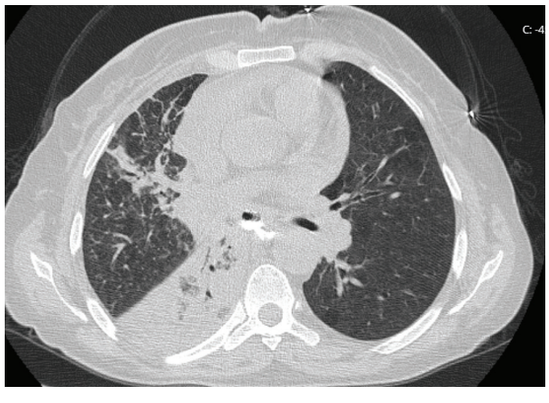

Özefagus orta-distal kesimi düzeyinde verilen oral kontrast maddenin alt lob ana bronş ve intermedier bronş seviyesine uzanım gösteren ve burdan orta, alt lober bronsiollere dağılımı. Nekroz zemininde gelişen bronkoözefagial fistülün oral kontrastlı toraks BT görüntüsü.

Bronkoskopide İzlenen Hemoklips

Sağ ana bronş girişi lateral duvarında lümeni daraltan endobronşial kitle lezyon, sağ ana bronş distalinde medial duvarda bronş içine invaze olduğu gözlenen hemoklipsin bronkoskopideki görüntüsü.

Tartışma-Sonuç: Bronkoözefageal fistül gelişimi, adenokarsinomlarda kötü prognozla ilişkili olup hızlı müdahale gerektiren ciddi bir durumdur. Özellikle tedaviye rağmen tekrarlayan veya dirençli akciğer enfeksiyonlarında bu tanı mutlaka akılda tutulmalıdır. Bu komplikasyon gelişen vakaların litaratürde az sayıda olması sebebiyle sınırlı girişimsel tedavi protolokü olup daha fazla çalışmaya ihtiyaç duyulmaktadır.

Anahtar Kelimeler: Adenokarsinom, Bronkoözefageal fistül, Oral kontrastlı toraks BT

PS-239 Multipl Primer Akciğer Kanserleri: Senkron Tümör Olgu Sunumu

Merve YURDUM[1], Füsun Şahin[1]

[1]Yedikule Göğüs Hastalıkları Ve Göğüs Cerrahisi Eğitim Ve Araştırma Hastanesi

Giriş-Amaç: Akciğer kanserlerinin birden fazla odakta gelişmesine multipl primer akciğer kanserleri (MPAK) denir. Eş zamanlı ikinci bir tümör durumu senkron tümör olarak adlandırılmaktadır. Senkron tümörler aynı morfolojide olduğunda yeni bir primer mi yoksa var olan tümörün bir metastazı mı olduğu konusunda şüphe oluşturmaktadır. Böyle bir durum hastanın evrelemesini, mevcut tedavisini de etkilediğinden mutlaka aydınlığa kavuşturulmalıdır. Hastamız skuamoz hücreli karsinom ve adenokarsinom birlikteliğinde, iki farklı akciğerde yerleşimi olan ve hiler yayılımın eşlik ettiği senkron akciğer tümörü vakasıdır.

Olgu: 71 yaşındaki erkek hastada iskemik kalp hastalığı, hipertansiyon, benign prostat hiperplazisi tanıları mevcut. Vücutta kırgınlık şikayeti ile dış merkeze başvurmuş olup çekilen PAAG'de sağ alt zonda gross kitle saptanmış. Çekilen toraks tomografisinde sağ alt lob süperior segmentte plevral yüze uzanım gösteren 48*33 mm boyutunda düzgün sınırlı ve çekilen PET-BT'de artmış FDG tutulumu görülmüş. Bronkoskopi işlemi normal değerlendirilmiş olup sağ kitleye yapılan TTİA patoloji sonucu KHDAK CA –squamoz hücreli karsinom olarak yorumlanmış. Hastanın tanısı sonrası sol akciğer alt lobda gözlenen nodüler lezyonun metastaz mı, ikinci bir primer mi olduğuna yönelik PET-BT sonucunda 19*11 mm boyutundaki lezyonda artmış FDG tutulumu saptanmış. Bu lezyona da TTİA denenmiş olup herhangi bir patolojik tanıya ulaşılamamış. Bu nedenle dış merkezde hastaya cerrahi tedavi önerilmiş. Ancak hasta tetkiklere kendi isteğiyle yaklaşık 2 ay kadar ara vermiş . Sonrasında sol lezyonu tetkiki açısından tarafımıza başvuran hastaya tekrar TTİA yapılıp patoloji sonucu adenokarsinom olarak değerlendirilmiştir. Hastanın sol lezyonuna da tanı konulana kadar geçen süreç içinde sağ lezyonun boyutları artmış olup tarafımızca TTİA uygulanmadan önce çekilen yeni PET-BT'sinde sağ hiler lam tutulumu görülmüş, uzak organ metastazı saptanmamıştır. Hastanın çekilen beyin MR görüntüsünde beyin metastazı saptanmamıştır.

senkron tümör şüpheli olgunun tomografi görüntüleri

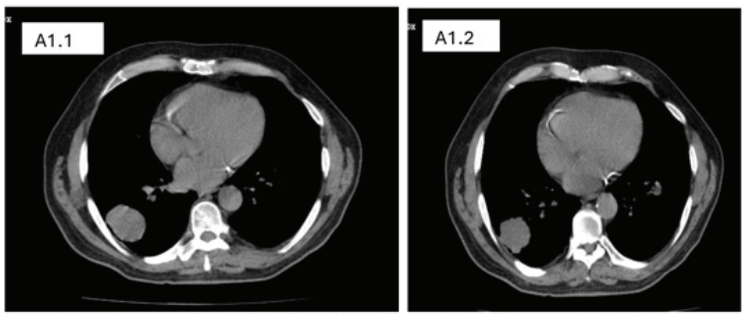

A1.1:Hastanın dış merkezde sağ kitlesinden TTİA ile histopatolojik örnekleme yapılmadan önce çekilen toraks tomografi görüntüsü. A1.2: Aynı toraks tomografi görüntülemesinde solda düzensiz sınırlı nodüler lezyon görülmektedir. (Mart 2025)

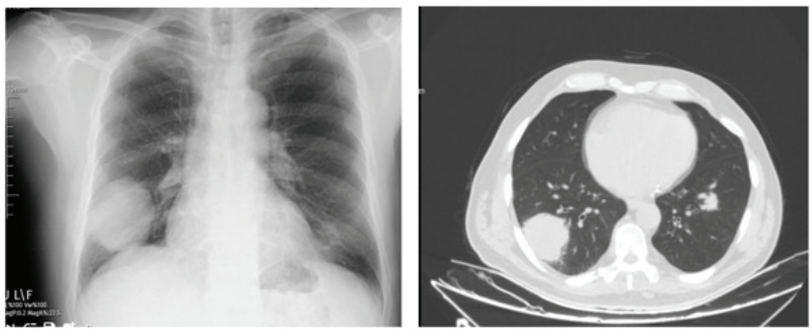

B. Hastanın sol lezyonunun patolojik örneklenmesi amacıyla tarafımıza ilk başvurusundaki PAAG ve toraks tomografisi görüntüsü (Haziran 2025)

senkron tümör şüpheli vakanın PET-CT görüntüleri

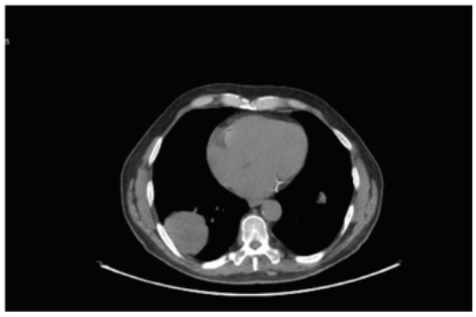

C.Histopatolojik örnekleme sonucu beklenirken raporlanan PET-BT görüntüsü ve sonucu: Güncel çalışma hastanın 07/03/2025 tarihli dış merkezde yapılan PET/BT çalışması ile karşılaştırılarak değerlendirilmiştir. Sağ akciğer alt lob laterobazal segmentte kostal plevral yüze komşu alanda önceki çalışmaya göre boyutları (yeni boyut 79x52 mm, eski boyut 53x43 mm) ve FDG tutulumu artmış kitlesel lezyonda yoğun-çok yoğun artmış FDG tutulumu izlenmiştir (yeni SUVmax:15.44). Sol akciğer alt lob anterobazal segmentte parankim orta kesimde önceki çalışmaya göre anlamlı boyut ve metabolizma değişikliği göstermeyen 19x17 mm boyutlu düzensiz yapıdaki nodüler lezyonda önceki çalışmaya benzer şekilde minimal artmış FDG tutulumu izlenmiştir (SUVmax:1.62). Sağ hiler alanda alt lob bronşu komşuluğunda yeni gelişmiş 18 mm çaplı alanda yoğun artmış FDG tutulumu izlenmiştir (SUVmax:12.58).

Tartışma-Sonuç: TARTIŞMA: TNM evrelemesine göre sağ 79*52 mm boyutundaki squamoz hücreli karsinom patolojisindeki, sağ hiler bölgeye metastaz yapmış olan T4N1M0 şeklinde evre 3A; sol 19*17 mm boyutundaki adenokarsinom patolojisindeki noduler lezyon T1bN0M0 şeklinde evre 1A2 olarak evrelendirilmiştir. Hastaya Mdx + TOR RLL operasyonu planlanmıştır. SONUÇ: Akciğer kanseri tanısı konulan hastaların takiplerinde yeni gelişen lezyonların sadece metastaz olmayacağı ve bu açıdan hızlıca patolojik olarak tetkik edilerek eğer senkron tümör varlığı varsa tümörün patolojik tipi de göz önüne alınarak erken ve agresif cerrahi uygulanmasının hastanın sağ kalım oranına ciddi etki etmekte olduğu unutulmamalıdır.

Anahtar Kelimeler: senkron tümör

PS-241 Nadir Görülen Bilateral Senkron Primer Akciğer Kanseri: Nöroendokrin Tümör Ve Adenokarsinom Olgusu

Elif Ava[1], Selvi Aşkar[1]

[1]Van Yüzüncü Yıl Üniversitesi Dursun Odabaş Tıp Merkezi

Giriş-Amaç: Akciğerde birden fazla odakta gelişen kanserler multipl primer akciğer kanseri olarak adlandırılırlar. İkinci tümör ilk tümör tanısından sonraki 6 ay içerisinde saptanırsa Senkron tümör olarak adlandırılır. Senkron primer akciğer tümörleri tüm akciğer kanseri hastalarında oldukça nadir olup %0,2-%3 oranında görülmektedir. Bu olgumuzda sağ akciğerde nöroendokrin tümör, sol akciğerde invaziv adenokarsinom tanılı senkron primer akciğer malignitesi saptanan vakamızın olgu sunumu amaçlanmaktadır.

Olgu: 65 yaşında kadın hasta 6 aydır olan öksürük balgam nefes darlığı şikayetiyle polikinliğimize başvurdu. Son 1 aydır halsizlik kilo kaybı ateş gece terlemeleri şikayeti mevcuttu. Öz geçmişinde 15 paket/yıl sigara öyküsü olduğu öğrenildi. Laboratuvar incelemesinde; hemogram, biyokimyasal analizler ve idrar incelemesi normal sınırlarda bulundu. Hastanın akciğer grafisinde sol akciğer üst zonda mediastene yakın yerleşimli opasite artışı izlenmekteydi(Resim 1A). Grafideki patolojik bulgular üzerine hastaya Kontrastlı Toraks Bilgisayarlı Tomografi(BT) görüntülemesi yapıldı. Yapılan görüntülemede sağ akciğer üst lob posteriorda düzgün sınırlı 12 mm ebatlı nodül izlendi(Resim1B). Sol akciğer üst lob apikoposteriorda fissür tabanlı yaklaşık 28x11 mm ebatlı spiküle konturlu semisolid nodüler lezyon izlendi(Resim 1C). BT'deki patolojik bulgular üzerine Pozitron Emisyon Tomografisi çekilen hastada Sol akciğerdeki lezyonun SUVmaks değeri 3.4 idi. Sağ akciğerdeki lezyonun SUVmaks değeri 1.6 idi. Sol akciğerdeki nodüler lezyonlardan Transtorasik tru-cut biyopsi(TTB) yapıldı. Sol akciğerdeki lezyondan yapılan biyopsi incelemesinde invaziv adenokarsinom tanısı konuldu. Hasta evreleme ve tedavi planının belirlenmesi amacıyla sağ akciğerdeki mevcut lezyonun metastaz mı yoksa senkron ikinci bir primer akciğer malignitesi mi ayırıcı tanısı açısından hastaya TTB planlandı. Sağ akciğerdeki lezyondan yapılan biyopsi incelemesinde tipik karsinoid tümör/nöroendokrin tümör histopatolojik tanısı konuldu. Hastada senkron tümör tespiti üzerine tedavi seçenekleri açısından göğüs cerrahisi ve onkoloji branşlarına danışıldı. Hastadaki sol akciğer adenokarsinomu mediastinal tutulum olmaması, metastaz olmaması perifere yakın yerleşimli olması sebebi ile sol üst lobektomi yapılarak cerrahi olarak çıkarıldı. Sağ akciğerdeki lezyonun 4 ay sonrasında cerrahi olarak çıkarılması planlanarak hasta takibe alındı.

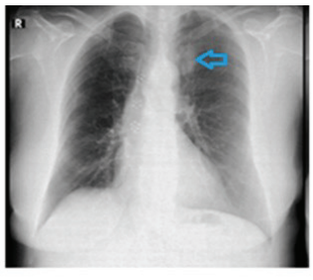

Resim 1A

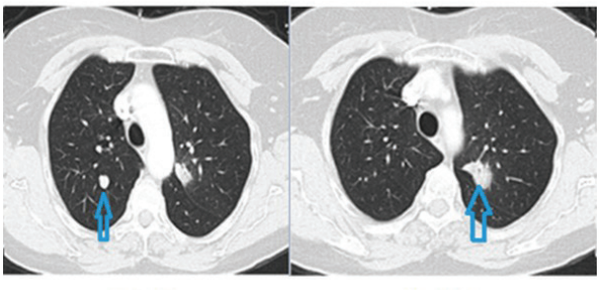

Resim 1B Resim 1C

Resim 1.

Tartışma-Sonuç: Akciğerde multipl nodüller veya kitlesel radyolojik görünümler ön planda metastaz düşündürmektedir. Her ne kadar metastaz varlığı daha sık sebebi oluştursa da hastadaki lezyonların farklı histopatolojik tanılara sahip olabileceği akılda tutulmalıdır. Bu ayrım; evreleme, tedavi stratejisi ve prognoz açısından kritik öneme sahiptir. Bu olgu, klinisyenlerin bilateral akciğer lezyonlarına yaklaşımında multidisipliner ve dikkatli değerlendirme gerekliliğini vurgulamaktadır.

Anahtar Kelimeler: Senkron Tümör, Primer Malignite, Cerrahi Tedavi

Poster Bildiri Oturumu 13: Pulmoner Vasküler Hastalıklar

PS-243 Solunumsal Semptomlarla Başvuran Genç Erişkinde Atrial Septal Defekte Bağlı Prekapiller Pulmoner Hipertansiyon

Mehmet Oruç[1], İpek Çalık[1], Ayşe Bahadır[1], Mehmet Akif Özgül[1], Sibel Yurt[1]

[1]Başakşehir Çam Ve Sakura Şehir Hastanesi Göğüs Hastalıkları Anabilim Dalı

Giriş-Amaç: Atrial septal defekt (ASD), erişkin yaşta tanı alabilen konjenital kalp hastalıkları arasında yer almakla birlikte, pulmoner hipertansiyon (PH) geliştiğinde klinik açıdan nadir ve tanısal olarak zorlayıcı bir tabloya neden olabilir. ASD'ye sekonder pulmoner hipertansiyon çoğunlukla postkapiller veya kombine özellik gösterirken, ileri pulmoner vasküler yeniden yapılanma sonucu gelişen izole prekapiller pulmoner hipertansiyon daha seyrek görülür ve tanı sıklıkla gecikir.Genç erişkinlerde efor dispnesi, öksürük ve balgam gibi solunumsal semptomların ön planda olduğu durumlarda, ayırıcı tanıda çoğunlukla primer havayolu hastalıkları düşünülmekte; kardiyak kökenli patolojiler gözden kaçabilmektedir. Bu olgu, solunumsal semptomlarla başvuran genç bir erişkinde ASD'ye sekonder gelişen prekapiller pulmoner hipertansiyonun tanısal bir tuzak oluşturabileceğini ve açıklanamayan dispne varlığında kardiyak nedenlerin sistematik olarak değerlendirilmesi gerektiğini vurgulamayı amaçlamaktadır.

Olgu: Yirmi sekiz yaşında kadın hasta, birkaç yıldır eforla artan nefes darlığı, öksürük ve açık sarı balgam yakınmaları ile başvurdu. Özgeçmişinde liken planus tanısı ve 2 paket/yıl sigara kullanımı mevcuttu. Fizik muayenede bazallerde kaba solunum sesleri dışında patolojik bulgu saptanmadı. Dış merkezde çekilen posteroanterior akciğer grafisinde sağ alt lobda infiltrasyon izlenmesi üzerine pnömoni ön tanısıyla antibiyotik tedavisi başlandı.Eşlik eden üst hava yolu semptomları nedeniyle nazal kortikosteroid tedavi ile birlikte inhale kortikosteroid ve uzun etkili beta-2 agonist kombinasyonu reçete edildi. Semptomlarda kısmi düzelme olmakla birlikte kontrol grafisinde sağ hiler dolgunluk şüphesi saptanması üzerine toraks bilgisayarlı tomografi (BT) planlandı. Toraks BT'de kitle veya lenfadenopati izlenmezken belirgin pulmoner arter dilatasyonu dikkati çekti. Bunun üzerine yapılan transtorasik ekokardiyografide sağ kalp boşluklarında genişleme ve sistolik pulmoner arter basıncı 56 mmHg olarak ölçüldü.Transözofageal ekokardiyografide ostium secundum tip ASD saptandı. Sağ kalp kateterizasyonunda ciddi soldan sağa şant, prekapiller pulmoner hipertansiyon ve pulmoner vasküler direnç 8 Wood Ünitesi × m^2 olarak ölçüldü. Vazoreaktivite testi negatifti. Yüksek pulmoner vasküler direnç nedeniyle perkütan kapama uygun görülmeyerek hasta cerrahi tedaviye yönlendirildi. ASD fenestrasyon bırakılarak cerrahi olarak kapatıldı.

Toraks Bilgisayarlı Tomografi

Posterior Anterior Akciğer Grafisi

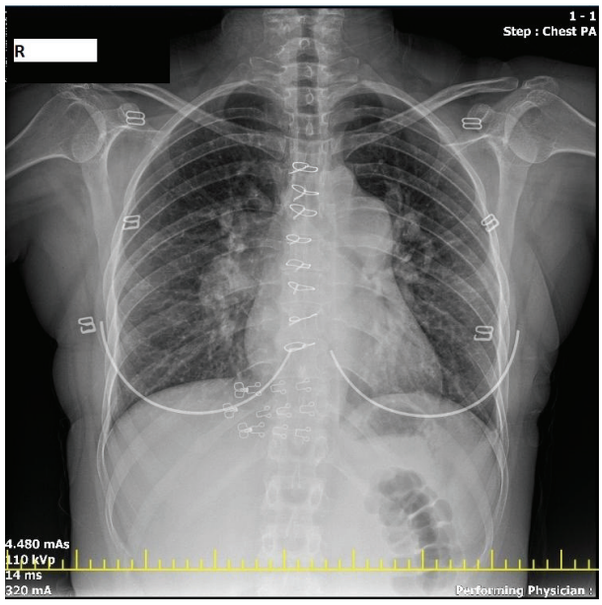

Tartışma-Sonuç: Bu olgu, genç erişkinlerde kronik solunumsal semptomların nadiren ASD'ye sekonder gelişmiş prekapiller pulmoner hipertansiyonun ilk bulguları olabileceğini göstermektedir. Başlangıçta semptomların primer havayolu hastalıkları ile ilişkilendirilmesi tanıda gecikmeye yol açmıştır. Açıklanamayan dispne varlığında, özellikle genç hastalarda, pulmoner hipertansiyon ve altta yatan kardiyak şantların erken dönemde araştırılması tanısal sürecin kritik bir parçasıdır. Bu yaklaşım, pulmoner vasküler hasarın ilerlemesini önlemek açısından büyük önem taşımaktadır.

Anahtar Kelimeler: Atrial Septal Defekt, Pulmoner Hipertansiyon, Efor Dispnesi, İntrakardiyak Şant, Solunumsal Semptomlar

PS-244 Uçak Yolculuğu Sonrası Gelişen Pulmoner Emboli ve Eşlik Eden Pnömotoraks: Nadir Bir Olgu

Fatih Alaşan[1], Murat Yalçınsoy[1], Özlem Şengören Dikiş[1], Ceren Değirmenci[2]

[1]Muğla Sıtkı Koçman Üniversitesi Göğüs Hastalıkları ABD.
[2]Muğla Eğitim Araştırma Hastanesi Göğüs Hastalıkları Kliniği

Giriş-Amaç: Uzun süreli immobilitenin, özellikle uzun mesafeli yolculuklar sırasında pulmoner emboli (PE) riskini artırdığı bilinmektedir. Uçak yolculukları sırasında maruz kalınan atmosfer basıncı değişiklikleri ise hava hapsine yatkınlığı bulunan bireylerde pnömotoraks gelişme riskini artırabilmektedir. Bununla birlikte, tamamen sağlıklı bireylerde, uçak yolculuğu sonrasında pulmoner emboli ve pnömotoraksın eş zamanlı gelişimi son derece nadirdir. Bu poster, bu nadir birlikteliği vurgulamayı amaçlamaktadır.

Olgu: Elli bir yaşında, vücut kitle indeksi: 26 olan, bilinen herhangi bir kronik hastalığı ve sigara kullanım öyküsü bulunmayan erkek hasta, yaklaşık 4 saat süren Londra–Bodrum uçuşu sonrasında ani başlayan nefes darlığı ve baskı yapıcı, sırta yayılan göğüs ağrısı şikâyeti ile acil servise başvurdu. Uçuş öncesinde üç gündür hafif grip benzeri semptomları olduğu, ancak uçak inişini takiben şikâyetlerinin belirgin şekilde arttığı öğrenildi. Acil serviste yapılan ilk değerlendirmede genel durumu orta, oryante-koopere, nabız 100/dk, arteriyel kan basıncı 130/80 mmHg ve oksijen satürasyonu %90 (oda havasında) olarak saptandı. Fizik muayenede sol hemitoraksta solunum seslerinin azaldığı izlendi. Akciğer grafisinde pnömotoraks saptandı (Şekil 1). Göğüs ağrısının karakteri ve troponin-T: 351 pg/mL (0–14), CK-MB: 8,36 ng/mL (0-4,94) saptanması nedeniyle akut koroner sendrom ayırıcı tanısı yapıldı. Elektrokardiyografide özgül iskemik değişiklik izlenmemesi üzerine yapılan anjiyografik toraks tomografisinde, pnömotoraksa ek olarak pulmoner emboli saptandı (Şekil 2). Hastaya pnömotoraks nedeniyle kapalı su altı drenajı uygulandı ve düşük molekül ağırlıklı heparin tedavisi başlandı. Alt ekstremite venöz Doppler incelemesinde derin ven trombozu saptandı. Klinik stabilizasyon sonrası INR hedefi 2–3 olacak şekilde varfarin tedavisi (3–6 ay süre) ve yakın takip önerileriyle taburcu edildi.

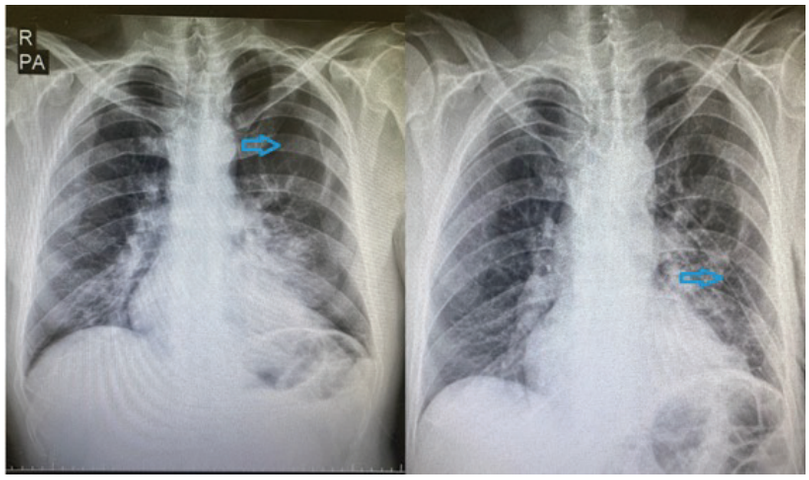

Şekil-1. Posterior–anterior akciğer grafisinde sol hemitoraksta visseral plevra hattının belirginleştiği(ok), sualtı drenaj ile re-ekspanse olduğu.

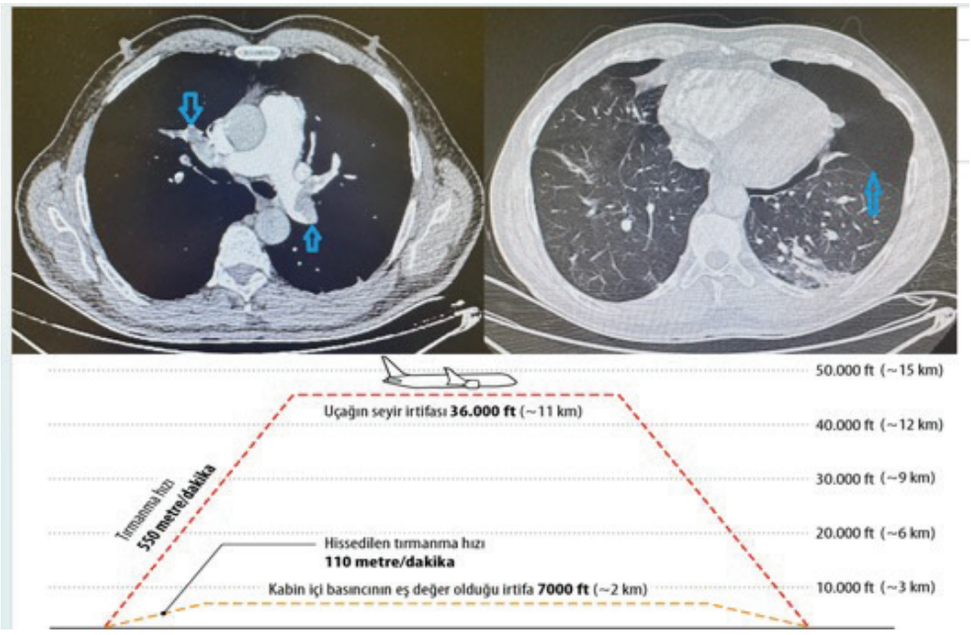

Şekil 2. Pulmoner arter dallarında dolum defekti ile uyumlu pulmoner emboli bulguları (ok), eş zamanlı olarak sol hemitoraksta pnömotoraks alanı, 760 mmHg (0 feet) Uçak kabini: ≈ 565 mmHg (8000 feet) Plevral boşlukta hava hacminin ~%30 artışı (Boyle yasası).

Tartışma-Sonuç: Literatürde pnömotoraks, pulmoner embolinin nadir bir komplikasyonu olarak bildirilmiş olup genellikle pulmoner infarkt ve subplevral parankimal hasar ile ilişkilendirilmektedir. Bunun yanı sıra, uçak yolculukları sırasında kabin basıncının deniz seviyesine göre azalmasının, Boyle–Mariotte yasası gereği plevral boşluktaki hava hacminde basınç değişimi oranında artışa yol açarak pnömotoraks gelişimine yatkınlığı artırabileceği bildirilmektedir. Sunulan olgu, uçak yolculuğu sırasında maruz kalınan basınç değişikliğinin, pulmoner emboliye bağlı nadir görülen pnömotoraks komplikasyonu için kolaylaştırıcı bir faktör olabileceğini düşündürmektedir.Sonuç olarak,uçak yolculuğu sonrası göğüs ağrısı ve nefes darlığı ile başvuran hastalarda akut koroner sendrom dışı nedenler mutlaka değerlendirilmelidir. Pulmoner emboli ve pnömotoraks birlikteliği,nadir olmakla birlikte düşük risk profiline sahip hastalarda dahi dikkatli ve kapsamlı bir tanısal yaklaşım gerektiren klinik açıdan kritik bir durumdur.

Anahtar Kelimeler: Düşük riskli hasta, Kabin basıncı, Pnömotoraks, Pulmoner emboli, Uçak yolculuğu

PS-245 Ortner Sendromu: Pulmoner Arteriyovenöz Malformasyona Bağlı Gelişen Nadir Bir Olgu

Sümeyra Altan Çotur[1], Gülgün Çerçi[3], Yeliz Aktürk[2], Ersin Günay[1]

[1]Ankara Etlik Şehir Hastanesi Göğüs Hastalıkları Kliniği
[2]Ankara Etlik Şehir Hastanesi Radyoloji Kliniği
[3]Çankırı Devlet Hastanesi

Giriş-Amaç: Ortner sendromu, rekürren laringeal sinirin kardiyovasküler yapılarca basıya uğraması sonucu gelişen ses kısıklığı ve vokal kord paralizisiyle karakterize nadir bir durumdur. Klasik olarak mitral darlığı ve sol atriyal genişleme ile ilişkili olmakla birlikte Pulmoner AVM'nin bu sendroma yol açması ise oldukça nadirdir.Bu olguda ağır hipoksemi ve ses kısıklığı ile başvuran bir hastada pulmoner AVM'ye bağlı gelişen rekürren laringeal sinir basısını göstererek vasküler anomalilerin atipik klinik bulgularla da prezente olabileceğine dikkat çekmeyi amaçladık.

Olgu: Elli yaşında erkek hasta, giderek artan nefes darlığı nedeniyle göğüs hastalıkları polikliniğine başvurdu. Hastanın bilinen ek hastalığı, düzenli ilaç kullanımı veya geçirilmiş operasyon öyküsü bulunmuyordu. Son birkaç aydır tekrarlayan burun kanamaları, kronik öksürük ve eforla artan nefes darlığı şikâyetlerine ek olarak son haftalarda ilerleyici ses kısıklığı tariflemekteydi. Başvuru sırasında oda havasında SpO_2 %65, 6 L/dk oksijen desteği altındaise %85 olarak ölçüldü. Oskültasyonda solunum sesleri doğal olup patolojik ek ses saptanmadı.Hastanın ağır hipoksemisi değerlendirilirken alveolo-arteriyel oksijen gradyanı $P(A–a)O_2$ = 98mmHg olarak hesaplandı. Bu belirgin artış, intrakardiyak veya intrapulmoner şant olasılığını düşündürdü. Bu nedenle pulmoner vasküler yapıları değerlendirmek amacıyla kontrastlı toraks BT anjiyografi planlandı. Görüntülemede sol akciğerde belirgin genişlemiş pulmoner arter çapı ve buna eşlik eden arteriyovenöz malformasyon (AVM) saptandı.Eş zamanlı üst havayolu patolojilerini dışlamak üzere hasta Kulak Burun Boğaz bölümüne yönlendirildi; yapılan ilk larinks muayenesi normal bulundu. Ancak hastanın ses kısıklığının giderek belirginleşmesi üzerine ileri değerlendirme amaçlandı.Fleksibl bronkoskopide bronş mukozası doğal olup endobronşiyal lezyon izlenmedi. Ancak sağ vokal kordda paralizi, sol vokal kordda ise granülasyon dokusu ile uyumlu kabarıklık dikkat çekti. Boyun ve larinks düzeyinde sinir basısına yol açabilecek bir kitle veya anatomik anormallik saptanmaması üzerine, rekürren laringeal sinirin torasik seyri değerlendirildi.Sol pulmoner arterde AVM'ye bağlı belirgin genişlemenin, rekürren laringeal sinir üzerinde mekanik kompresyon oluşturarak vokal kord paralizisine yol açtığı düşünüldü. Bu bulgular doğrultusunda hasta Ortner sendromu (kardiyovokal sendrom) olarak değerlendirildi.

Pulmoner AVM

sol akciğerde pulmoner avm

Pulmoner AVM

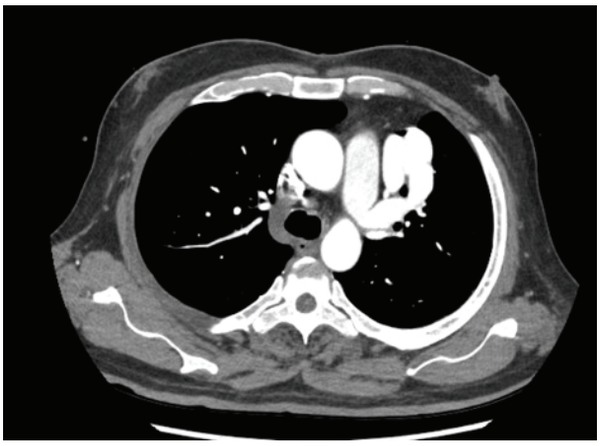

sol ackiğerde Pulmoner AVM kontrast tutulumu

Tartışma-Sonuç: Pulmoner AVM'ye bağlı rekürren laringeal sinir basısı son derece nadir olup Ortner sendromunun alışılmadık bir nedenidir. Bu olguda ağır hipoksemi ve ses kısıklığının birlikte görülmesi, intrapulmoner şant ve torasik vasküler genişlemelerin değerlendirilmesi gerektiğini göstermektedir. Ayrıca pulmoner AVM'nin vokal kord paralizisiyle prezente olabileceği vurgulanmaktadır.

Anahtar Kelimeler: Pulmoner arteriyovenöz malformasyon, Vokal kord paralizisi, Ortner sendromu

PS-246 Tekrarlayan Epistaksis ve Nüks Avm İle Seyreden Osler Rendu Weber Olgusu

Muhammed Enes ÜNLÜ[1], Emine ÖZSARI[1], Emine AFŞİN[1], Suat KONUK[1]

[1]Bolu İzzet Baysal Üniversitesi Eğitim ve Araştırma Hastanesi

Giriş-Amaç: Osler–Weber–Rendu sendromu, diğer adıyla Herediter Hemorajik Telenjiektazi, otozomal dominant kalıtım paterni gösteren; mukokutanöz telenjiektaziler ile birlikte çeşitli visseral organlarda arteriovenöz malformasyonların gelişimiyle karakterize, nadir bir sistemik vasküler hastalıktır. Mukokutanöz lezyonlar en sık dudaklar, oral kavite, nazal mukoza, yüz, palmoplantar bölgeler ve tırnak yataklarında izlenirken, visseral tutulumlar arasında pulmoner arteriovenöz malformasyonlar en sık görülen ve klinik açıdan en önemli tutulum alanını oluşturmaktadır. Bu çalışmada, klinik farkındalığın artırılması ve uzun dönem takip gerekliliğinin vurgulanması amacıyla tekrarlayan epistaksis öyküsü ve nüks pulmoner arteriovenöz malformasyon saptanan 60 yaşındaki erkek hasta sunulmuştur.

Olgu: 60 yaş erkek hasta. Hipertansiyon ve diyabet tanıları mevcut olup bilinen kronik akciğer hastalığı yok. Anamnezinde kronik öksürük ve balgam şikayetleri olduğunu balgamının arada bulaş tarzında kanlı geldiğini söylemekteydi. Nefes darlığı ve göğüs ağrısı yoktu. Anamnez detaylandırıldığında kendisinde ve aile üyesinde tekrarlayan burun kanamaları olduğunu söyledi. Solunum muayenesinde patolojik ses işitilmemiş olup her iki akciğer solunuma eşit katılmaktaydı. İnspeksiyonda oral mukozada burun kenarı ve üzerinde perioral bölgede malar bölgede telenjiektaziler izlenmekteydi. Tomografisinde sol akciğer üst lob medial lingular segmentte, segmental arter ile venin anastomoz yaptığı, bu hatta kare şekilli metalik klips izlenmiş olduğu ve komşuluğunda 13x21 mm boyutlarında 155 HU dansitede düzgün sınırlı AVM ile uyumlu yumuşak doku lezyonu görüldü. Ayrıca aynı alanın inferior komşuluğunda embolizan coil materyaline ait dansiteler izlenmiştir. Ayrıca sol üst lob süperior linguler segmentte de milimetrik AV şant izlenmiştir. Sağ akciğer alt lob süperior segmentte, segment arter ve veni devamlılığı olduğu düşünülen embolize pulmoner arteriovenöz fistül kompleksi izlendiği görülmüştür. Hasta mevcut cilt ve pulmoner avm bulgularıyla Osler Rendu Weber olarak değerlendirildi. Hasta daha sonra diğer visseral organ tutulumları ve tedavi açısından ilgili branşlara yönlendirilmek istendi ancak hasta kabul etmedi.

Kontrastlı toraks BT'de pulmoner arteriyovenöz malformasyon bulguları.

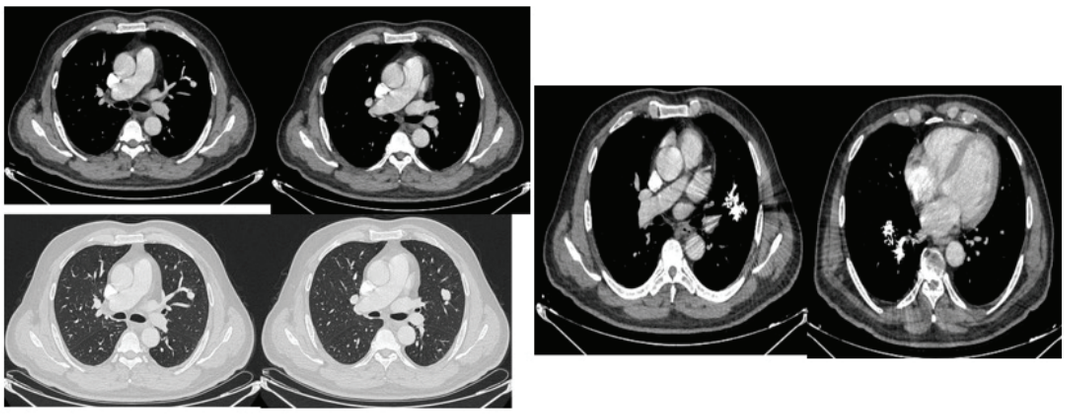

Mukokutanöz telenjiektaziler (dudak, nazal bölge ve dil).

Tartışma-Sonuç: Osler–Weber–Rendu sendromu, visseral arteriovenöz malformasyonlar ve mukokutanöz telenjiektaziler ile seyreden nadir bir hastalıktır. Pulmoner arteriovenöz malformasyonlar en sık görülen visseral tutulum olup ciddi komplikasyonlara yol açabilmektedir.Sunulan olguda, tekrarlayan epistaksis öyküsü ve nüks pulmoner arteriovenöz malformasyon varlığı tanı açısından yol gösterici olmuştur. Bu olgu, epistaksis öyküsü olan hastalarda Osler–Weber–Rendu sendromunun akılda tutulması ve pulmoner arteriovenöz malformasyonlar açısından değerlendirme yapılmasının önemini vurgulamaktadır. Tedavi sonrası nüks riski nedeniyle hastaların uzun dönem izlem altında tutulması gerekmektedir.

Anahtar Kelimeler: pulmoner avm, epistaksis, telenjiektazi, osler-rendu-weber

PS-247 Peripartum Kardiyomiyopati ile Komplike Masif Pulmoner Embolide Ekosonik Endovasküler Trombolitik Tedavi: Olgu Sunumu

Fatma Daşdemirli[1], Büşra Durak[1], Hilal Boyacı[1], Yasemin Arı Yılmaz[1]

[1]Hitit Üniversitesi Göğüs Hastalıkları Anabilim Dalı, Çorum

Giriş-Amaç: Pulmoner emboli (PTE), pulmoner arter ve dallarının çoğunlukla trombüs ile tıkanması sonucu gelişen, yaşamı tehdit eden bir klinik tablodur. Gebelik ve postpartum dönem, hiperkoagülabilite, venöz staz ve damar duvarı hasarı nedeniyle venöz tromboembolizm açısından yüksek risklidir. Gebelerde venöz tromboz riski gebe olmayanlara göre yaklaşık beş kat artarken, sezaryen doğum sonrası bu risk vajinal doğuma kıyasla 7–10 kat daha yüksektir. Tedavi edilmemiş PTE olgularında mortalite oranı %18–30'a ulaşmakta olup, venöz tromboembolizm maternal ölümlerin yaklaşık %10'undan sorumludur. Bu olgu sunumunda, peripartum kardiyomiyopati ile komplike masif pulmoner emboli gelişen bir hastada ekosonik endovasküler trombolitik tedavinin klinik seyri sunulmaktadır.

Olgu: On sekiz yaşında, 32 haftalık gebe, ilk gebeliği olan ve bilinen kronik hastalığı bulunmayan hasta, doğum sancılarının başlaması üzerine acil servise taşikardi (sinüs taşikardisi 120/dk), hipertansiyon (190/110 mmHg) ve ciddi hipoksemi (SpO_2 ~%60) ile getirildi. Acil sezaryen uygulanarak postpartum dönemde entübe şekilde yoğun bakım ünitesine alındı. Akciğer grafisinde bilateral alt zonlarda dansite artışı ve sinüs küntlüğü saptanması üzerine tarafımıza danışıldı. Fizik muayenede bilateral bazallerde ral, pretibial 2+ gode bırakan ödem mevcuttu. Laboratuvar incelemelerinde CRP 81,4 mg/L, prokalsitonin 1,44 ng/mL, proBNP 17.476 pg/mL saptandı. Kardiyoloji tarafından yapılan ekokardiyografide ejeksiyon fraksiyonu %35, global hipokinezi ve sağ atriyum dilatasyonu izlendi ve peripartum kardiyomiyopati tanısı konuldu. HELLP sendromu hematolojik ve biyokimyasal parametrelerin normal olması nedeniyle ekarte edildi. Pulmoner BT anjiyografide sağ ana pulmoner arterde total oklüzyon saptandı. Masif pulmoner emboli tanısı ile trombolitik tedavinin göreceli kontrendike olması nedeniyle kateter aracılı ekosonik endovasküler trombolitik tedavi uygulandı. Tedavi sonrası hastanın hemodinamisi hızla düzeldi, ekstübe edildi ve servise devredildi. Kontrol ekokardiyografide EF %60'a yükseldi. Sağ kalp kateterizasyonunda pulmoner vasküler rezistans 5 WU olarak ölçüldü. Kontrol BT anjiyografide rezidüel trombüs izlendi. Hasta düşük molekül ağırlıklı heparin tedavisi ile taburcu edildi.

Görsel-1.

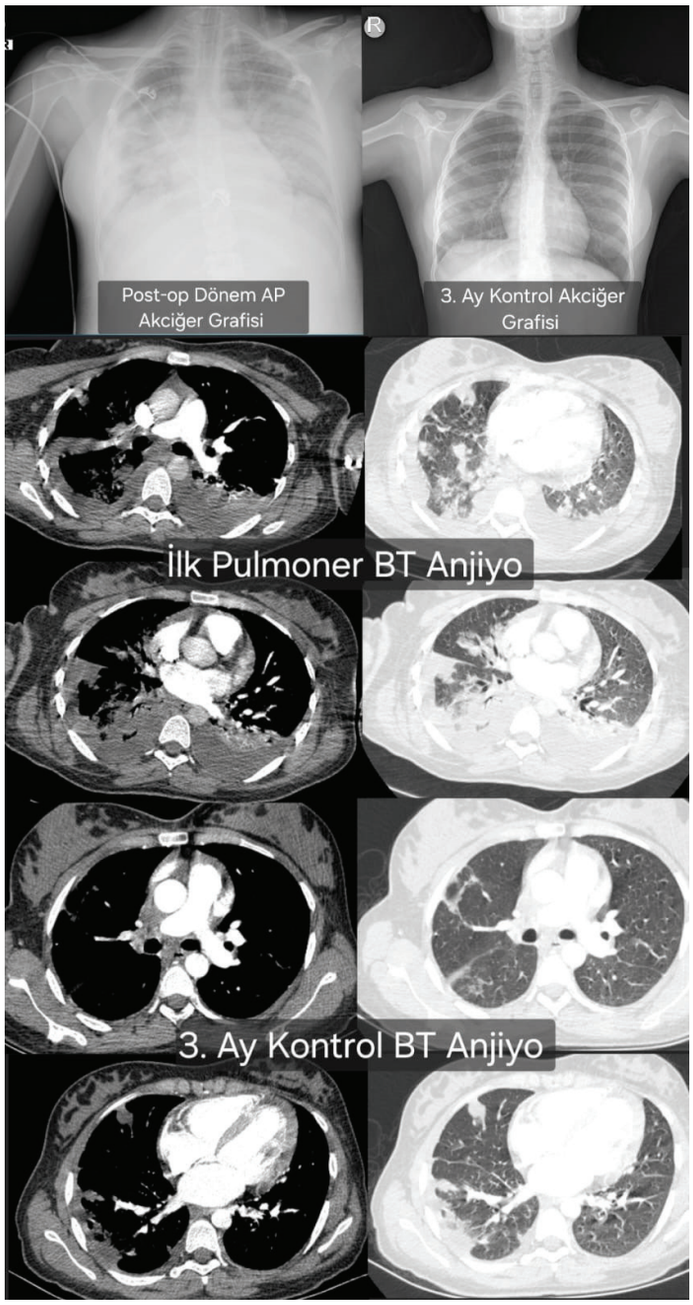

Tartışma-Sonuç: Trombolitik tedavinin kontrendike veya yüksek riskli olduğu peripartum dönemde, kateter aracılı düşük doz lokal trombolitik uygulamalar etkin ve güvenli bir tedavi seçeneği sunmaktadır. Bu olgu, masif pulmoner embolide ekosonik endovasküler tedavinin hızlı klinik iyileşme sağlayabileceğini göstermektedir.

Anahtar Kelimeler: EKOS, Pulmoner Emboli, Peripartum Kardiyomiyopati

PS-248 Elektrik Çarpması Sonrası Gelişen Pulmoner Emboli

Kübra ÇELEBİ AY[1], Ahmet YURTTAŞ[1], Deniz ÇELİK[1], Hüseyin LAKADAMYALI[1], Özkan YETKİN[1]

[1]Alanya Eğitim ve Araştırma Hastanesi

Giriş-Amaç: Elektrik çarpması, sıklıkla yanıklarla ilişkilendirilen ancak yüzeyel bulgularla sınırlı kalmayan, ciddi ve öngörülemez sistemik komplikasyonlara yol açabilen bir travma türüdür. Elektriksel yaralanmalarda ciltteki yanık alanı ile iç organ hasarının şiddeti arasında her zaman bir korelasyon bulunmamaktadır. Özellikle ıslak ve iletken ortamlarda oluşan elektrik çarpmalarında, kapalı devre etkisi nedeniyle akımın vücut içinden geçmesi sonucu derin ve yıkıcı organ hasarları gelişebilmektedir. Akciğer dokusu, torasik yapılar arasında yüksek elektrik direncine sahip olması nedeniyle bu tür yaralanmalardan önemli ölçüde etkilenebilmektedir. Elektrik çarpması sonrası geç dönemde pulmoner efüzyon, pnömonit ve tromboembolik komplikasyonlar gibi ciddi klinik tablolar ortaya çıkabilmektedir. Bu olguda, otelde kat görevlisi olarak çalışırken elektrik akımına kapılması sonrasında pulmoner emboli gelişen vakayı sunmayı amaçladık.

Olgu: Kırk beş yaşında sigara kullanan kadın otel çalışanı, temizlik yaparken ıslak zeminde elektrik akımına kapılması sonucu kardiyak arrest olarak acil servise getirildi. Olay yerinde başlanan kardiyopulmoner resüsitasyon ve devamında sağlık ekiplerinin resüsitasyona devam etmesi ile on beşinci dakikada ritim alınan hasta entübe şekilde yoğun bakımda takibe alındı. Hastanın acil servis inspeksiyon muayenesinde sol ayak bileğinin dorsalinden elektrik çıkış izi görüldü. Acil serviste çekilen bilgisayarlı tomografisinde bilateral üst loblarda belirgin akciğer kontüzyonu izlendi (Resim 1). Laboratuvar bulgularında ağır metabolik asidoz, yüksek laktat ve troponin düzeyleri dikkat çekti. Yoğun bakım takiplerinde hastaya seftriakson 2*1, metronizadol 3*500, prednizolon 40 mg başlandı. On beş günlük multidisipliner yoğun bakım takibi ile enfeksiyon parametreleri ve arter kan gazında asidozu gerileyen hasta ekstübe edildi. Taburculuk edildikten iki gün sonra nefes darlığı, bacakta şişlik ve yeni başlayan sırt ağrısı olması üzerine hasta acil servise başvurdu. Alt ekstremite doppler ultrasonunda bilateral tromboflebit izlendi. Bunun üzerine çekilen Pulmoner BT Anjiyografisinde; bilateral alt loblara giden dallarda multiple dolum defektleri izlendi (Resim 2). Pulmoner emboli tanısı ile hastaya yatış verildi, düşük molekül ağırlıklı heparin başlandı

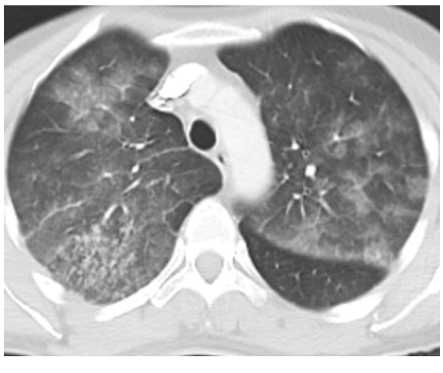

Resim 1

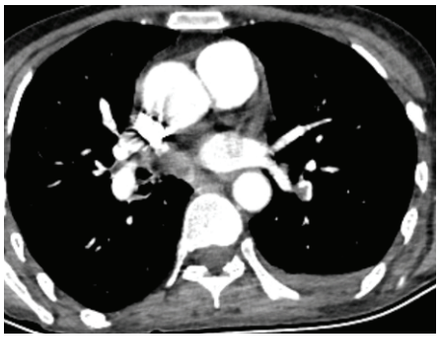

Resim 2

Tartışma-Sonuç: Bu olgu, elektrik çarpması sonrası, özellikle de ıslak zemin gibi iletken ortamlarda meydana gelen yüksek voltajlı yaralanmaların, akut fazda hayati tehdit eden kardiyak arrest ve ağır metabolik asidozdan sonra, geç dönemde derin ven trombozu ve pulmoner emboli gibi trombotik olayların ortaya çıkabileceği unutulmamalıdır. Bu nedenle, elektrik çarpmasına maruz kalan hastalarda,resüsitasyon sonrasında bile, uzun dönemde tromboembolik olaylar açısından yakın takip ve proflaktik antikoagülasyon düşünülmelidir.

Anahtar Kelimeler: pulmoner emboli, elektrik çarpması, akciğer kontüzyonu

PS-249 Aberran Sağ Subklavyen Arter : Kronik Öksürüğün Nadir Bir Nedeni

Yılmaz Kongül[1], Veysi Tekin[1], Hadice Selimoğlu Şen[1]

[1]Dicle Üniversitesi Tıp Fakültesi Göğüs Hastalıkları A.D, Diyarbakır, Türkiye

Giriş-Amaç: Aberran sağ subklavyen arter (ASSA) % 0,5-1 arasında karşılaşılan nadir bir anomalidir (1). Hastaların çoğu asemptomatiktir ve tanı rastlantısal olarak konulur. ASSA olgularında, aortik arkın dört dalı vardır ve sağ subklavyen arter vücuda doğru dönerken doğrudan aorttan çıkar. Trakea ve özofagusun arkasına gider ve ardından sağ omuz ve kola doğru döner. Aberran arterin çevre dokulara basısı neticesinde disfaji, regürjitasyon, öksürük ve stridor gibi yakınmalar ortaya çıkabilir. Yemek sonrası şişkinlik ve göğüs ağrısı bildirilmiştir. Disfaji bunlar arasında en sık karşılaşılanı ve en çok bilinenidir ve bu nedenle bu anomali uzun yıllardır "disfaji lusoria" olarak ta isimlendirilmektedir. Kronik öksürük nedeni ile tetkik edilirken saptanan ASSA olgusu nadir görülmesi nedeni ile sunuldu.

Olgu: 57 yaşında kadın hasta, 10 gün önce soğuğa maruz kaldıktan sonra öksürük şiddetinde artış, dispne ve hemoptizi şikayetleri ile polikliniğimize refere edilmişti. Anamnezinde, uzun yıllardır devam eden kronik öksürük, katı gıdalarda bazen yutma güçlüğü şikayetleri mevcuttu. Kronik öksürük nedeni daha önce tetkik edilmiş ancak neden bulunamamıştı. Fizik muayenede ve akciğer grafisinde anormal bir bulgu saptanmadı. Yakın geçmişte yapılmış solunum fonksiyon testi ve deri prick testi normaldi. Atopi öyküsü yoktu. D-Dimer düzeyi yüksek ölçülen hastaya Bilgisayarlı Tomografi Pulmoner Anjiografi (BTPA) tetkiği yapıldı. Emboli saptanmadı ancak hastada ASSA varyasyonu ve özefagus basısı mevcuttu (Resim 1). Kronik öksürük ve disfajinin nedeni olarak ASSA trakea basısı ve özefagus basısı düşünüldü.

Resim 1. Aorttan çıkan sağ subklavyan arter.

Tartışma-Sonuç: Kronik öksürüğü bulunan erişkin hastalarda, yutma güçlüğü ve göğüs ağrısı gibi semptomlar da eşlik ediyorsa ASSA tanısı göz önüne alınmalıdır. Semptomların hafif olduğu ASSA'lı olgularda konservatif tedaviler seçilebilirken ağır olgularda cerrahi tedavi seçeneklerine düşünülebilir Hastamızda öncelikle konservatif tedavi seçeneklerinin denenmesine karar verildi.

Anahtar Kelimeler: aberran sağ subklavyen arter, kronik öksürük, yutma güçlüğü

PS-250 Nadir Bir Dispne Nedeni: Parsiyel Anormal Pulmoner Venöz Dönüş Anomalisi

Yılmaz Kongül[1], Veysi Tekin[1], Hadice Selimoğlu Şen[1]

[1]Dicle Üniversitesi Tıp Fakültesi, Göğüs Hastalıkları A.D, Diyarbakır

Giriş-Amaç: Parsiyel anormal pulmoner venöz dönüş (PAPVD), bir veya birden fazla pulmoner venin sol atriyum yerine sağ atriyum veya sistemik venöz dolaşıma drene olması ile karakterize nadir bir konjenital anomalidir. PAPVD sol-sağ şanta yol açarak sağ kalp boşluklarında volüm yüklenmesine neden olabilir. Bilgisayarlı tomografi pulmoner anjiografi (BTPA), pulmoner venöz dönüş anomalilerini net şekilde ortaya koyar. PAPVD erişkin yaşta çoğu zaman solunum sistemi hastalıklarını taklit eden nonspesifik semptomlarla karşımıza çıkar. PAPVD'de pulmoner venlerin sağ kalbe drene olması, pulmoner dolaşıma normalden fazla kan geçişi ile pulmoner kapiller basınç artışı, interstisyel pulmoner konjesyon ve hava yolu çevresinde ödem gelişmesine yol açar. Özellikle küçük hava yollarında oluşan bu değişiklikler, kronik öksürük, hava yollarında irritasyon ve artmış bronşiyal reaktivite oluşturabilir. PAPVD'li hastalar astım benzeri wheezing, öksürük ve ataklar ile başvurabilir; ancak klasik astım tedavisine yanıt genellikle yetersizdir. Pulmoner kan akımının ve drenajın anormal olması, mukosilier klirensin bozulmasına, sekresyon retansiyonuna neden olarak tekrarlayan enfeksiyonlarla sonuçlanabilir. Erişkin yaşta zor astım diye takip edilirken tanı konulan PAPVD olgusu, dispne nedenlerine dikkat çekme amacı ile sunuldu.

Olgu: 39 Yaşında kadın hasta dış merkezden tarafımıza zor astım ön tanısı ile refere edildi. Çocukluktan itibaren sık solunum yolu enfeksiyonu geçirme öyküsü ve 20 yılı aşkın süredir astım tanısı mevcuttu. İnhaler tedavilerini düzenli kullandığı halde tam rahatlama sağlanamıyor ve sık atak geçiriyordu. 10 gündür artan öksürük dispne, göğüs ağrısı şikayetleri olan hastada taşikardi ve takipne mevcuttu. Oskultasyonda bilateral ronküsleri mevcuttu. Akciğer grafisinde sağ hilus dolgun izlendi. BTPA çekimi yapıldı. Sağ üst ve alt lob pulmoner venlerin sağ atriuma direkt drene olup ektazik görünümde olduğu raporlandı (Resim 1). Ekokardiyografide normal ejeksiyon fraksiyonu, eser triküspit yetmezliği, hafif aort yetersizliği ve pulmoner arter sistolik basıncı normal olarak saptandı.

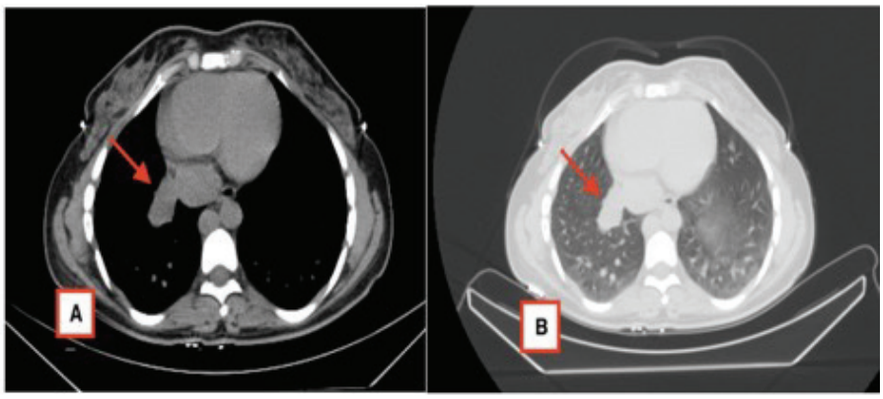

Resim 1. Toraks BT görüntüsü

Tartışma-Sonuç: Total pulmoner venöz dönüş anomalisinde ciddi kardiyak bulgular gözlenirken, parsiyel pulmoner venöz dönüş anomalisinde bulgular daha hafif gözlenir. Bu olguda hastanın çocukluk çağından itibaren süregelen öksürük ve astım benzeri semptomlarının, altta yatan parsiyel anormal pulmoner venöz dönüşe bağlı gelişen kronik pulmoner volüm yüklenmesi ve hava yolu irritasyonu ile ilişkili olduğu düşünülmüştür. Göğüs hastalıkları pratiğinde tedaviye dirençli astım, açıklanamayan dispne veya görüntüleme yöntemlerinde sağ hiler dolgunluk ve sağ kalp yüklenmesi gibi bulgular varlığında PAPVD ayırıcı tanıda akılda tutulmalıdır.

Anahtar Kelimeler: parsiyel anormal pulmoner venöz dönüş anomalisi, zor astım, pulmoner hipertansiyon

PS-252 Kaviter Akciğer Lezyonları Ve Akut Pankreatit'le Prezente Septik Emboli: Nadir Bir Olgu

Elif Ava[1], Hanifi Yıldız[1]

[1]Van Yüzüncü Yıl Üniversitesi Dursun Odabaş Tıp Merkezi

Giriş-Amaç: Septik emboli, enfekte trombolitik materyalin dolaşım yoluyla uzak organlara taşınması sonucu gelişen ve çoklu organ tutulumu ile seyredebilen ciddi bir klinik tablodur. Genellikle bakteriyel endokardit zemininde ortaya çıkmakta olup akciğerler en sık tutulan organlardır. Bu olgumuzda kaviter akciğer lezyonları ve akut pankreatit ile prezente olan, infektif endokardit saptanmayan ve sistemik tutulum gösteren nadir bir septik emboli olgusunun sunumu planlanmıştır.

Olgu: 27 Yaşında erkek hasta 1 haftadır başlayan öksürük hemoptizi karın ağrısı şikayetleriyle tarafımıza başvurdu. Özgeçmişinde kronik böbrek yetmezliği ve Renal transplantasyon öyküsü mevcuttu. İmmunsüpresif tedavi almaktaydı. Fizik muayenesinde ateş 39°C, nabız 110/dk, oksijen saturasyonu %80'di. Akciğer oskültasyonunda bilateral bazalde inspiratuar ralleri mevcuttu. Laboratuvar değerlerinde; sedimantasyon: 40 mm/h, CRP: 283 mg/L, üre: 221 mg/dl, kreatinin: 8,55 mg/ dl, lipaz:101 U/L , amilaz:197 U/L idi. Hastanın akciğer grafisinde nodüller tarzda dağınık yerleşimli opaisteler mevcuttu(Resim 1A). Grafideki patolojik bulgular üzerine çekilen Toraks Bilgisayarlı Tomografisin'de(BT): Bilateral akciğerlerde özellikle periferik yerleşim gösteren kaviter lezyonlara buzlu camların eşlik ettiği konsolide nodüler görünümler mevcuttu(Resim 1B). Toraks BT'sine sığan abdomen kesit alanlarında dalakta hipodens lezyonlar(dalakta septik emboli lehine bulgu) ve pankreasta diffüz ödemli görünüm izlendi(Resim 1C). Hastaya geniş spektrumlu antibiyoterapi ve destekleyici tedavi başlandı. Alınan kan, katater ve balgam kültüründe üreme olmadı. Ekokardiyografide infektif endokardit bulgusu saptanmadı. Hastaya ayırıcı tanı açısından fiberoptik bronkoskopi yapıldı. Endobronşial lezyon saptanmadı. Bronkoalveoler lavaj (BAL) yapıldı. BAL kültürlerinde üreme olmadı ve asidorezistan basil görülmedi. BAL sıvısı benign özellikteydi. Hastaya Transtorasik biyopsi(TTB) yapıldı. Biyopsisi benign özellikteydi. BT'deki septik emboli lehine bulgular ve ayırıcı tanı için yapılan testlerin sonuçları göz önüne alındığında septik emboli kliniğini kesinleştirmiş olup, akut pankreatit tablosu yönetimi ve başlanan geniş spektrumlu antibiyoterapi sonrası hastada klinik ve kontrol Toraks BT'sinde gerileme izlendi (Resim 1D).

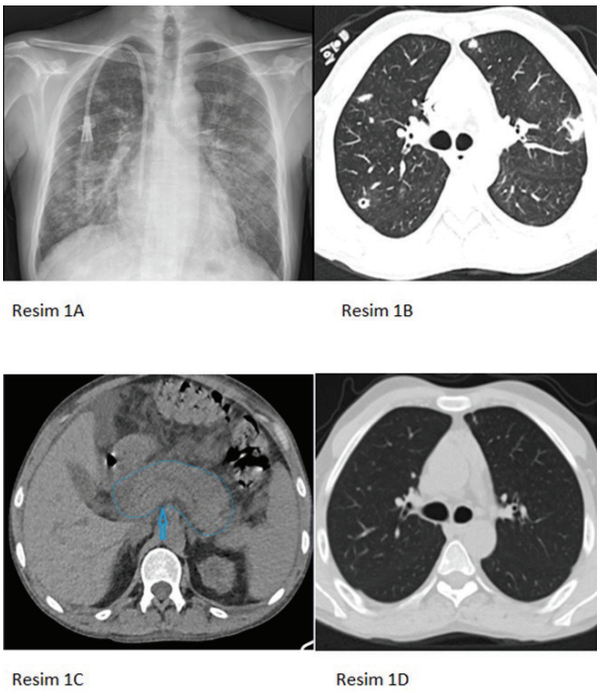

Resim 1.

Tartışma-Sonuç: Akciğer de kaviter görünüm sebeplerini sıklıkla akciğer tüberkülozu, mantar enfeksiyonları ve akciğer squamoz hücreli karsinomunun oluşturduğu radyolojik bir tablodur. Bu radyolojik hadise de ön planda bahsedilen sebeplerin araştırılması gerekmektedir. Sık görülen sebeplerin ekartasyonunda septik emboli gibi kaviter görünüme neden olabilecek durumların da araştırılması sağlanmalıdır çünkü septik emboli, özellikle immünsüpresif genç hastalarda daha ciddi ve mortalitesi yüksek bir tablodur. Erken tanı ve multidisipliner yaklaşım mortaliteyi azaltmada kritik rol oynamaktadır.

Anahtar Kelimeler: Akut Pankreatit, Kaviter Akciğer Lezyonları, Septik Emboli

PS-253 Genç Hastada Ani Gelişen Üst Ekstremite Konjesyonunun Nadir Bir Nedeni:Behçet Hastalığına Bağlı VKS Tutulumu

Ayşenur SAĞ[1], Kadir ÇELİK[1], Buğra KERGET[1]

[1]Atatürk Üniversitesi Araştırma Hastanesi Göğüs Hastalıkları Anabilim Dalı

Giriş-Amaç: Behçet hastalığı; tekrarlayan oral aftlar, genital ülserler ve çoklu organ tutulumları ile karakterize, kronik ve multisistemik bir vaskülittir. Hem arteriyel hem de venöz sistem tutulumu görülebilmekte olup vasküler komplikasyonlar hastalığın morbiditesini belirgin şekilde artırmaktadır. En sık alt ekstremite derin ven trombozu izlenirken, süperior vena kava (SVK) tutulumu oldukça nadirdir. SVK obstrüksiyonu yüz-boyun ödemi, üst ekstremite konjesyonu ve dispne gibi bulgularla ortaya çıkabilir. Bu olgu sunumunda, Behçet hastalığına bağlı nadir bir SVK tutulumu ele alınmıştır.

Olgu: Yirmi dört yaşında kadın hasta, yaklaşık bir buçuk aydır devam eden göğüs ağrısı, kuru öksürük, sırtüstü yatmakla artan nefes darlığı ve yüz-boyunda şişlik yakınmaları ile başvurdu. Ateş, gece terlemesi ve kilo kaybı mevcuttu. Öyküsünde sık tekrarlayan oral aftlar, son 1,5 aydır devam eden genital ülser ve kısa süreli göz kızarıklığı yer almaktaydı. Fizik muayenede yüz-boyun ödemi, juguler venöz dolgunluk ve mukokutanöz lezyonlar saptandı.Kontrastlı toraks BT anjiyografide SVK'da belirgin darlık ve kollateral venöz gelişim izlendi. Toraks MRG'de dıştan bası oluşturan kitle saptanmadı. Laboratuvar incelemelerinde CRP ve eritrosit sedimentasyon hızı yüksek, HLA-B51 pozitif bulundu. Enfeksiyöz, malign ve trombofilik nedenler dışlandı. ICBD 2014 kriterlerine göre hasta vasküler tutulumlu Behçet hastalığı tanısı aldı. Yüksek doz kortikosteroid ve antikoagülan tedavi başlandı; infliksimab planlandı. Klinik bulgular kısa sürede geriledi.

Mediastinal Kollateral Ven Gelişimi

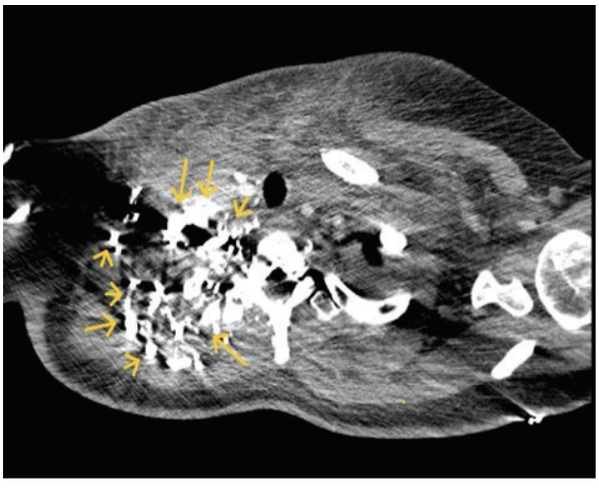

Tedavi Öncesi ve Sonrası Yüz-Boyun Konjesyonundaki Belirgin Gerileme

Tartışma-Sonuç: Bu olgu, Behçet hastalığında oldukça nadir görülen Süperior Vena Kava (SVK) tutulumunun tanısal güçlüğünü vurgulamaktadır. Genç hastada yüz-boyun konjesyonu ve nefes darlığı gibi bulgularla ortaya çıkan SVK obstrüksiyonunda malignite, enfeksiyon ve trombofili gibi yaygın nedenler kapsamlı görüntüleme ve laboratuvar incelemeleriyle dışlanmıştır. BT ve MRG, darlığın dış basıdan ziyade inflamatuvar damar tutulumuna bağlı olduğunu göstermiştir. Behçet'in vasküler tutulumu damar duvarı inflamasyonu ve tromboz eğilimiyle ilişkili olup nadir de olsa ciddi sonuçlara yol açabilir. Uygulanan immünsüpresif tedavi ve kortikosteroidler belirgin klinik ve radyolojik iyileşme sağlamıştır.Sonuç olarak, genç hastalarda ani gelişen yüz-boyun konjesyonu ve nefes darlığı durumunda SVK obstrüksiyonu düşünülmeli; maligniteler başta olmak üzere enfeksiyöz, trombotik ve inflamatuvar nedenler kapsamlı şekilde araştırılmalıdır. Bu olgu, Behçet hastalığında nadir görülen SVK tutulumu açısından dikkat çekici olup erken tanı ve uygun immünsüpresif tedavinin klinik iyileşmeyi belirgin şekilde hızlandırdığını göstermektedir.

Anahtar Kelimeler: Behçet, Süperior Vena Kava Sendromu, Konjesyon, İmmünsüpresif Tedavi

PS-254 Kronik Böbrek Yetmezliğine Sekonder Gelişen Nadir Bir Grup 5 Pulmoner Hipertansiyon Olgusu

Levent Çevik[1], Selvi Aşker[1]

[1]Van Yüzüncü Yıl Üniversitesi Tıp Fakültesi Dursun Odabaş Tıp Merkezi Göğüs Hastalıkları Anabilim Dalı

Giriş-Amaç: Pulmoner hipertansiyon(PHT) tipleri içerisinde üzerinde en az çalışılan ve bilgi sahibi olunan tip olmakla birlikte, tüm dünyadaki PHT hastalarının önemli bir bölümünü grup-5 PHT hastaları oluşturmaktadır. Bu grup PHT'a neden olan mekanizmanın net anlaşılmamış olmasıyla birlikte; hipoksik pulmoner vazokonstriksiyon, pulmoner vasküler yeniden şekillenme, tromboz, fibrotik hasar ve/veya pulmoner vasküler yatağa dışarıdan bası, vaskülit, yüksek debili kalp yetersizliği ve sol kalp yetersizliği gibi nedenlerin tek başına veya kombine halde PHT gelişimine katkıda bulunduğu kabul edilir. Kronik böbrek hastalığında(KBH) en sık görülen kombine pre, post-kapiller PHT fenotipidir. Bu çalışmada 69 yaşındaki bir kadında diğer PHT nedenlerinin dışlanmasıyla tanı konulan, KBH ve hemodiyalize sekonder gelişen nadir bir grup-5 PHT olgusu sunulmuştur

Olgu: 69 yaşında bayan hasta hastanemiz acil servisine bir haftadır olan öksürük, kanlı balgam çıkarma ve nefes darlığı nedeniyle başvurmuş olup tarafımıza hemoptizi nedeniyle danışıldı. Hastanın yapılan fizik muayenesinde sol hemitoraks üst tarafta kaba ral duyuldu, bakılan dakika solunum sayısı 20/dk, ateş: 37,9 C, çekilen bilgisayarlı tomografide (Resim-1,2) sol üst zonda lober pnömoniyle uyumlu konsolidasyon artışı, sol hemitoraksda plevral efüzyon ve pulmoner konusta belirginleşme tespit edilmesi üzerine lober pnömoni, hemoptizi ve olası PHT açısından etyolojik araştırma için servisimize interne edildi. Hastanın ilerleyen günlerde kliniğinde düzelme sonrası istenilen transtorasik elektrokardiyografi(TTE) de; EF: %60, sol ventrikül hipertrofisi, hafif triküspik yetmezlik, PABS:60+10mmhg, TAPSE:2,1 olarak tespit edildi. Hastanın öz geçmişinde; renal biyopsi sonucuyla wegener granülomatozis vaskülitine bağlı 3 yıldır KBH hastası olup nefroloji tarafından takipli olduğu ve haftada 3 gün hemodiyaliz alması dışında PHT yapacak bir etyolojik sebep bulunamadı. Eş zamanlı kardiyoloji bölümü tarafından yapılan sağ kalp kateterizasyonunda PHT tanısı kesinleşen hastanın belli bir gruba dahil edilememesi nedeniyle grup-5 PHT olarak kabul edildi. Tüm bu gelişmeler sonucunda hasta grup-5 PHT açısından takibe alındı, mevcut hemodiyaliz tedavisine devam etmesi önerildi.

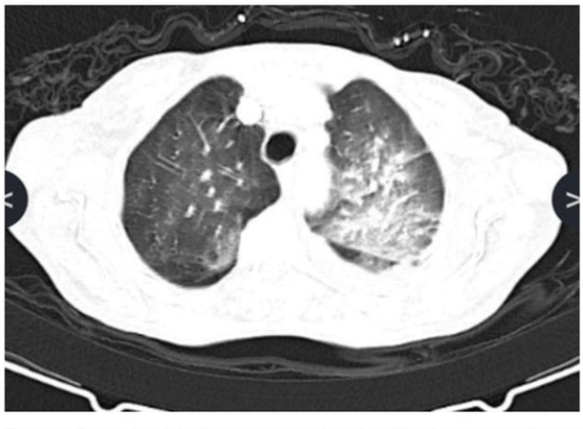

Resim-1: Sol üst lobda pnömoniyle uyumlu konsolidasyon artışı görüntüsü

Resim-2: Pulmoner trunkus çapında artış ve sol hemitoraksta plevral efüzyon görüntüsü

Tartışma-Sonuç: Tek başına dispnesi olan erken evre vaskülitik hastalığı bulunan/bulunmayan KBH adaylarına TTE ile yapılacak düzenli yıllık kardiyak taramalarla PHT gelişmeden tanı ve tedavisin başlanması hasta için hayati önem arz etmekte olup nadir görülen patolojik tanıya sahip olguların özellikle genç meslektaşlarımızın aklına daha sık gelmesi adına olgumuzu sunmayı amaçladık.

Anahtar Kelimeler: pulmoner hipertansiyon, kronik böbrek hastalığı, vaskülit

PS-255 Tekrarlayan Masif Hemoptizi ile Seyreden Olguda Nadir Bir Neden: TEVAR Sonrası Tip II Endoleak

Büşra Nur Güven[1], Canberk Canayakın[1], Aslıhan Yalçın[1], Sibel Yurt[1], Ayşe Bahadır[1], Mehmet Akif Özgül[1], Barış Demirkol[1]

[1]Başakşehir Çam ve Sakura Şehir Hastanesi Göğüs Hastalıkları ve Solunum Yoğun Bakım Kliniği

Giriş-Amaç: Hemoptizi, altta yatan etiyolojiye ve kanama miktarına bağlı olarak değişen klinik öneme sahip bir semptomdur. Masif hemoptizi, genellikle 24 saat içinde ≥300–600 mL kanama olması ve/veya kanamanın hava yolu açıklığını tehdit ederek asfiksi riski oluşturması olarak tanımlanmakta olup mortalite ile ilişkilidir. En sık nedenler enfeksiyonlar, bronşektazi ve maligniteler olmakla birlikte, vasküler kaynaklı nadir etiyolojiler tanısal süreçte gözden kaçabilmektedir. Torasik aort patolojileri nedeniyle torasik endovasküler aort onarımı (TEVAR) uygulanmış hastalarda geç dönemde ortaya çıkan hemoptizi vasküler komplikasyonlara işaret edebilir. Endoleak, endovasküler aort onarımı sonrasında stent greft çevresine kan sızıntısının devam etmesi ile karakterize bir komplikasyon olup ciddi klinik sonuçlara yol açabilmektedir. Bu posterin amacı, daha önce tekrarlayan hastane yatışları bulunan ve etiyolojisi saptanamayan masif hemoptizi olgusunda Tip II endoleak olasılığını vurgulamaktır.

Olgu: Altmış bir yaşında erkek hasta, pıhtısız, kırmızı renkte yaklaşık 600 mL/24 saat hemoptizi nedeniyle acil servise başvurdu. Hastanın son 1–1,5 yıldır aralıklı hemoptizi atakları olduğu, aynı şikâyetle daha önce iki kez hastaneye yatırıldığı ancak etiyolojinin saptanamadığı öğrenildi. Özgeçmişinde sigara kullanımı (50 paket/yıl), geçirilmiş tüberküloz, serebrovasküler olay, koroner arter hastalığı ve 2019 yılında TEVAR, 2021 ise yılında endoleak nedeniyle yeniden TEVAR öyküsü mevcuttu.Başvuru sırasında genel durumu orta–iyi, hemodinamik olarak stabildi.Yoğun bakım takiplerinde hemoglobin düşüşü olmadı .Balgam kültüründe Acinetobacter pittii az sayıda üredi ; düşük lökosit sayısı ve klinik bulgularla değerlendirildiğinde aktif pulmoner enfeksiyon düşünülmedi. Toraks BT'de torasik aort boyunca stent grefti izlendi; akciğer parankiminde bilateral konsolidasyon ve yer yer buzlu cam opasiteleri saptandı. Bronkoskopide kanama odağı,endobronşiyal lezyon veya fistül izlenmedi.

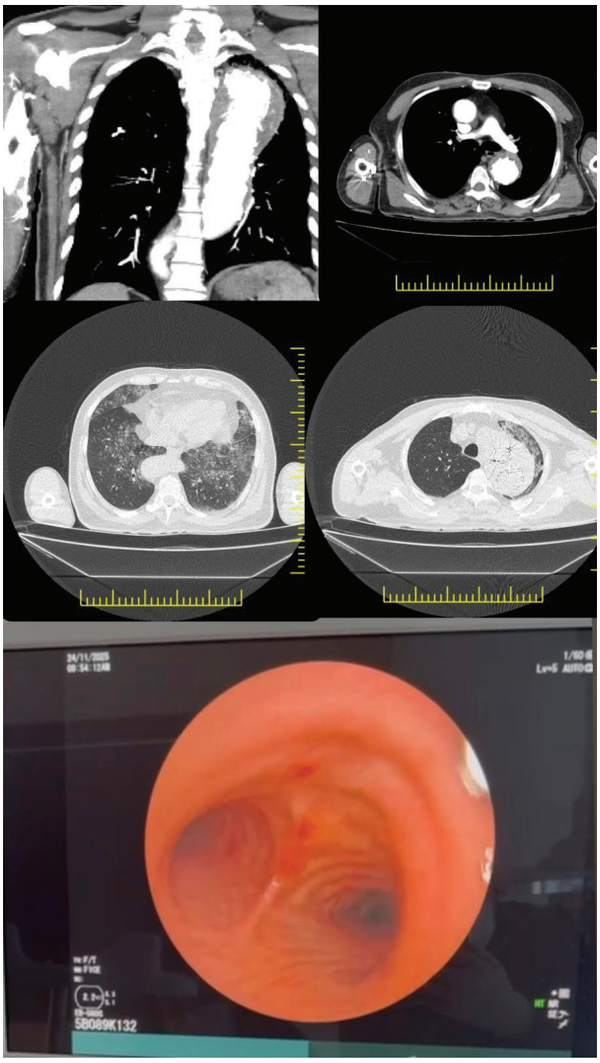

Şekil 1.

Tartışma-Sonuç: Tip II endoleak, stent greft yerleştirilmesini takiben bronşiyal, interkostal veya diğer kollateral arterler aracılığıyla greft lümenine retrograd kan dolmasıyla karakterizedir. Mevcut yatışta başlangıçta diğer nedenler ön planda düşünülmüş, bu nedenlerin dışlanmasını takiben ayırıcı tanı genişletilerek vasküler etiyolojiler tekrar gözden geçirilmiştir. Bu süreçte, tekrarlayan ve masif hemoptizi öyküsü bulunan hastada TEVAR sonrası bronşiyal arter kaynaklı Tip II endoleak olasılığı ön plana çıkmıştır. Kalp Damar Cerrahisi konseyinde hasta tip II endoleak olarak değerlendirilmiş, aktif kanama olmaması ve klinik stabilite nedeniyle girişimsel işlem planlanmamıştır. Bu olgu, TEVAR öyküsü bulunan hastalarda nedeni açıklanamayan hemoptizi varlığında vasküler komplikasyonların ayırıcı tanıda mutlaka değerlendirilmesi gerektiğini göstermektedir.

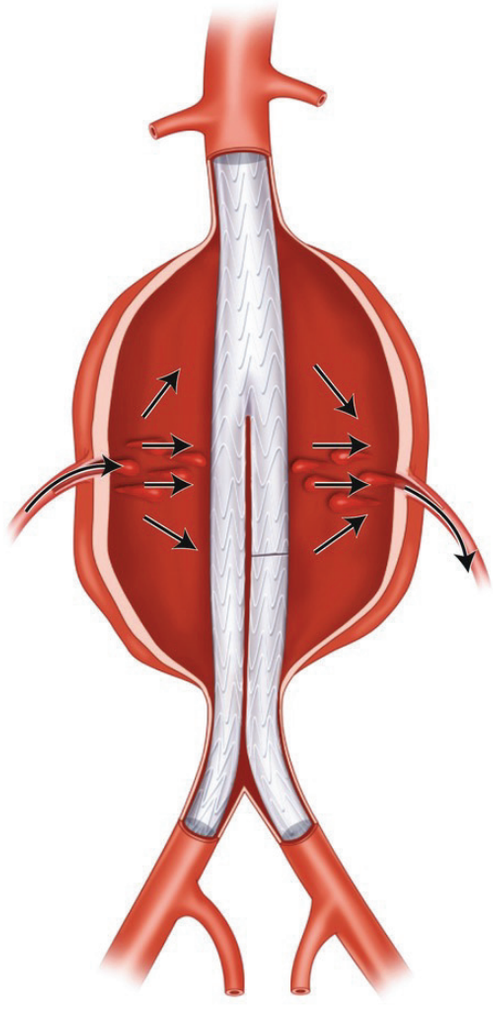

Type II endoleak

Şekil2

Anahtar Kelimeler: Tekrarlayan hemoptizi, TEVAR, Tip II endoleak, Masif hemoptizi, Alveolar hemoraji

PS-256 Diffüz Alveoler Hemoraji ile Seyreden ANCA İlişkili Vaskülit Poliangitis: Poliangitisli Granülomatozis (GPA) Olgusu

Şerife Arslansoy Anacık[1], Sibel Kara[2], Burak Okyar[3], Özlem Erçen Diken[2]

[1]Adana Şehir Eğitim ve Araştırma Hastanesi, Göğüs Hastalıkları Kliniği Adana, Türkiye
[2]SBÜ, Adana Tıp Fakültesi, Göğüs Hastalıkları AD Adana, Türkiye
[3]Adana Şehir Eğitim ve Araştırma Hastanesi, Romatoloji Kliniği Adana, Türkiye

Giriş-Amaç: ANCA ilişkili vaskülitler; mikroskobik poliangiyit, poliangiyitli granülomatozis (GPA) ve eozinofilik poliangiyitli granülomatozis (EGPA) alt tiplerini içeren, küçük damarları tutan, mortal seyirli, sistemik otoimmün hastalıklardır. GPA ' da akciğer ve böbrek tutulumu, hastalığın en ciddi klinik formlarını oluşturur ve alveoler hemoraji gelişimi prognozu kötüleştirir. Olgumuzda akut renal yetmezlik ve hemoptizi ile başvuran, takiplerinde bilateral diffüz alveoler hemoraji gelişen 72 yaşında erkek, ANCA ilişkili vaskülit olgusu sunulmaktadır.

Olgu: Yetmiş iki yaşında erkek hasta, yaklaşık bir aydır aralıklı tekrarlayan, açık kırmızı renkli hemoptizi ve dispne şikâyetleri ile başvurdu. Başvuru sırasında oda havasında SpO_2 %94 olup vital bulguları stabildi. Anamnezinde, dış merkezde hemoptizi ve pnömoni ön tanıları ile iki kez hastaneye yatırıldığı, antibiyotik tedavilerine rağmen şikâyetlerinde gerileme olmaması üzerine merkezimize başvurmasıyla yatış verildi. Çekilen kontrastsız toraks bilgisayarlı tomografide, sol akciğer lingular segment ve üst lobda belirsiz sınırlı nodüler dansiteler, eşlik eden yer yer buzlu cam alanları ve bilateral sıvama tarzında plevral efüzyon izlendi. (RESİM 1A-B-C)Laboratuvar incelemelerinde prokalsitonin 0,81 ng/mL, CRP 176 mg/L, kreatinin 4,86 mg/dL, üre 108 mg/dL, hemoglobin 8,1 g/dL ve WBC 15,3 $\times 10^3$/µL olarak saptandı. Servis izlemi sırasında hemoptizi miktarının ani artışı ve oksijen satürasyonunun hızla %70'lere düşmesi üzerine çekilen kontrol akciğer grafisinde bilateral yaygın, heterojen , düzensiz sınırlı dansite artışları izlendi (RESİM 1-D). Yeni gelişen konsolidasyon alanları ve klinik tablo nedeniyle diffüz alveoler hemoraji düşünüldü ve hasta yoğun bakım ünitesine alındı. Yoğun bakım takibi başlangıcında arter kan gazında PaO_2 46 mmHg ve SpO_2 %80 saptandı. Hipokseminin ilerlemesi üzerine yüksek akımlı oksijen tedavisi ve ardından hasta entübe edildi. Akut böbrek yetmezliği ve alveoler hemoraji birlikteliği nedeniyle yapılan romatolojik incelemelerde PR3-ANCA 163,9 U/mL ile yüksek titrede pozitif saptandı. 2022 ACR/EULAR sınıflama kriterlerine göre hastaya granülomatozisli poliangiyit tanısı konuldu.(TABLO 1) Hastaya üç gün intravenöz pulse metilprednizolon, ardından terapötik plazmaferez ve intravenöz immünoglobulin tedavisi uygulandı. Renal fonksiyonların kötüleşmesi üzerine hemodiyaliz uygulandı. Tüm tedavilere rağmen hasta yoğun bakımın 20. gününde gelişen kardiyak arrest sonrası kaybedildi.

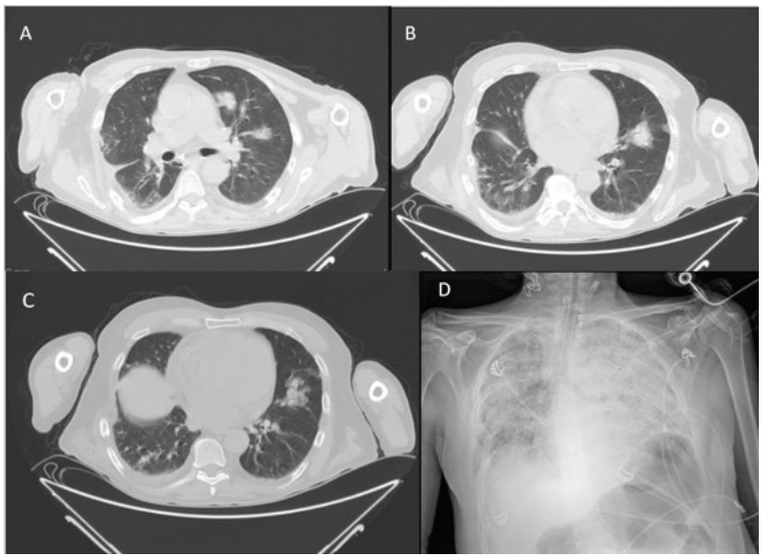

RESİM 1. A-B-C: Toraks BT:, sol akciğer lingular segment ve üst lobda belirsiz sınırlı nodüler dansiteler, eşlik eden yer yer buzlu cam alanları ve minimal bilateral sıvama tarzında plevral efüzyon D-PAAC grafi:Her iki akciğerde yaygın, heterojen , düzensiz sınırlı dansite artışı

TABLO 1:2022 ACR/EULAR Granülamatöz Polianjitis Sınıflama Kriterleri

Granülomatöz Polianjitis*				
2022 Klasifikasyon Kriterleri	**Klinik kriterler**	**Puan**	**Laboratuvar ve biyopsi Laboratuvar ve biyopsi**	**Puan**
5 ve üzeri puanlar anlamlıdır	Nazal tutulum (kanlı burun akıntısı, septal defect/ perforasyon, ülser, konjesyon)	+3	cANCA ve anti pr3 pozitifliği	+5
	Kıkırdak tutulumu (Kulak, burun kıkırdağının inflamasyonu, kaba ses stridor, endobronsiyal tutulum, eğer burun deformitesi)	+2	Görüntülemede pulmoner nodul, kitle ya da kavite varlığı	+2
	Sensorinöral ya da iletim tipi işitme kaybı	+1	Granülom, ektravasküler granülomatöz inflamasyon ya da biyopside "dev hücre" varlığı	+2
			Nazal, paranazal sinüslerde efüzyon, inflamasyon, konsolidasyon veya görüntülemede mastoidit varlığı	+1
			Biyopside pausi immüne glomerülonefrit varlığı	+1
			P ANCA ya da anti MPO pozitifliği	-1
			Kanda eozinofil sayısının > 1x109 olması	-4

Tartışma-Sonuç: Sonuç olarak, alveoler hemoraji ve böbrek tutulumu ile seyreden ANCA ilişkili vaskülit olgularında erken tanı, multidisipliner yaklaşım ve agresif tedaviye rağmen mortalitenin yüksek olabileceği akılda tutulmalıdır. Bu olgu, özellikle pulmoner ve renal bulguların birlikte olduğu hastalarda AAV'nin ayırıcı tanıda öncelikli olarak değerlendirilmesi gerektiğini vurgulamaktadır.

Anahtar Kelimeler: ANCA ilişkili vaskülit, alveoler hemoraji, PR3-ANCA, akut böbrek yetmezliği, yoğun bakım

PS-257 Pulmoner Endarterektomi ile Küratif Tedavi: Ciddi Hemodinamik Yükle Başvuran KTEPH Olgusu

Gözde MATYAR[1], Özlem ERÇEN DİKEN[2], Cihangir KAYMAZ[3]

[1]Adana Şehir Eğitim ve Araştırma Hastanesi, Göğüs Hastalıkları Kliniği
[2]SBÜ, Adana Tıp Fakültesi, Göğüs Hastalıkları Anabilim Dalı
[3]SBÜ / İstanbul Kartal Koşuyolu Yüksek İhtisas SUAM/ Kardiyoloji Anabilimdalı

Giriş-Amaç: Kronik tromboembolik pulmoner hipertansiyon (KTEPH), organize tromboembolik materyalin pulmoner arterlerde kalıcılığı ve eşlik edebilen küçük damar arteriyopatisi sonucu pulmoner vasküler direnç artışı ve ilerleyici sağ kalp yetmezliğiyle seyreden, DSÖ sınıflamasında grup IV pulmoner hipertansiyonudur. Tanı; en az 3 aylık terapötik antikoagülasyona rağmen V/Q sintigrafisinde uyumsuz perfüzyon kusurları ve BT pulmoner anjiyografi/anjiyografide kronik tromboembolik bulgularla ilişkili prekapiller PH'nin gösterilmesi ile konur. Pulmoner endarterektomi (PEA), uygun olgularda altın standart ve potansiyel olarak küratif tedavidir. PE sonrası persistan dispne varlığında erken tanı, cerrahi kür şansını artırır ve sağ kalp yetmezliği gelişimini geciktirebilir.

Olgu: 47 yaşında erkek hasta, bir yıl önce pulmoner emboli sonrası efor dispnesi (mMRC 3) nedeniyle değerlendirildi. İstirahatte belirgin siyanozu vardı ve oda havasında SpO_2 %80 ölçüldü. V/Q sintigrafisinde multipl perfüzyon defektleri izlendi. Terapötik antikoagülasyona rağmen semptomları devam etti. Ekokardiyografide TRVmax 5,5 m/sn, tahmini PABs 122+8 mmHg, TAPSE 16 mm ve sağ ventrikül dilatasyonu saptandı. KTEPH şüphesiyle SKK için kardiyolojiye yönlendirildi. SKK'da suprasistemik basınçlar (PASB 125 mmHg, PAMB 76 mmHg), PAWP 15 mmHg ve PVR 1116 (din·sn/cm^5) ölçüldü. Selektif pulmoner anjiyografide bilateral MAPKA izlendi (sağ tarafta daha belirgin); sağ pulmoner arter orta ve alt dallar tam, üst dal parsiyel oklüdeydi. Sol pulmoner arterde de darlıklar mevcuttu. Görüntüleme ile KTEPH kesinleşen olgu PEA için uygun bulundu ve PEA uygulandı. İşlem sonrası çıkarılan materyal kronik tromboemboli ile uyumluydu. Siyanoz kayboldu, dispne geriledi ve SpO_2 %96'ya yükseldi. İkinci ay kontrolünde SFT'de FVC'de 180 mL, FEV1'de 350 mL artış, mMRC 1 ve 6 dakika yürüme testinde 420 m mesafe elde edildi.

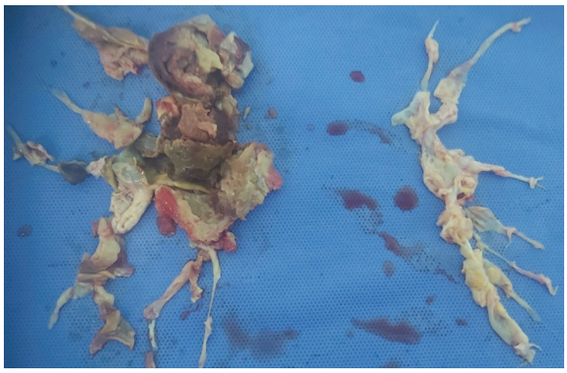

ŞEKİL-1

C.O :3.44 l/min	CVPm: 14mmHg	C.I: 1.60 l/min/m^2
HR: 95 bpm	SV: 36,2 ml	SI: 16,8 ml/m^2
ABPs: 80 mmHg	SVR 953 DS/cm^5	SVRI: 2049DSm^2/cm^5
ABPd: 43 mmHg	PVR: 1116 DS/cm^5	LCWI: 0,9kg-m/m^2
ABPm: 55 mmHg	LCW: 1,9 kg-m	LVSWI: 9,2 g-m/m^2
PAPs: 100 mmHg	LVSW: 19,7 g-m	RCWI: 1,07 kg-m//m^2
PAPm: 63 mmHg	RCW: 2.29 kg-m	RVSWI: 11.22 g-m//m^2
PAWP: 15 mmHg	RVSW: 24,13 g-m	

Tablo-1

Tartışma-Sonuç: KTEPH'de uygun hastalarda PEA; hemodinamik yükü azaltarak semptom ve egzersiz kapasitesinde belirgin düzelme sağlayabilen küratif bir seçenektir. Bu olgu, PE öyküsü olan ve antikoagülasyona rağmen dispnesi devam eden hastalarda V/Q taraması ile KTEPH'nin erken araştırılmasının ve cerrahi uygunluğun zamanında değerlendirilmesinin önemini göstermektedir. Rezidüel PH açısından yakın klinik ve ekokardiyografik takip şarttır. Uzun dönem antikoagülasyon ve pulmoner rehabilitasyon planlandı. Postoperatif dönemde oksijen ihtiyacı olmadı.

Anahtar Kelimeler: KTEPH, pulmoner endarterektomi, sağ kalp kateterizasyonu, ventilasyon-perfüzyon sintigrafisi, egzersiz kapasitesi

PS-258 Pulmoner Emboliyi Taklit Eden Atipik Prezentasyonlu Seyreden Takayasu Arteriti: Olgu Sunumu

Elçin Nil Ay Temür[1], Ekin Kelleci[1], Mustafa Çarkcı[1], Barış Demirkol[1], Sibel Yurt[1], Mehmet Akif Özgül[1], Ayşe Bahadır[1]

[1]Başakşehir Çam ve Sakura Şehir Hastanesi

Giriş-Amaç: Takayasu arteriti,başlıca aorta ve ana dallarını tutan sıklıkla genç kadınlarda görülen kronik inflamatuvar büyük damar vaskülitidir.Nadir olarak pulmoner arter tutulumu görülebilir.Bu durum pulmoner emboli ile radyolojik benzerlikler nedeniyle tanısal güçlükler yaratabilir.Olgumuz,pulmoner emboli ön tanısı ile izlenirken ileri incelemeler sonucunda pulmoner arter tutulumu olan Takayasu arteriti tanısı alan,atipik prezentasyonlu bir vaskülit olması nedeniyle sunulmuştur.

Olgu: 27 yaşında kadın hasta,3 aydır devam eden sırt ağrısı,nefes darlığı ve son 1 ayda 10 kg kaybı şikayetleriyle kliniğimize başvurdu.Hasta 2 yıldır tekrarlayan nongranülomatöz anterior üveit atakları nedeniyle takipliydi.Bilinen ek hastalığı bulunmuyordu.Fizik muayenede patolojik bulgu saptanmadı;üst ekstremite periferik nabızları doğal olup kollar arasında anlamlı kan basıncı farkı ve büyük damar üfürümü izlenmedi.Kan basıncı 125/75 mm Hg,nabız 78/dk,oda havasında oksijen satürasyonu %100 olup masif pulmoner emboli lehine klinik bulgu saptanmadı.Posteroanterior akciğer grafisinde,sağ alt zonda nodüler opasite artışı,sağ diyafragmada elevasyon ve pulmoner konus geniş izlendi.(Resim 1) Pulmoner emboli ekartasyonu amacıyla yapılan pulmoner BT anjiyografide,ana pulmoner arter çapı 35 mm ve bilateral pulmoner arterlerde belirgin duvar kalınlaşması izlendi.Sol alt loba giden pulmoner arterde duvar kalınlaşmasına eşlik eden lümen daralması,sağ pulmoner arter distalinde ise duvar kalınlaşmasına bağlı belirgin incelme mevcuttu.Sağ akciğer orta ve alt lob pulmoner arter dallarının oklüde olduğu izlendi.(Resim 2,3,4) Akciğer parankiminde,sağ orta lobda plevraya oturan,üçgen şeklinde konsolidasyon alanı enfarkt lehine değerlendirildi.Bu bulgular doğrultusunda hastaya pulmoner emboli tanısıyla antikoagülan tedavi başlandı.Ekokardiyografide ejeksiyon fraksiyonu normal,ikinci derece triküspit yetmezliği,sağ kalp boşluklarında hafif dilatasyon,PABS:28mm Hg ve minimal perikardiyal efüzyon saptandı.Kardiyoloji tarafından perikardit ön tanısıyla kolşisin ve ibuprofen tedavisi başlandı. Pulmoner BT anjiyografide ana pulmoner arter dallarında masif pulmoner emboliyi düşündürecek oklüde görünüm olmakla beraber hastanın tansiyonunda patoloji saptanmaması nedeniyle vaskülit ön planda düşünülerek radyoloji ve romatoloji konsültasyonları istendi. Damar duvarı tutulumu ve inflamatuvar aktivitenin değerlendirilmesi amacıyla yapılan MR anjiyografide pulmoner arterlerde vaskülit lehine tutulum alanları saptandı.İnflamasyon belirteçleri yüksek bulundu.Bu bulgularla hastaya pulmoner arter tutulumu olan Takayasu arteriti tanısı konuldu.2 aydır aldığı antikoagülan tedavi kesilerek hastaya romatoloji tarafından immünsüpresif tedavi başlandı.İzlem sürecinde pulmoner semptomlarında belirgin gerileme izlendi.

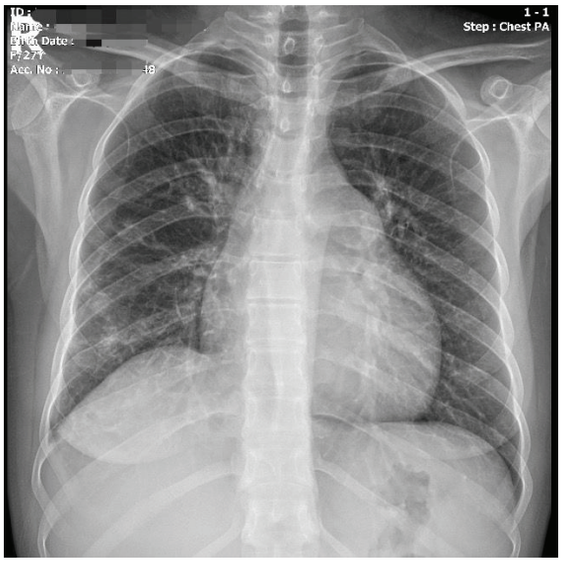

Resim-1

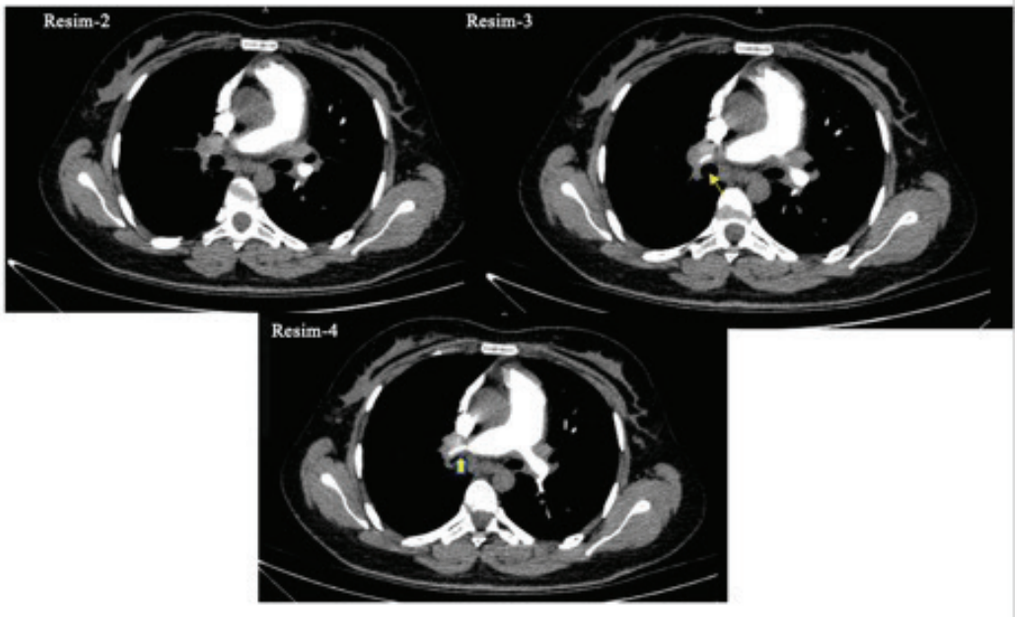

Resim 2-3-4

Tartışma-Sonuç: Takayasu arteriti büyük damar vasküliti olup pulmoner arter tutulumu ve oküler tutulum nadir bildirilmektedir.Olgumuzda tipik periferik nabız ve kan basıncı bulgularının olmaması,pulmoner arter ağırlıklı atipik prezentasyonu desteklemektedir.Bu olgu,pulmoner emboliyi taklit edebilen vaskülitik süreçlerin ayırıcı tanısında multidisipliner değerlendirmenin önemini vurgulamaktadır.

Anahtar Kelimeler: Takayasu, vaskülit, pulmoner emboli

PS-259 Ya Çıkarsa: İPF Zemininde Gelişen Pulmoner Emboli

Şebnem Emine Parspur[1], Ayşe Akkaya[1], Ümran Erbay[1], Feride Marım[1], İlknur Kaya[1], Mehmet Doğan[1], Şerife Kaya[1]

[1]Kütahya Sağlık Bilimleri Tıp Fakültesi, Göğüs Hastalıkları AD.

Giriş-Amaç: İdiyopatik Pulmoner Fibrozis (İPF), ileri yaşta görülen, irreversible fibrozis ile karakterize, interstisyel akciğer hastalıklarının en sık formudur. Vasküler remodelizasyon, sistemik infalamasyon tromboembolik olaylara yatkınlık oluşturur. İPF'nin klinik prezentasyonunun dispne, hipoksemi olması pulmoner embolinin geç tanınmasına sebep olabilir.

Olgu: İPF dışında ek hastalığı olmayan 30 paket/yıl sigara öyküsü olan exsmoker 65 yaş erkek hasta İPF atak ile yoğun bakım ve servis takiplerinin ardından poliklinik kontrolünde yeni başlayan göğüs ağrısı, artan dispne tarifledi. Genel durumu orta, bilinci açık, oryante-koopere, 6 L/dk nazal oksijen desteği ile satürasyonu 86, taşikardik, normotansif, normotermikti. Takipneik ve periferik siyanotikti. Akciğer seslerinde bibaziller selofan raller mevcuttu. Diğer sistem muayeneleri olağandı. D-Dimer dahil tetkikleri istendi. CRP 64, D-Dİmer 2136 olan hastadan Pulmoner BT Anjiografi istendi."Sol akciğer üst lob anterior ve alt lob anteromediale giden segmenter-subsegmenter dallarda dolum defekti" lehine raporlandı. Yatış sırasında yapılan ekokardiyografi (EKO): Sağ yapılar hafif dilate, Pulmoner Arter Sistolik Basıncı (PABS) 75 mmHg.1 ay önceki yatışındaki EKO: Sol ve sağ kalp boşlukları ve fonksiyonu doğal, PABS 40 mmHg ölçülmüş.Alt ekstremite Doppler USG'de DVT izlenmedi.Hasta Pulmoner Emboli ve IPF tanısı ile servisimize interne edildi. Hastanın takiplerinde desatürasyonun derinleşmesi ve sağ ventrikül yüklenmesi görülmesi üzerine Alteplaz 50 mg verildi. Trombolitik sonrası yapılan EKO'da PABS 50 mmHg'ye düşmüş olduğu görüldü. Balgam kültüründe Acinetobacter Baumannii üredi. Diğer kültürlerinde üreme olmadı. Enfeksiyon Hastalıkları önerisi ile Meropenem, Sülfametoksazol-Trimetoprim, Prednisolon 60 mg verildi.Warfmadin ile INR etkin aralıkta olmayan hasta Bemiparin ile taburcu edildi.Taburculuk sonrası İPF atak ile yeniden servisimize yatırıldı. Takibinde Tip 2 solunum yetmezliği derinleşen hasta yoğun bakıma devredildi. NIMV desteği altında solunum yetmezliğinin devam etmesi üzerine entübe edildi. Anürik olan hasta diyalize alınamadan kardiyak arrest gelişti. Tüm müdahalelere rağmen yanıt alınamadı.

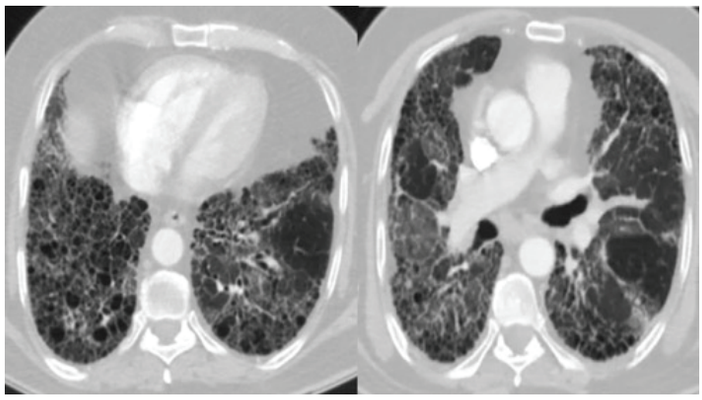

Hastanın IPF zemini görüntüleri

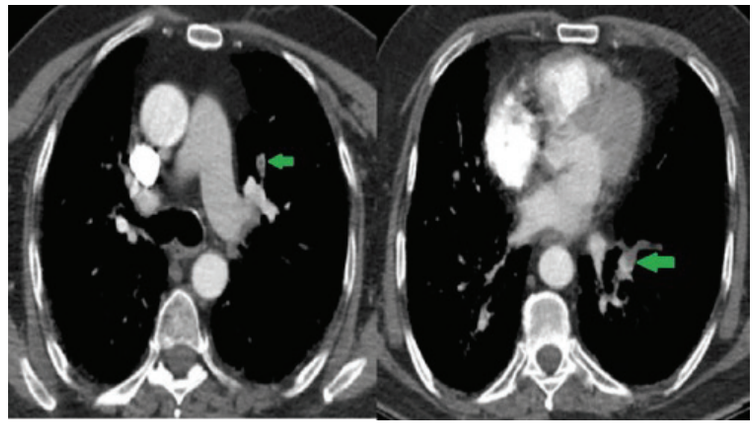

Pulmoner BT Anjiyografide dolum defekti görüntüleri

Tartışma-Sonuç: İPF'li hastalarda PTE gelişimi nadir değildir. Genel popülasyona göre 2-4 kat fazla olduğu bildirilmiştir. İPF'de kronik hipoksemi, sistemik inflamasyon, immobilite prokoagülan mekanizmaları aktifleştirerek tromboz riskini arttırır.İPF hastalarında ani klinik kötüleşmeler yalnızca fibrotik alevlenmeye bağlanmamalı, pulmoner emboli erken dönemde dışlanmalıdır.ANAHTAR KELİMELER: İdiopatik Pulmoner Fibrozis, Pulmoner Tromboemboli

Anahtar Kelimeler: İdiopatik Pulmoner Fibrozis, Pulmoner Tromboemboli

PS-260 ANCA İlişkili Vaskülite Bağlı Diffüz Alveolar Hemoraji ve Hızlı İlerleyen Glomerülonefrit

İlayda BOLAT[1], Damla SERÇE UNAT[1]

[1]Bakırçay Üniversitesi Tıp Fakültesi Göğüs Hastalıkları Ana Bilim Dalı

Giriş-Amaç: Antinötrofil sitoplazmik antikor ilişkili vaskülitler(AAV),küçük damarları tutan sistemik inflamasyon ve organ hasarı ile seyreden otoimmün hastalıklardır. Patogenezde nötrofillerin ANCA aracılı aktivasyonu sonucunda gelişen damar duvarı destrüksiyonu yer alır. AAV'nin en ciddi pulmoner komplikasyonlardan biri diffüz alveolar hemoraji(-DAH)'dir. Alveol kapiller membran hasarı sonucu alveol boşluklarına eritrosit ve fibrin sızıntısı gerçekleşir. Klinik olarak dispne,hipoksemi ve hemoptizi triadı ile seyreder.Radyolojide bilateral yaygın buzlu cam dansiteleri, konsolidasyonlar izlenir.Bronkoalveolar lavaj(BAL)'da ardışık örneklerde artan eritrosit oranı tanı için tipiktir.ANCA ilişkili vaskülitlere bağlı DAH tablosunun mortaliteye giden dramatik seyrine dikkat çekmek için olguyu sunmaktayız.

Olgu: 80 yaşında erkek hasta. Halsizlik,idrarda azalma, son 6 ayda istemsiz 40 kilogram kayıp şikayetleri ile başvurdu. Özgeçmişinde non-diyaliz kronik böbrek hastalığı(kbh),koroner arter hastalığı mevcuttu.Fizik muayenesinde genel durumu iyi,vitalleri stabil,oda hava saturasyonu 98,oskültasyonda solunum sesleri olağandı. Hemoglabin9,5g/dL,hemotokrit%27,5,beyaz kan hücreleri7x10^3/uL,c-reaktif protein48mg/L,kreatin4,30mg/dL,tam idrar tetkikinde hematüri ve proteinüri izlenmekteydi. Kbh zemininde akut böbrek yetmezliği(aby) ile dahiliye servisine interne edildi. Testlerde P-ANCA,C-ANCA,MPO pozitif,düşük C3 mevcuttu. Kan kültürü negatifti. EKO'da kardiyojenik pulmoner ödem izlenmedi. Takibinde günde en az 2 kere 1 yemek kaşığı hemoptizi ve artan dispne izlendi.Oskültasyonda sağ akciğerde raller duyulmaktaydı. Kontrol hemoglabin7,0g/dL,hemotokrit%20,7,kreatin5,7mg/dL'di. Eritrosit replasmanı yapıldı, rutin hemodiyaliz başlandı. Toraks bilgisayarlı tomografi(BT)'de sağda belirgin her iki akciğerde yaygın buzlu cam-konsolidasyonlar izlenmekteydi(Şekil 1A). Kodein/dionin,traneksamik asit başlandı.3 gün intravenöz pulse 500mg metilprednizolon ve 1mg/kg idame metilprednizolon verilmekteydi.Fiberoptik bronkoskopi(FOB)'de sağ alt lob superior sağ üst lob segmentte aktif kanama izlendi. Sağ orta lob BAL'da sırayla alınan örneklerde artan kanlı lavaj alveolar hemoraji ile uyumlu izlendi(Şekil 1B).BAL:alveolar makrofajlar%30,epitel hücresi%10,nötrofil%55,lenfosit%5,eozinofil%2'idi.BAL,tüberküloz,mantar kültürü ve tüberküloz IGRA negatifti.ANCA ilişkili vaskülit ve DAH nedenli dahiliye-göğüs hastalıkları ortak görüşü ile siklofosfamid başlandı. ANCA ilişkili hızlı ilerleyen glomerülonefrit olup steroid dirençli hastada plazmaferez uygulandı.Siklofosfamide bağlı trombositopeni nedenli rituksimab başlandı. Genel durumu kötüleşen rezervuarlı maske ile takipteki hastanın kontrol toraks BT'sinde bilateral alveolar hemoraji ile uyumlu konsolidasyon,buzlu cam alanlarında progresyon izlendi(Şekil 1C).Tekrar siklofosfamid başlandı.Hastanın tedaviler esnasında tedavi red ile hastaneden ayrıldığı ve 1 ay sonra exitus olduğu öğrenildi.

Diffüz Alveolar Hemoraji Progresyonu ve BAL Örneği

Şekil-1A

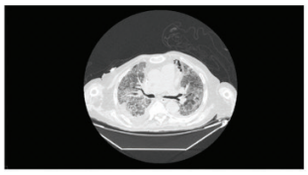

Şekil-1C

Şekil-1B

Tartışma-Sonuç: İlerleyici nefes darlığı ve hemoptizi izlenen olguda DAH kliniğinin mortaliteyle seyreden hızlı progresyonuna dikkat çekilmektedir. DAH, AAV'nin yaşamı tehdit eden komplikasyonlarından biridir. Hastaların semptomdan önce tutulumu izlenebilecek organ sistemleri açısından yakın takibinin sağlanması ve yapılacak erken müdahaleler mortaliteyi azaltmada önemli olacaktır.

Anahtar Kelimeler: alveolar hemoraji, vaskülit, hemoptizi

PS-261 Pulmoner Arteriyovenöz Malformasyon ile Prezente Olan Herediter Hemorajik Telenjiektazi Olgusu

Ecenur Ceylan Kafa[1], Habibe Hezer[1], Ayşegül Karalezli[1]

[1]Bilkent Şehir Hastanesi Göğüs Hastalıkları Kliniği

Giriş-Amaç: Osler–Weber–Rendu sendromu (Herediter Hemorajik Telenjiektazi, HHT), otozomal dominant geçişli, sistemik vasküler malformasyonlarla seyreden nadir bir hastalıktır. HHT ile birlikte olan pulmoner arteriyovenöz malformasyon (PAVM)'lu hastaların % 10'unda anevrizma kesesinin bronşa açılmasına bağlı hemoptizi, subplevral yerleşimli olgularda plevraya açılmasıyla hemotoraks gelişebilir, beyin apsesi ve sistemik embolizasyonlar görülebilir Multipl, dermal, mukozal ve visseral telanjiektaziler ve tekrarlayan kanamalarla seyreder. Siyanoz,polistemi,çomak parmak PAVM'ın triadıdır. HHT'li hastalarda endoglin geni daha az aktif veya disfonksiyonel proteinden sorumlu mutasyonlar gösterir. Bu olguda, uzun yıllar dispne ve epistaksis öyküsü olan, PAVM saptanan ve genetik olarak doğrulanan HHT Tip 1 tanılı hastayı sunmayı amaçladık.

Olgu: Yirmi sekiz yaşında erkek hasta, endoskopi öncesi pre op hazırlıklarda hipoksik saptanması üzerine tarafımıza yönlendirildi. Hastanın öyküsünde çocukluk çağından beri tekrarlayan epistaksis, 17 yıldır Raynaud fenomeni, auralı migren ve hipotiroidi mevcuttu. Sigara öyküsü yoktu. Fizik muayenesinde solunum sesleri doğaldı ve inspeksiyonda çomak parmak saptandı. Laboratuvar tetkiklerinde geçmişte polisitemi nedeniyle araştırıldığı öğrenildi.Hastaya dispne ve hipoksi nedeniyle yapılan tetkiklerde çekilen bilgisayarlı tomografide her iki akciğerde pulmoner arterlerle devamlılık gösteren, etrafında buzlu cam alanları bulunan multipl nodüler lezyonlar izlenerek PAVM lehine değerlendirildi. Ekokardiyografide pulmoner hipertansiyon saptanmadı. Kardiyak MRG'de sağ orta lob ve sol lingulada pulmoner AVM ile uyumlu kontrast dolumları izlendi.Genetik incelemede endoglin (ENG) geninde heterozigot patojen mutasyon saptanarak HHT Tip 1 tanısı doğrulandı. Beyin MRG'de aktif serebral AVM izlenmedi.Hasta takip ve tedavi açısından kalp damar cerrahi ve girişimsel radyoloji kliniği ile de değerlendirildi ve multidisipliner takibine karar verildi.

arteriyovenöz malformasyonlar

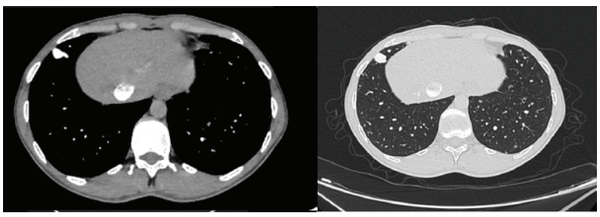

Bilgisayarlı tomografi kesitinde arteriyovenöz malformasyonlar

Buzlu cam komşuluğunda AVM

Bilgisayarlı tomografi kesitinde buzlu cam komşuluğunda arteriyovenöz malformasyon

Tartışma-Sonuç: HHT tanısı çoğu zaman semptomların uzun yıllara yayılması nedeniyle gecikebilmektedir. Özellikle genç yaşta kronik dispne, epistaksis ve çomak parmak birlikteliğinde PAVM ve HHT mutlaka akılda tutulmalıdır. Erken tanı, ciddi komplikasyonların önlenmesi ve uygun izlem açısından büyük önem taşımaktadır. Bu olgu, atipik ve uzun süreli semptomların nadir bir genetik hastalığın ipucu olabileceğini vurgulamaktadır

Anahtar Kelimeler: pulmoner arteriyovenöz malformasyon, hipoksi, çomak parmak

PS-262 İmmün Yetmezliği Olan Hastada Gelişen Septik Emboli

Hüseyin Gülsever[1], Önsel Öner[1], Gamze Kırkıl[1]

[1]Fırat Üniversitesi Göğüs Hastalıkları Anabilim Dalı

Giriş-Amaç: Septik akciğer embolisi, vücuttaki herhangi bir enfeksiyon kaynağından köken alan mikroorganizma içeren trombüsün pulmoner arterlerde oluşturduğu enfarkt sonucu gelişir. Ateş yüksekliği, öksürük ve göğüs ağrısı gibi nonspesifik semptomlar ve akciğerlerde bilateral infiltrasyonlar ve yer yer kavitasyonlar ile karakterizedir. Morbidite ve mortalitesi yüksek olup prognozda en önemli nokta, akılda tutmak ve erken dönemde geniş spektrumlu antibiyotik tedavisi başlamaktır. İmmün yetmezlik, intravenöz uyuşturucu madde kullanımı, prostetik kalp kapağı, fokal ekstra pulmoner infeksiyon varlığı hastalığın gelişmesinde predispozan faktörlerdendir. Tip 2 DM tanılı ve dental hijyeni kötü olan bir septik akciğer emboli olgusu sunulmuştur.

Olgu: Göğüs hastalıkları polikliniğine 4 gündür olan dispne ve göğüs ağrısı şikayetleri ile başvuran 37 yaşındaki Tip 2 DM tanılı kadın hastanın yapılan fizik muayenesinde akciğerde bilateral yer yer raller duyuldu. Dental hijyeni kötü izlendi. Pulmoner tromboemboli şüphesi ile çekilen kontrastlı toraks tomografisinde bilateral çok sayıda nodüler opasiteler ve yer yer kavitasyon içeren lezyonlar izlendi (şekil-1). Ekokardiyografi yapılan hastada majör kapak CRP > 199, WBC:17000, procalsitonin: 3.5 saptandı. Hasta septik emboli ön tanısı ile yatırıldı. Alınan kan kültür sonuçlarında 'ampisilin dirençli Klebsiella Pneumoniae' üredi. Enfeksiyon hastalıkları önerisi ile hastaya meropenem 3x1 gr, linezolid 2x600 mg başlandı. Akut faz reaktanları değerlerinde anlamlı artış izlenen hastada linezolid stoplanıp, vankomisin 2x1 gr başlandı. Takiplerinde klinik ve laboratuar değerleri düzelen hasta radyolojik kontrol önerilerek taburcu edildi.

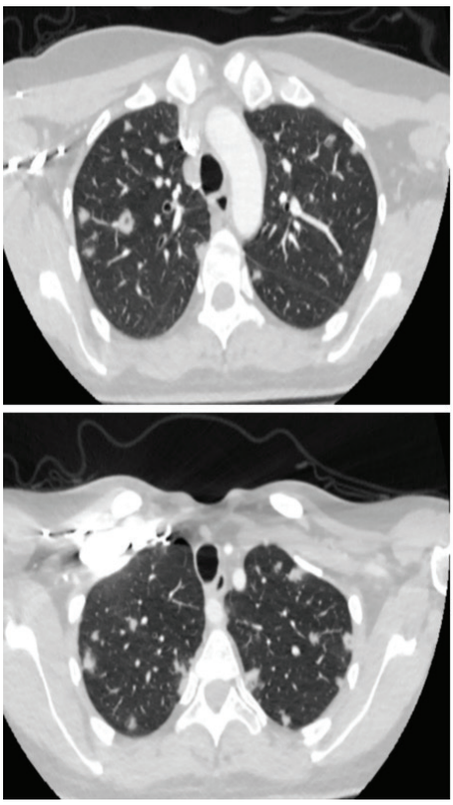

Şekil 1. Septik emboli olgumuzdaki toraks bt kesitinde görülen bilateral nodüler opasiteler ve yer yer görülen kaviter lezyonlar

Tartışma-Sonuç: İmmün yetmezlikli hastalarda enfektif bulgular ile birlikte görüntülemede multipl nodüller saptandığında septik emboli ayırıcı tanıda akılda tutulmalıdır.

Anahtar Kelimeler: Septik emboli, immun yetmezlik, dental hijyen

Poster Bildiri Oturumu 13: Pulmoner Vasküler Hastalıklar

PS-263 Erişkin Yaşta Tanı Alan Pulmoner Hipoplazi

Özge Koşcu Keskin[1], Emine Özsarı[1], Suat Konuk[1]

[1]Bolu Abant İzzet Baysal Eğitim ve Araştırma Hastanesi

Giriş-Amaç: Unilateral pulmoner hipoplazi, görülme sıklığı yaklaşık 1/200.000 olan nadir bir konjenital anomalidir. Hastalık belirtilerini çoğunlukla çocukluk çağında verirken, erişkin olgular genellikle tesadüfen saptanır. Prognoz, hipoplazinin derecesi ve eşlik eden konjenital anomalilerin varlığına bağlıdır; bu nedenle klinik yönetim bireyselleştirilmelidir.

Olgu: Sunulan olgu, askerlik öncesi sağlık kurulu değerlendirmesi amacıyla başvuran 27 yaşında bir erkek hastadır. Çocuklukta astım öyküsü bulunan hastanın immünoterapi sonrası uzun süredir yakınması olmadığı öğrenildi. Ailede öyküsünde özellik yoktu. Fizik muayenesinde sol hemitoraksta sesler azalmıştı; ek ses işitilmedi. Vital bulguları ve diğer sistem muayeneleri normaldi. Akciğer grafisinde solda bronkovasküler yapılar azalmıştı (Resim1). Solunum fonksiyon testlerinde FEV1: %65, FVC: %75 FEV1/FVC: %72 reverzibilite negatif ve DLCo:178 idi. Solunumsal şikayeti olmayan hastada sft değerleri ile klinik uyumsuz bulunması nedeniyle BT anjiografi istendi. Sol pulmoner arter alt lober dallarının kalibrasyonu azalmış ve hipoplazik izlendi. Sol akciğerde mozaik perfüzyon ve fokal tübüler bronşiektaziler izlendi (Resim2). Ekokardiyografide patolojik bulguya rastlanmadı. Bu bulgularla hastaya pulmoner arter hipoplazisi tanısı kondu. Cerrahi müdahale düşünülmeden, hasta klinik ve radyolojik izleme alındı.

Akciğer Grafisi

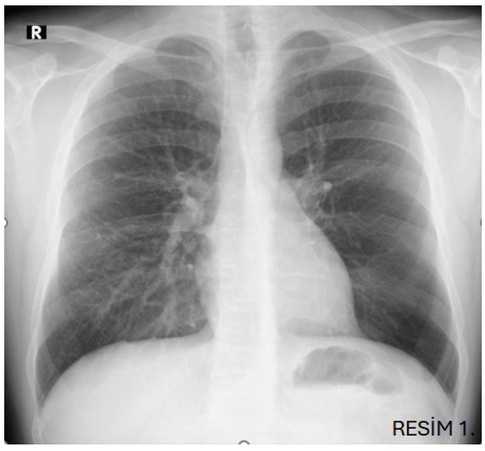

PA akciğer grafisinde sol hemitoraksta bronkovasküler dallanma azlığı

Pulmoner Arter BT Anjiografi

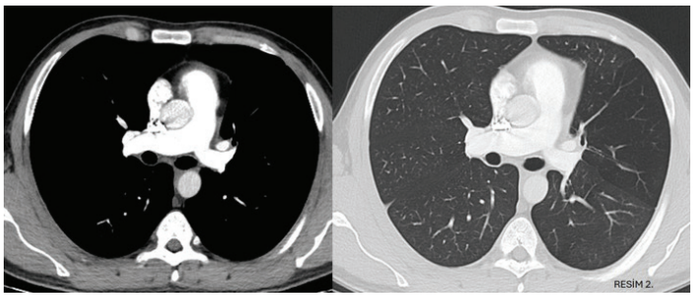

BT anjiografi görüntüsünde sol pulmoner arter hipoplazik, alt lober dallarında kalibrasyon azlığı ve buna bağlı gelişen mozaik perfüzyon.

Tartışma-Sonuç: Unilateral pulmoner arter hipoplazisi, embriyogenez sırasında altıncı aort kemerinin malformasyonundan kaynaklanır. İki tipe ayrılır: (1) agenez: pulmoner arterlerin proksimal kesintisi; (2) hipoplazi: pulmoner arterler rudimenter kalmıştır. Sıklıkla sol pulmoner arterin etkilediği gözlemlenmiştir. İlişkili kardiyak malformasyonlar arasında Fallot tetralojisi, atriyal septal defekt, aort koarktasyonu ve Eisenmenger sendromu yer almaktadır. Ayrıca gastrointestinal, üriner ve kas iskelet sisteminde anomaliler görülebilir. Hipoplazinin ağırlığına bağlı olarak hastalar asemptomatik olabileceği gibi ağır solunum zorluğuyla da başvurabilir. Literatürdeki vakaların çoğunluğunda hastalara çocukluk döneminde tanı konmuştur. Vakamızda, ilişkili kalp anomalisi olmaması hastanın asemptomatik olmasının nedenini açıklayabilir. Hastalarda dispne, hemoptizi, tekrarlayan enfeksiyonlar ve pulmoner hipertansiyon görülebilir. Etkilenen tarafta hemitoraks hacminde azalma, diyaframda yükselme, interkostal boşluklarda azalma ve mediastinal kayma görülür. Karşı tarafta kompansatuar hiperinflasyon görülebilir. Pulmoner anjiyografi tanıda altın standarttır; ayrıntılı morfolojik bilgi sağlar ve kardiyovasküler malformasyonları gösterir. Ventilasyon perfüzyon sintigrafisi normal ventilasyon ve etkilenen tarafta perfüzyon yokluğunu göstermede yardımcıdır. Ayrıca kalp anomalilerini dışlamak için ekokardiyografi yapılmalıdır. Pulmoner hipertansiyonun gelişmesi uzun vadeli sağkalımı engelleyebilir. Cerrahi tedavi yalnızca eşlik eden kardiyak anomalilerde, tekrarlayan hemoptizi ataklarında veya bronşektazide denenebilir. Sonuç olarak olgumuza pulmoner arter hipoplazisi tanısı ancak 27 yaşında ve tesadüfen konulmuştur. Pulmoner arter anomalilerinde değişik klinik görünümlerin olabileceği unutulmamalıdır.

Anahtar Kelimeler: pulmoner arter anomalileri, pulmoner arter hipoplazisi

Poster Bildiri Oturumu 14: Çevre ve Meslek Hastalıkları, KOAH, Girişimsel Pulmonoloji

PS-266 Kaynakçılık Mesleğinde Mesleksel Astım: Bir Olgu Sunumu

Adem Koyuncu[1], Tuğba Demir[1], Rabia Ezber[1], Selin Çakmakcı Karakaya[1], Ceprail Şimşek[1]

[1]Ankara Atatürk Sanatoryum Eğitim Araştırma Hastanesi

Giriş-Amaç: Mesleksel astım, işyeri ortamında bulunan ajanlara bağlı olarak ortaya çıkan, önlenebilir bir hava yolu hastalığıdır. Tüm erişkin astım olgularının %10–25'inin mesleksel maruziyetlerle ilişkili olduğu bildirilmektedir. Kaynakçılar; metal dumanları, gazlar ve partiküller başta olmak üzere çeşitli irritan ve duyarlanma yapıcı ajanlara maruz kalmaları nedeniyle mesleksel astım açısından riskli gruplar arasında yer almaktadır.Bu olgu sunumunda, kaynakçılık mesleği olan bir hastada mesleksel astım tanısı konulma süreci ve klinik özellikler tartışılmaktadır.

Olgu: 40 yaşında erkek hasta, öksürük, nefes darlığı, hırıltılı solunum ve göğüste sıkışma yakınmaları ile polikliniğimize başvurdu. Şikâyetlerinin yaklaşık 2 aydır mevcut olduğu, özellikle iş günlerinde ve vardiya sonrasında arttığı, hafta sonları ve izin dönemlerinde belirgin olarak azaldığı öğrenildi.Hasta yaklaşık 16 yıldır kaynakçı olarak çalışmakta olup çoğunlukla gaz altı, argon, oksijen ve ara ara elektrot kaynağı yaptığı, iş yerinde yeterli havalandırma olmadığı ve kişisel koruyucu donanımı düzensiz kullandığı belirtildi. Özgeçmişinde çocukluk çağı astımı veya alerjik hastalık öyküsü bulunmamaktaydı. Sigara 25 yıldır 3 günde 1 paket kullandığını öğrenildi. Fizik muayenesinde bilateral ekspiryumda hafif ronküsler saptandı. Akciğer grafisi normal olarak değerlendirildi. Solunum fonksiyon testinde obstrüktif patern izlendi ve bronkodilatör sonrası anlamlı reversibilite saptandı. Seri PEF ölçümlerinde, çalışma günlerinde günlük %20 'nin üzerinde PEF değişkenliği saptanırken, işten uzak kaldığı dönemlerde günlük %20'nin üzerinde PEF değişkenliği saptanmadı (Şekil 1). Hastanın istirahat döneminde yapılan BPT negatif saptanırken, çalıştığı dönemde BPT 16 mg/ml pozitif saptandı (Şekil 2). Klinik, fonksiyonel bulgular ve mesleksel maruziyet öyküsü birlikte değerlendirildiğinde hastaya mesleksel astım tanısı konuldu. Hastaya inhaler tedavi başlandı, işyeri hekimi ile iletişime geçilerek maruziyetin azaltılması ve mümkünse iş değişikliği önerildi.

Şekil 1. PEF Değişkenliği



Şekil 2. Bronşprovakasyon Testi

Tartışma-Sonuç: Kaynakçılarda mesleksel astım, hem irritan etkiler hem de bazı metallere bağlı duyarlanma mekanizmaları ile gelişebilmektedir. Özellikle nikel ve krom içeren dumanların astım gelişimi ile ilişkili olduğu gösterilmiştir. Bu olguda, semptomların iş ile zamansal ilişkisi ve işten uzak kalma dönemlerinde düzelme göstermesi tanı açısından belirleyici olmuştur. Mesleksel astım tanısında ayrıntılı meslek öyküsü, solunum fonksiyon testleri, seri PEF ölçümleri ve istirahat ve çalıştığı dönem BPT ölçümleri büyük önem taşımaktadır. Erken tanı konulamayan olgularda maruziyetin devam etmesi, kalıcı hava yolu obstrüksiyonu ve tedaviye dirençli astım tablosu ile sonuçlanabilmektedir.

Anahtar Kelimeler: PEF, MESLEKSEL ASTIM, BRONŞPROVAKASYON TESTİ

PS-267 Kaynakçı Akciğer Şüphesiyle İzlenen Bir Olguda Beklenmedik Tanı : Alerjik Bronkopulmoner Aspergilloz

Batunay Duran[1], Adem Koyuncu[1], Selin Çakmakcı Karakaya[1], Rabia Ezber[1], Ceprail Şimşek[1]

[1]Ankara Atatürk Sanatoryum Eğitim ve Araştırma Hastanesi, İş ve Meslek Hastalıkları Kliniği

Giriş-Amaç: Alerjik bronkopulmoner aspergilloz (ABPA), havayollarında kolonize olan Aspergillus fumigatus'un antijenlerine karşı alerjik yanıt sonucu gelişen akciğer hastalığıdır. Genellikle astım veya kistik fibrozis gibi altta yatan akciğer hastalığı olan kişilerde görülür. Kliniğimize mesleki öyküsü nedeniyle yönlendirilen ve mesleki akciğer hastalıkları ayırıcı tanısı için tetkik edilen, sonuçta beklenmedik şekilde ABPA tanısı koyduğumuz olguyu sunacağız.

Olgu: 44 yaşındaki erkek hasta,2024 yılında öksürük, balgam çıkarmada güçlük şikayetleri ile göğüs hastalıkları polikliniğine başvurmuş.Bilinen hastalığı olmayan ve 20 paket/yıl sigara öyküsü olan hastanın solunum fonksiyon testinde obstrüktif patern ve reversibilite testi pozitif saptanmış.Astım tanısı ile inhale kortikosteroid ve uzun etkili beta-2 agonist tedavisi başlanmış.Çekilen toraks bilgisayarlı tomografisinde paraseptal amfizematöz değişiklikler,apikal kesim ağırlıklı retiküler dansite artışları,mukoid impaksiyon içeren tübüler bronşiektaziler,her iki akciğer alt loblarında tomurcuklu dal manzarası görülen sentrilobüler nodüler buzlu cam dansite artımları izlenmiş olup bulgular bronşiolit lehine değerlendirilmiş.1 yıl sonra kontrole giden hastanın şikayetlerinin devam ettiği öğrenilmiş.Hasta mesleki öyküsü sebebiyle tarafımıza yönlendirildi. Mesleki öyküsünden 15 yıldır kaynakçılık yaptığı ve çalıştığı yerde çok sayıda güvercin olduğu öğrenilen hastaya mesleki akciğer patolojileri açısından yüksek çözünürlüklü bilgisayarlı tomografi(YÇBT) çekildi.Her iki akciğer alt lobta genişlemiş bronşial yapılar içerisinde mukoid tıkaçlar ve bu alanların etrafında düzensiz sınırlı küçük boyutlu konsalidasyon alanları, buzlu cam vasfında yaygın milimetrik nodüller saptandı. Hastaya kaynakçı akciğeri, hipersensitivite pnömonisi ön tanıları ile ayırıcı tanı açısından bronkoskopi yapıldı. Bronkoalveolar lavaj(BAL) mantar kültüründe Aspergillus spp. üremesi saptandı. BAL immünfenotipik değerlendirmede %81,5 eozinofil, hemogramda eozinofil 2900 hücre/mcl olarak yüksek saptandı. Serum total IgE düzeyi > 2000 IU/ml saptandı. BAL patolojisi ise iltihabi proçes şeklinde raporlanıp malignite açısından negatifti.Tüm bu tetkiklerle beraber hastaya ABPA tanısı konuldu. Prednizolon ve vorikonazol tedavisi başlandı.

Akciğer grafisi

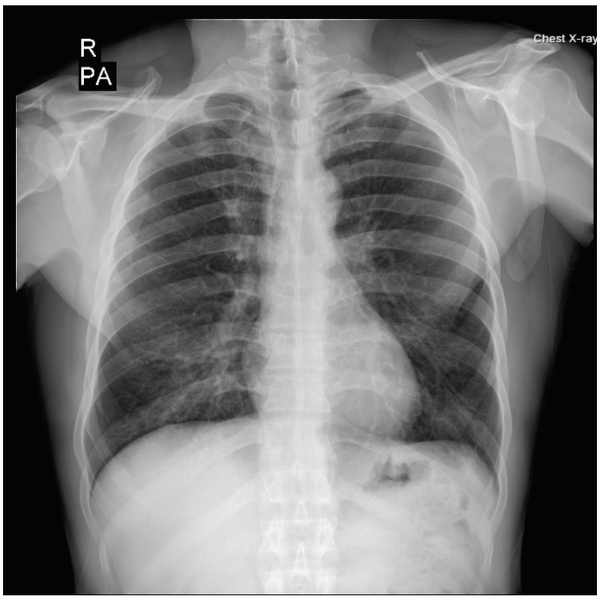

Toraks BT

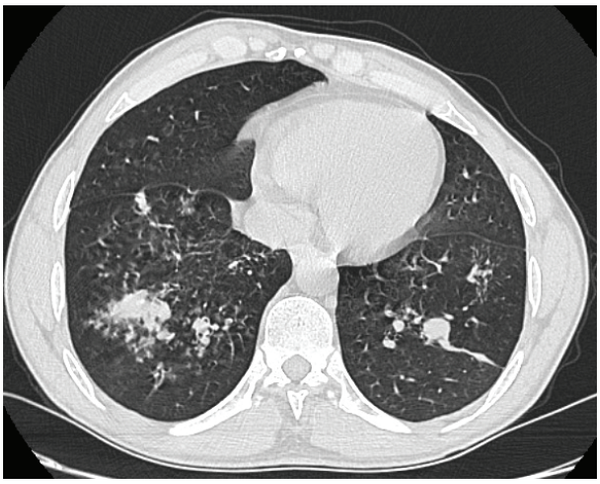

Tartışma-Sonuç: Alerjik bronkopulmoner aspergilloz, klinik-radyolojik olarak özgül olmayan bulgularla seyreden akciğer hastalığıdır.Özellikle mesleki maruziyet öyküsü bulunan hastalarda bronşiolit ve hipersensitivite pnömonisi gibi mesleki akciğer hastalıkları ile karışabilmektedir. Olgumuzda uzun süreli kaynakçılık öyküsü, toraks BT'de bronşiolit benzeri değişiklikler ve kuş maruziyeti tanısal karmaşaya yol açmıştır. Buna karşın BAL'da belirgin eozinofili, artmış serum total IgE düzeyi, Aspergillus üremesi ve mukoid impaksiyon içeren bronşiektaziler ABPA tanısını güçlü şekilde desteklemiştir. Bu olgu, mesleki akciğer hastalığı ön tanısıyla izlenen hastalarda ABPA'nın ayırıcı tanıda mutlaka değerlendirilmesi gerektiğini ve BAL ile immünolojik incelemelerin tanıda belirleyici rol oynadığını göstermektedir.

Anahtar Kelimeler: Mesleki akciğer hastalıkları, Kaynakçı akciğeri, ABPA

PS-269 Dinamik Hava Yolu Kollapsı Tespit Edilen Olguların Özellikleri: Olgu Serisi

İkra Nur GERGİN[1], Muhammed ABDULLAH[1], Nevra GÜLLÜ ARSLAN[1], Levent ÖZDEMİR[1]

[1]Samsun Şehir Hastanesi Göğüs Hastalıkları Kliniği

Giriş-Amaç: Santral havayolunun aşırı kollapsı (SHAK), trakeobronkomalazi ve aşırı dinamik hava yolu kolapsı (ADHK) olmak üzere iki farklı patofizyolojik antiteyi içerir. Trakeobronkomalazide trakeanın anterior-lateral kıkırdak duvarındaki güçsüzlüğe bağlı olarak hava yolunda hilal görünümü (kartilaj tip) ya da anterior-lateral duvardaki kollapsa bağlı konsantrik daralma (çevresel tip) izlenir. ADHK'da ise trakeanın posterior membranöz duvarındaki zayıflık-atrofiye bağlı olarak aşırı öne hareketi mevcuttur. Akciğer hastalıklarının yaklaşık %13'ünde SHAK bulgularına rastlanabilir (1). Hastalar asemptomatik olabilecekleri gibi; açıklanamayan efor dispnesi, dirençli öksürük, tekrarlayan enfeksiyon, solunum yetmezliği gibi tablolarla başvurabilirler. Burada farklı semptomlar nedeniyle tetkik edildikleri sırada ADHK saptanan olguların özelliklerini paylaşmak istedik.

Olgu: 13 hastanın yaş aralığı 47-82 olup, 5'i erkek 8'i kadındır. 9'unda vücut kitle indeksi (VKİ) 30 üzerinde olup, 3'ü morbid obezdir. 10 hastanın başvuru semptomu nefes darlığıdır. 6 hastada obstrüktif akciğer hastalığı, 2 hastada obstrüktif uyku apnesi mevcuttur. 3 hastaya fiberoptik bronkoskopi (FOB), 10 hastaya BT ile tanı konmuştur. 1 hastaya akciğer, 1 hastaya meme kanseri nedeniyle toraksa radyoterapi uygulanmış; 1 hasta tüberküloz plörezi nedeniyle tedavi almıştır. Solunum fonksiyon testinde 6 hasta 6 saniye ekspiryum süresine ulaşabilmiş; bunların 5'inde obstrüktif+restriktif, 1'inde restriktif patern izlenmiştir. PEF değeri 1 hastada %80 üzerinde tespit edilmiştir. (Tablo 1) Şekil 1 ve 2 de tomografi, SFT, FOB görünümleri mevcuttur.

Olgu 13 toraks tomografisi

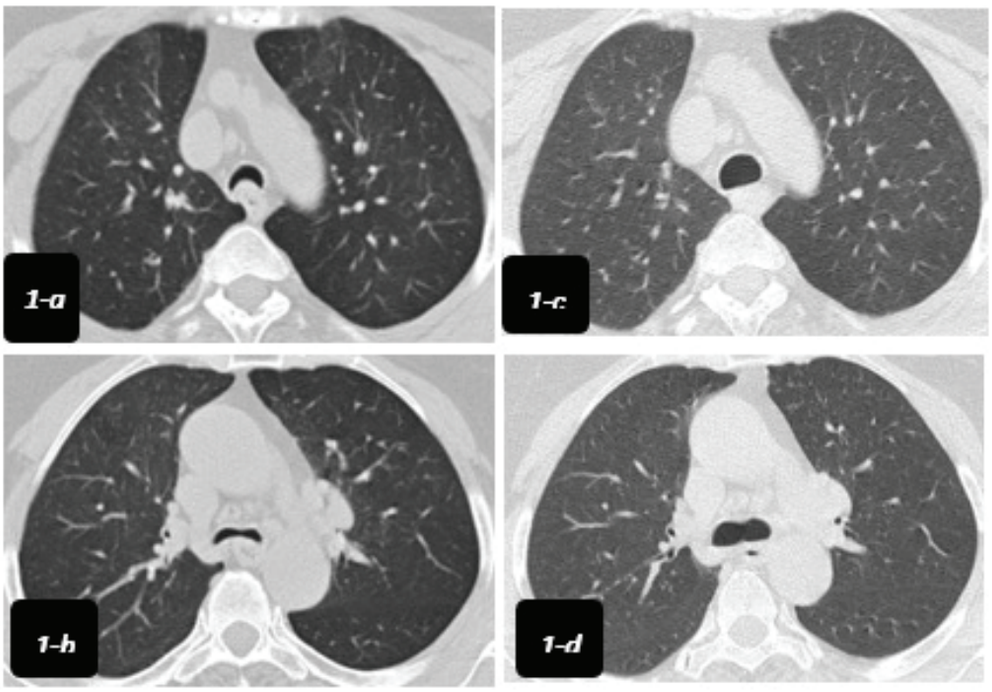

Trakea ve ana bronşlarda ekspiryum sırasında %50'den fazla daralma. 1-a/b: ekspiryum , 1-c/d: inspiryum

Olgu 2 bulguları

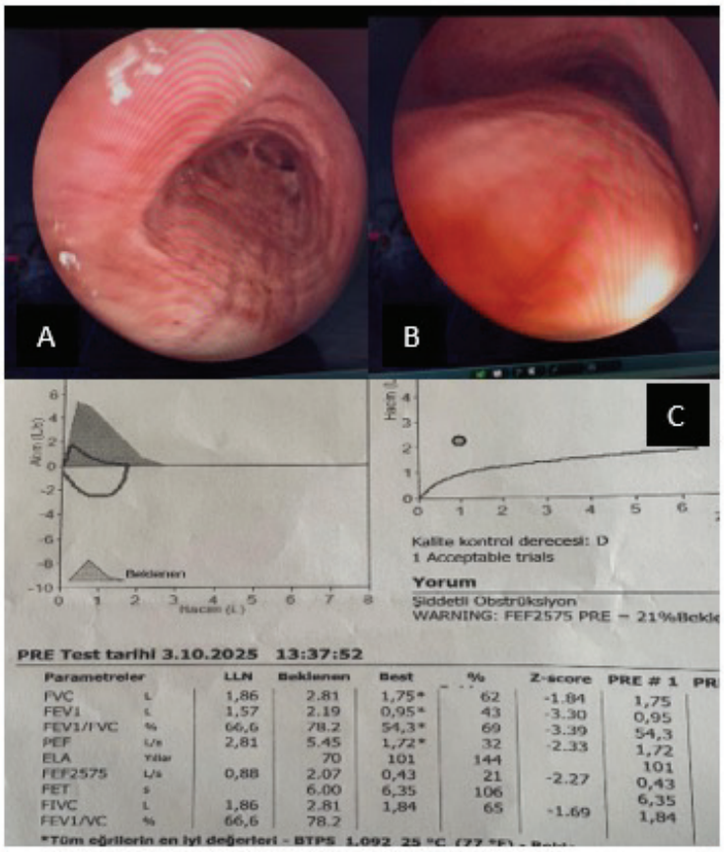

FOB'de trakea inspiryum (A) ve ekspiryum (B) görünümleri; SFT 'de obstrüktif+restriktif patern (C)

Olguların demografik ve tanısal özellikleri

Olgu	Cinsiyet	Yaş	VKİ	Semptom	Bilinen akciğer hastalığı	Tanı yöntemi	Ek patoloji	Ekspiryum süresi (sn)	PEF	FEV1/FVC	FEV1	FVC
1	E	65	25	Tanısal işlem	KOAH	FOB		6	48	61	58	75
2	K	70	24	Tanısal işlem	KOAH	FOB	Akciğer kanseri-Radyoterapi	6	32	54	43	62
3	K	56	32	Tanısal işlem		FOB		6	83	81	74	77
4	E	69	30	Öksürük		BT		4	68	85	104	95
5	K	65	26	Nefes darlığı		BT		3	45	87	53	51
6	K	47	20	Nefes darlığı		BT	Meme kanseri-Radyoterapi	5	32	62	64	89
7	E	67	38	Nefes darlığı	KOAH-OUAS	BT	Geçirilmiş Tüberküloz	6	34	58	27	36

8	E	82	31	Nefes darlığı	OUAS	BT	KKY	6	11	46	21	44
9	K	71	43	Nefes darlığı		BT	DM	5	60	72	64	73
10	K	75	42	Nefes darlığı	KOAH	BT		3	50	78	67	66
11	K	58	30	Nefes darlığı		BT	DM	4	49	75	58	65
12	E	75	30	Nefes darlığı	KOAH	BT		5	46	68	51	59
13	K	62	32	Nefes darlığı	ASTIM	BT		6	40	69	56	68

BT: Bilgisayarlı Tomografi, VKİ: Vücut Kitle İndeksi, KOAH: Kronik Obstrüktif Akciğer Hastalığı, OSAS: Obstrüktif Uyku Apne Sendromu, KKY: Konjestif Kalp Yetmezliği, DM: Diyabetes Mellitus.

Tartışma-Sonuç: ADHK için kesin bir tanı kriteri olmayıp sıklıkla havayolunun horizontal çapında ekspiryum ya da öksürmekle %50'den fazla azalma olması olarak tanımlanır (2). Etyolojisinde uzamış entübasyon, KOAH, reflü, obezite, sigara gibi faktörler yer alır. FOB tanıda altın standarttır, ancak dinamik tomografi de kullanılabilir (3, 4). Hastaların %20'sinde SFT normal olup; akım-volüm halkasında ossilasyon, çentiklenme, bifazik ekspiratuvar eğri ya da maksimum zorlu ekspiratuvar akımda düşüklük izlenebilir (5). Hastalar FOB ya da BT gibi objektif bir bulgu yoksa artmış havayolu direncine ait bulgular, azalmış egzersiz toleransı, kronik öksürük, azalmış uyku ve yaşam kalitesi semptomları ile başvururlar. KOAH hastalarında %50-69 oranında trakeobronkomalazi olduğu ancak bu hasta grubunda ADHK ile ilgili henüz epidemiyolojik bir çalışma olmadığı ve yanlış tanı alabildikleri de bildirilmiştir (6). Tedavide semptomatik medikal destek yanında pulmoner fizyoterapi ve rehabilitasyon, havayolu temizleme aparatları, CPAP ve stentler kullanılmaktadır. Bu olgu serisi ile ADHK olan hastaların profilini betimlemeyi ve bu hasta grubuna karşı farkındalığı artırmayı amaçladık.

Anahtar Kelimeler: Aşırı dinamik hava yolu kollapsı, trakeobronkomalazi, obtrüktif akciğer hastalığı

PS-270 KOAH'TA Çığır Açan Tedavi: DUPİLUMAB

Bahar Aydoğar[1], Helin Su Kaya[1], Zeynep Sena Yurtgezen[1], Zeynep Sonat[1], Erdoğan Çetinkaya[1], Halit Çınarka[1], Mustafa Çörtük[1]

[1]Sağlık Bilimleri Üniversitesi Yedikule Göğüs Hastalıkları ve Göğüs Cerrahisi Eğitim ve Araştırma Hastanesi, Göğüs Hastalıkları Ana Bilim Dalı, İstanbul

Giriş-Amaç: Kronik obstrüktif akciğer hastalığında (KOAH), akut alevlenmeler; hastaneye yatış, hastalık progresyonu ve mortalite artışı ile yakından ilişkilidir. Mevcut inhaler tedavilere rağmen alevlenmeleri devam eden hastalarda yeni tedavi seçeneklerine ihtiyaç duyulmaktadır. KOAH'lı hastaların yaklaşık %20–40'ında tip 2 inflamasyon varlığı gösterilmiş olup bu durum artmış alevlenme riski ile ilişkilidir. Tip 2 inflamasyon; artmış sitokinler ve immün hücreler aracılığıyla havayolu aşırı duyarlılığı, epitel hasarı, fibrozis, havayolu remodelingi ve mukus hipersekresyonu gibi patolojik süreçlerde rol oynamaktadır. Dupilumab, interlökin-4 ve interlökin-13 için ortak reseptör alt birimini bloke eden bir monoklonal antikordur ve güncel GOLD raporunda, üçlü inhaler tedaviye rağmen alevlenmeleri devam eden KOAH hastalarında ek tedavi seçeneği olarak önerilmektedir. Bu sunumda, üçlü inhaler tedaviye rağmen alevlenmeleri devam eden ve tip 2 inflamasyon kanıtı bulunan hastamızda ilk kez başladığımız dupilumab tedavisinin sonuçları sunulmaktadır.

Olgu: Yetmiş yaşında, KOAH tanısı ile uzun süredir İKS/LABA/LAMA üçlü inhaler tedavi altında izlenen erkek hasta, 1–2 aydır artan efor dispnesi şikayeti ile başvurdu. mMRC dispne skoru 3 olarak değerlendirildi. Elli paket/yıl sigara öyküsü olup, son 1 yıldır içmiyordu. Oda havasında SpO_2 :%93'tü. Oskültasyonda ekspiryum uzundu ve bilateral yaygın ronküs saptandı. CRP:7,9 mg/L, periferik kan eozinofil düzeyi 540 hücre/µL idi ve son 1 yılda dört ölçümde ≥300 hücre/µL saptandı. Son 1 yıl içinde bir ağır ve üç orta alevlenme öyküsü mevcuttu. 8 haftalık pulmoner rehabilitasyon programını tamamlamış ve influenza-pnömokok aşılamaları yapılmıştı. Dupilumab 300 mg/2 mL, 14 günde 1 subkutan başlandı. Sekizinci haftada FEV_2 'de 230 mL artış, mMRC skorunda 3'ten 1'e gerileme izlendi. Tedavi süresince yan etki veya KAOH alevlenmesi gözlenmedi.

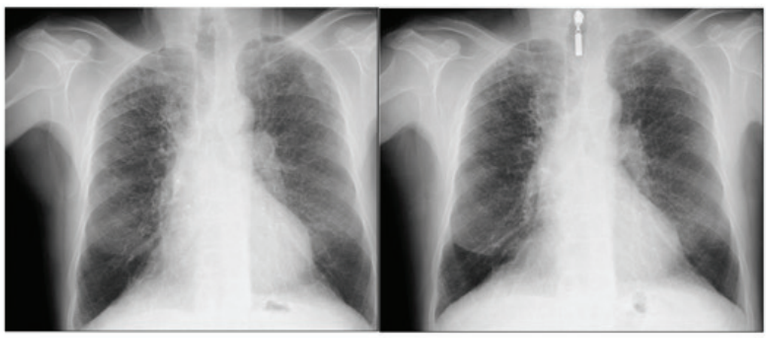

Şekil-1: Tedavi öncesi ve 8 haftalık tedavi sonrası PA Akciğer Grafileri

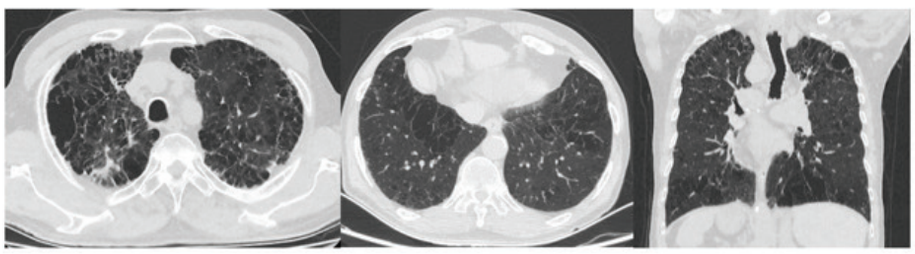

Şekil-2: Toraks BT: Her iki akciğer apeksinde fibrotik sekel değişiklikler mevcuttur. Bilateral üst zonlarda ve bazallerde belirginleşen mikst tip amfizem ve büllöz oluşumlar mevcuttur.

Şekil 1 ve 2: PA Akciğer Grafi ve Toraks BT

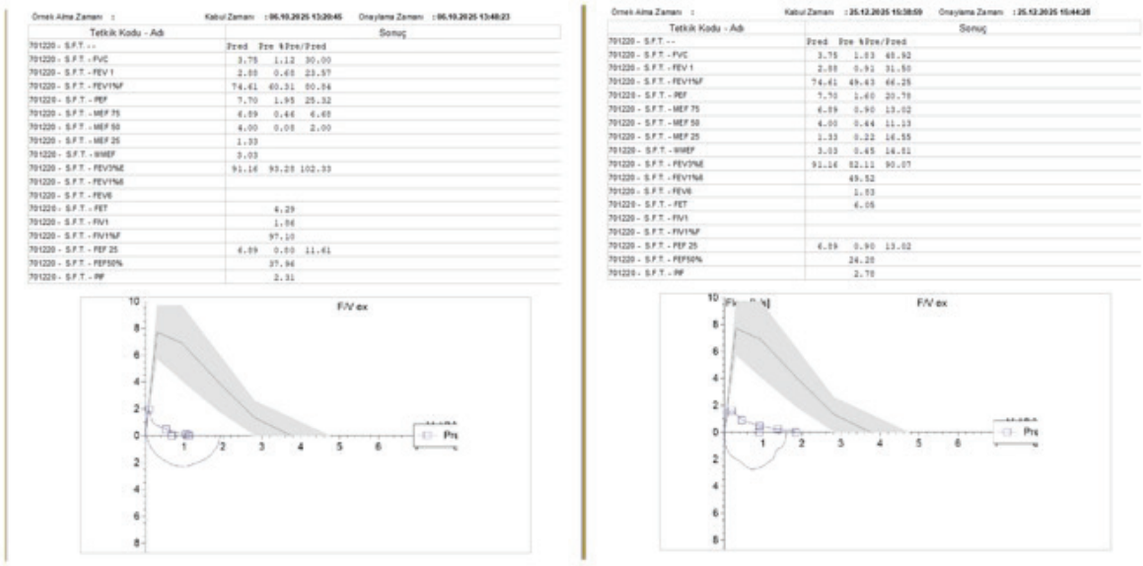

Şekil-3: Tedavi ve öncesi ve 8 haftalık tedavi sonrası Solunum Fonksiyon Testleri

Şekil 3: Tedavi öncesi ve sonrası SFT

Tartışma-Sonuç: Yapılan plasebo kontrollü çalışmalar; standart üçlü inhalasyon tedavisi altında kan eozinofil düzeyi ≥300 hücre/µL olan, alevlenme riski yüksek KOAH hastalarında dupilumab tedavisinin orta ve şiddetli alevlenmeleri anlamlı şekilde azalttığını ve akciğer fonksiyonlarını iyileştirdiğini göstermiştir. Ayrıca dupilumab tedavisi, yaşam kalitesinde belirgin iyileşme ve solunum semptomlarında azalma ile ilişkilendirilmiştir. Klinik faydaların tedavinin erken döneminde ortaya çıktığı ve 52 haftaya kadar sürdüğü bildirilmiştir. FDA tarafından eozinofilik fenotip gösteren kontrolsüz KOAH hastalarında kullanımı onaylanan dupilumab, IL-4/IL-13 yolağını hedefleyerek tip 2 inflamatuar KOAH fenotipinde hedefe yönelik tedavi açısından umut verici bir seçenek olarak öne çıkmaktadır.

Anahtar Kelimeler: Biyolojik tedavi, Dupilumab, Eozinofilik fenotip, Kronik Obstrüktif Akciğer Hastalığı, Tip 2 İnflamasyon

PS-271 Noninvaziv Ventilasyonda Tam Yüz Maskesine Bağlı Göz Komplikasyonu

Gülüm Buse Kesmen[1], Ersin Günay[1]

[1]Etlik Şehir Hastanesi

Giriş-Amaç: Noninvaziv Mekanik ventilasyon (NİV), invaziv bir hava yolu gerektirmeden, üst solunum yolları üzerinden solunumsal destek sağlanması şeklinde tanımlanır. NİV, invaziv mekanik ventilasyonla benzer amaca hizmet ederken hastalar tarafından genellikle daha iyi tolere edilmekte ve entübasyona bağlı olası komplikasyonların önlenmesine katkı sağlamaktadır. NIV; ağız maskesi, burun maskesi, oronazal maske, tam yüz maskesi ve helmet gibi farklı arayüzler ile uygulanabilir. Bu olguda tam yüz maskesi ile uygulanan NIV sırasında gelişen göz komplikasyonu sunulmuştur.

Olgu: Yetmiş yedi yaşında erkek hasta, nefes darlığı ve uykuya meyil şikâyetleri ile acil servise başvurdu. Tip 2 solunum yetmezliği ve hiperkapni saptanan hasta yoğun bakım ünitesine alındı ve tam yüz maskesi ile NIV başlandı. Günlük takiplerinde NIV ayarları ve süresi düzenlenirken hastada sol gözde subkonjonktival hemoraji ve abrazyon gelişti. Göz hastalıkları konsültasyonu sonucunda sol gözde subkonjonktival kanama ve subkutan hematom saptandı. Soğuk uygulama ve hafif baskılı oküler masaj başlandı. NIV uygulaması ise günlük kullanım süresi azaltılarak devam ettirildi. İzlemde subkonjonktival kanama ve hematomda gerileme görüldü, görme alanında patoloji saptanmadı.

Noninvaziv Ventilasyonda Tam Yüz Maskesine Bağlı Göz Komplikasyonu

Noninvaziv Ventilasyonda Tam Yüz Maskesine Bağlı Göz Komplikasyonu

Tartışma-Sonuç: Noninvaziv ventilasyon, hem akut hem de kronik solunum yetmezliği tedavisinde yaygın olarak kullanılmaktadır. NIV uygulamasında arayüz seçimi hastanın özelliklerine göre yapılmalıdır. Tam yüz maskeleri özellikle ağız solunumu yapan veya nazal obstrüksiyonu bulunan hastalarda avantaj sağlamaktadır. Bununla birlikte maskenin temas ettiği yüz bölgelerinde basıya bağlı komplikasyonlar gelişebileceği unutulmamalı ve hastalar yakından izlenmelidir

Anahtar Kelimeler: Noninvaziv koah maske komplikasyon.

PS-272 Aynı Bölgede Tekrar Eden İnfiltrasyon: Endobronşiyal Lipom

Ömer Faruk Gagir[1], Neslihan Özçelik[1], Demet Turan[2], Efsun Gonca Ugur Chousein[2], Aziz Gümüş[1], Ünal Şahin[1]

[1]Recep Tayyip Erdoğan Üniversitesi, Göğüs Hastalıkları Anabilim Dalı, Rize
[2]Yedikule Göğüs Hastalıkları ve Göğüs Cerrahisi Eğitim ve Araştırma Hastanesi, Girişimsel Pulmonoloji Ünitesi, İstanbul

Giriş-Amaç: Aynı bölgede tekrar eden infiltrasyonların altında başka patoloji olup olmadığı araştırılmalı, ileri tetkik edilerek (Toraks BT, FOB, vb.) değerlendirilmelidir. Altta yatan endobronşiyal lezyonların olabileceği akılda tutulmalıdır. Gelişen teknoloji ile bu lezyonlar daha minimal invaziv yöntemlerle konforlu bir şekilde tedavi edilebilmektedir. Bu vaka sunumunda tekrarlayan infiltrasyonların sebebi olarak bulunan endobronşiyal lipom ve tedavi için daha minimal invaziv yöntem olarak endobronşiyal eksizyonun önemine değinilmesi amaçlanmıştır.

Olgu: 60 yaş, erkek, bilinen kronik hastalık ve ilaç kullanımı olmayan hasta. 10 yıl önce Koroner Anjiyografi ve bel fıtığı nedenli operasyon öyküsü mevcut. Polikliniğimize acil servisten pnömoni nedenli tedavi başlanılarak yönlendirilmiş. Tedavi bitiminde akciğer grafisinde sağ alt zonda infiltrasyonların sebat ettiği gözlendi (Resim 1), hastanın anamnezi derinleştirildiğinde bir sene önce tekrar pnömoni geçirdiği ve uzun süre antibiyotik kullandığı öğrenildi. Hastanın eski görüntülemeleri ile aynı alanda infiltrasyonların gözlenmesi üzerine altta başka patoloji olabileceği düşünülerek Toraks BT çekildi. Hastanın sağ alt lob anterior segment girişini tama yakın daraltan endobronşiyal lezyon ve devamlılığında atelektazi olduğu gözlendi (Resim 2). Hastaya yapılan bronkoskopide sağ alt lob anterior segment ağzını tamamen tıkayan ve skop geçişine izin vermeyen düzgün sınırlı, yuvarlak, hareketli yumuşak doku olduğu gözlendi (Resim 3), multiple punch biyopsi alındı. Patoloji sonucu 'matür adipöz doku parçacığı' olarak sonuçlandı. Hasta minimal invaziv yöntem ile tedavi olması için girişimsel pulmonoloji olan ileri merkeze yönlendirildi. İleri merkezde genel anestezi altında yapılan rijit bronkoskopi ile sağ alt lob anterior segmentte gözlenen düzgün yüzeyli saplı lezyon snare elektrokoter ile boğularak koterize edildi. Kopan lezyon kriyo ile ekstrakte edildi ve lezyon köküne Argon Plasma Koagulasyon uygulanarak işlem sonlandırıldı (Resim 4). Hastanın 1. ve 6. ay bronkoskopi kontrolleri normal olup radyolojik anormallikleri tama yakın düzelme göstermiştir (Resim 5,6).

Öncesi ve sonrası görüntüleri

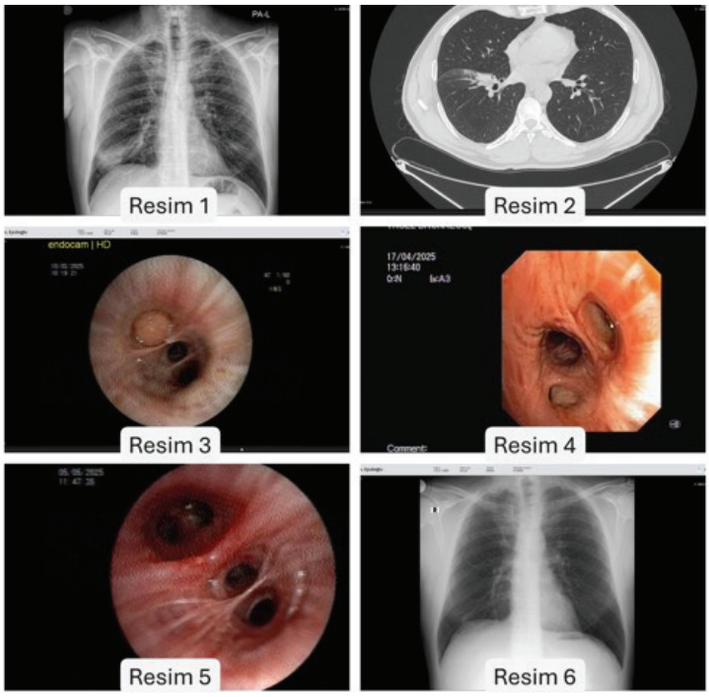

Tekrar eden infiltrasyonlar, BT' de EBL görünümü, işlem öncesi ve sonrası FOB ve radyolojik görüntüleri

Tartışma-Sonuç: Radyolojik olarak aynı bölgede tekrar eden veya sebat eden infiltrasyonların altında patolojik bulguların olabileceği akılda tutulmalıdır. Hastalar detaylı anamnez ve eski görüntülemelerle değerlendirilmelidir. Hastaların konforu ve daha az komplikasyon açısından minimal invaziv tedavi yöntemleri günümüzde daha ön plana çıkmakta olup geleceğe yön vermektedir. Minimal invaziv yöntemlerin daha çok yaygınlaştırılarak ulaşımının kolaylaştırılması sağlanmalıdır. Olgumuzda olduğu gibi tanıya giden yolda sistematik ilerleyerek ipuçlarının uygun kullanımı ve hastaların daha minimal invaziv yöntemlerle tedavi edilmesinin önemi vurgulanmaktadır.

Anahtar Kelimeler: endobronşiyal eksizyon, endobronşiyal lipom, tekrarlayan pnömoni, bronkoskopi

PS-273 Trakeobronkopatia Osteokondroplastika: Nadir Bir Olgu Sunumu

Zeynep MERT TEMİZKAN[1], Barış DEMİRKOL[1], Ayşe BAHADIR[1], Sibel YURT[1], Mehmet Akif ÖZGÜL[1], Şeyma FERSAN KARAKANLI[1]

[1]Başakşehir Çam Ve Sakura Şehir Hastanesi

Giriş-Amaç: Trakeobronkopatia osteokondroplastika(TPO), trakea ve ana bronşların submukozasında kalsifiye osteokondral nodüllerin gelişmesi ile karakterize, nadir görülen benign bir hastalıktır. Tanı çoğunlukla bronkoskopi ve BT ile konur. İleri obstrüksiyon varlığında rijit bronkoskopi, argon plazma koagülasyonu(APC) ve mekanik debulking gibi girişimsel işlemler uygulanabilir. Kliniğimizde takip edilen trakeobronkopatia osteokondroplastika olgumuzu nadir görülmesi nedeni ile sunmayı amaçladık.

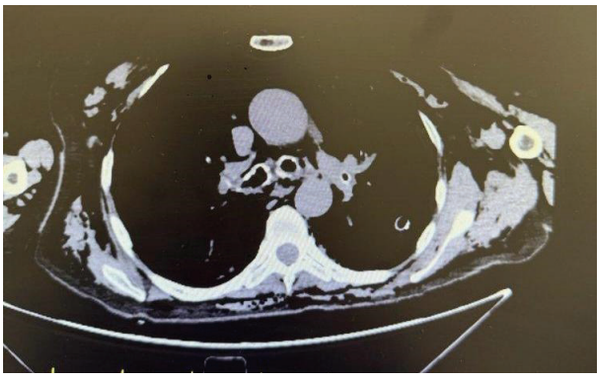

Şekil 1. Sol ve sağ ana bronş duvarlarında kalsifikasyon ve düzensiz kalınlaşma mevcut

Olgu: 53 yaş kadın hasta tarafımıza şubat 2025'de uzun zamandır devam eden öksürük ve nefes darlığı şikayeti ile başvurdu. Daha önce astım tansıı alan hastanın sigara öyküsü yoktu.Fizik muayenede wheezing ve stridoru mevcuttu. Labaratuvar değerlerinde crp:128 mg/dL pct:0,70 ng/mL wbc:17 bin olarak görüldü. Hastaya çekilen HRCT'de trakea, ana bronş ve lober-segmental bronş duvarlarında kalsifikasyon ve düzensiz kalınlaşma, bilateral periferal parankimde hava hapsi ve mozaik perfüzyon alanları, bilateral apikallerde sentriasiner infiltrasyonlar ve üst loblarda periferik fokal buzlu cam dansiteleri izlendi. Hastaya antibiyotaerpi başlandı ve sonrasında FOB ve rijit bronkoskopi planlandı. FOB'da trakea, karina ve ana bronşlarda belirgin kıkırdak genişlemesi ve nodüler görünüm izlendi. Sol ana bronşta ciddi darlık nedeniyle distale geçilemedi. Sağ sistemde benzer lezyonlar izlendi. Rijit bronkoskopide trakea boyunca tüm duvarlarda kıkırdak protrüzyonları, sol ana bronşta %70, sağ ana bronşta %50 darlık izlendi. APC ile darlık oranları belirgin azaltıldı. Biyopsi TPO ile uyumlu görüldü. İşlem sonrası yaygın cilt altı amfizemi gelişti ve hasta yakın takip edildi. Hastanın uzun takiplerinde rijit bronkoskopi ile yapılan APC uygulamasından sonar hastanın semptomlarında iyileşme olduğu görüldü.

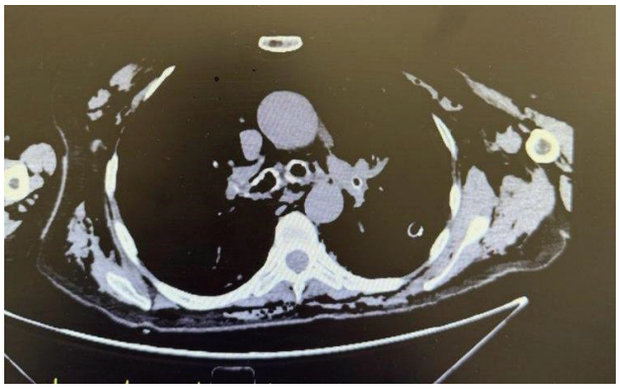

Şekil 2. Rijit bronkoskopi sonrasında sol ve sağ ana bronş duvarlarında kalsifikasyon ve düzensiz kalınlaşma alanlarında azalma mevcut.

Tartışma-Sonuç: Olguda hem TPO'nun tipik bulguları hem de distal havayolu etkilenimi mevcuttur. HRCT'de görülen hava hapsi ve mozaik perfüzyon, literatürde nadir bildirilmiş olan TPO'ya sekonder gelişebilen bronşiolitis obliteransı desteklemektedir.Apikal infiltrasyonlar ve buzlu cam alanları, eşlik eden atipik pnömoni veya sekonder inflamatuar süreç olasılığını düşündürmektedir.Rijit bronkoskopi sonrası gelişen yaygın cilt altı amfizemi ise ileri havayolu daralması olan olgularda girişimsel işlemler sırasında dikkat edilmesi gereken bir komplikasyondur.Bu olgu, hem ileri ana bronş darlığı hem distal havayolu tutulumu hem de işlem sonrası gelişen komplikasyonlar ile TPO'nun karmaşık ve nadir görülen klinik spektrumunu temsil etmektedir. Tanıda BT ve bronkoskopi esastır; ağır olgularda girişimsel tedaviler etkilidir.

Anahtar Kelimeler: Trakeobronkopatia Osteokondroplastika, rijit bronkoskopi, bronşiolitis obliterans, argon plazma koagülasyonu

PS-274 Rijit Bronkoskopi ile Endobronşial Hamartom Tedavisi

Sibel Salman Biltekin[1], Adil Avcı[1], Seçkin Deniz[1], Bengisu Arabacı[1], Hasan Oğuz Kapıcıbaşı[1]

[1]Kocaeli Şehir Hastanesi Göğüs Cerrahisi Kliniği
[2]Kocaeli Devlet Hastanesi

Giriş-Amaç: Pulmoner hamartomlar, erişkinlerde en sık görülen benign akciğer tümörleri olup genellikle yavaş büyür ve asemptomatik seyreder. Çoğunlukla görüntülemelerde iyi sınırlı, periferik nodüller olarak tesadüfen saptanırlar. Endobronşiyal yerleşim daha nadirdir ve öksürük, dispne, tekrarlayan enfeksiyonlar veya atelektaziye yol açabilir. Semptomatik olgularda cerrahi rezeksiyon standart tedavi olmakla birlikte, bronkoskopik yöntemler endobronşiyal hamartomlarda etkili ve minimal invaziv alternatifler sunmaktadır.Bu çalışmada, sol ana bronşu tama yakın tıkayan endobronşiyal hamartom nedeniyle dispne ve öksürük gelişen 43 yaşındaki erkek hastanın, rijit bronkoskopi ve elektrokoter ile başarıyla tedavisi sunulmuştur.

Olgu: Nefes darlığı şikâyetiyle başvuran 43 yaşındaki erkek hastanın fizik muayenesinde sol hemitoraksta solunum seslerinde azalma ve ronküsler saptandı. PA akciğer grafisi ve toraks BT'de sol akciğerde belirgin volüm kaybı, sol ana bronşta endobronşiyal lezyon ve distalinde bronşiektazi ile pnömonik infiltrasyon alanları izlendi. Solunum fonksiyon testinde obstrüktif patern mevcuttu (FEV1 %51). Fiberoptik bronkoskopide sol ana bronş lümenini tama yakın obstrükte eden vasküler, saplı lezyon izlenmesi üzerine hasta kliniğimize yönlendirildi. Rijit bronkoskopi ile yaklaşık 2×1×0,7 cm boyutundaki lezyon elektrokoter ve forseps yardımıyla tamamen eksize edildi. Patoloji sonucu pulmoner hamartom olarak raporlandı.

işlem öncesi akciğer grafisi

Hamartomun Bronkoskopik Görüntüsü

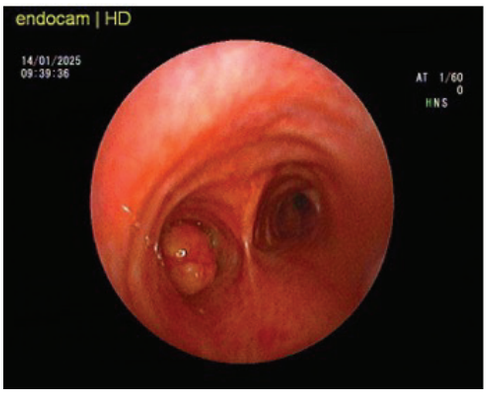

Tartışma-Sonuç: Pulmoner hamartomlar, akciğere özgü doku elemanlarını içeren benign lezyonlar olup erişkinlerde en sık görülen benign akciğer tümörleridir. Genellikle yavaş büyür ve asemptomatik seyrettikleri için tesadüfen saptanırlar. Endobronşiyal yerleşimli hamartomlar ise hava yolu obstrüksiyonuna bağlı olarak öksürük, dispne, tekrarlayan enfeksiyonlar ve atelektazi gibi belirgin semptomlara yol açabilmektedir. Tanıda görüntüleme yöntemleri ön plandadır.Standart tedavi cerrahi rezeksiyon olmakla birlikte, özellikle endobronşiyal yerleşimli olgularda son yıllarda gelişen bronkoskopik teknikler etkili ve minimal invaziv alternatifler sunmaktadır. Elektrokoter ve kriyoablasyon gibi yöntemler, cerrahiye kıyasla daha düşük morbidite ile başarılı sonuçlar sağlamaktadır. Bu yaklaşımlar, özellikle cerrahi olanakların sınırlı olduğu merkezlerde pratik ve maliyet etkin bir seçenek oluşturmaktadır. Sunulan olguda, sol ana bronşu tama yakın tıkayan hamartom elektrokoter destekli rijit bronkoskopi ile başarıyla eksize edilmiş ve işlem sonrası klinik ile radyolojik düzelme sağlanmıştır.Endobronşiyal hamartomlar nadir görülmekle birlikte ciddi hava yolu obstrüksiyonuna neden olabilir. Rijit bronkoskopi eşliğinde elektrokoter uygulaması, uygun hastalarda cerrahiye gerek kalmaksızın güvenli ve etkili bir tedavi seçeneği sunar. Erken tanı ve minimal invaziv bronkoskopik müdahale, semptomların hızla düzelmesini ve hava yolu açıklığının yeniden sağlanmasını mümkün kılar.

Anahtar Kelimeler: Hamartom, Endobronşial, Bronkoskopi, Elektrokoter, Nodül

PS-275 Hemoptizinin Kaynağını Aydınlatmak: Endobronşiyal Lezyonlar ve Erken Bronkoskopi

Sultan Kıratlı[1], Beytül Yaşkıran[1], Kerim Yeşildağ[1], Turgut Teke[1]

[1]Necmettin Erbakan Üniversitesi

Giriş-Amaç: Hemoptizi alt solunum yollarından kaynaklanan ve hastalar genellikle "kan tükürme" veya "balgamla karışık kan gelmesi" yakınmasıyla başvurur. Hemoptizi; nekrotizan pnömoni, pulmoner vasküler hastalıklar, bronşektazi, malign veya benign endobronşiyal lezyonlar, pulmoner vaskülitler gibi pek çok nedenlere bağlı olabilir. Görüntüleme yöntemleri (PAAG, toraks BT) hemoptizi değerlendirmesinde ilk basamak olsa da, endobronşiyal patolojilerin doğrudan görülmesi ancak bronkoskopi ile mümkündür. Bronkoskopi; hem tanısal değerinin yüksek olması, hem de tedavi olanağı sunmasıyla hemoptizi yönetiminde önemlidir. İki olguda; endobronşiyal lezyon saptanan, tanısal süreçleri ve bronkoskopinin belirleyici rolüyle birlikte sunmayı amaçladık.

Olgu: Vaka 1; 51 yaşında erkek hasta, acil servise kan tükürme şikayeti ile başvurmuş.Bir haftadır balgamla karışık kan tükürmesi olmuş, yaklaşık 40 cc/gün kadarmış. Hırıltı sonrası öksürmekle koyu kırmızı vasıfta kan tükürmesi olmuş. PAAG'inde bilateral alt zonlarda dansite artışı izlenen hasta ; acil servisten hemoptizi tetkik amacıyla servise yatışı yapıldı. Hastanın Toraks BT 'de sol akciğer üst lob anterior kesimde fokal buzlu cam alanları izlenen hastaya ileri tetkik amacıyla bronkoskopi yapıldı. Bronkoskopisinde, üst lob apikal segmenti subsegmentinin içerisinde üzeri düzgün parlak noduler lezyon izlendi. Hastada bronş adenomu düşünüldü biyopsi alınmadı. Vaka 2; 43 yaşında kadın hasta kan tükürme şikayeti ile başvurdu. Bir aydır olan eforla artan nefes darlığı, yaklaşık 10 gündür 300 cc kadar kan tükürmesi olması, hasta ileri tetkik edilmek amacıyla yatışı yapıldı. Toraks BT'sinde, sağ akciğer alt lob posterior bronş içerisinde dolum defekti görünümü izlendi. Bronkoskopisinde, sağ akciğer alt lob posteriorda kolay kanayan tümoral lezyon izlendi. İki vakamız da girişimsel bronkolojiye yönlendirildi. Vaka 2 de girişimsel bronkolojide anestezi altında rijid bronkoskopi ile sağ akciğer alt lob posterior segment lezyondan multiple biyopsi yapılmış. Hemoraji izlenmesi sonrası lezyona APC uygulanarak işlem sonlandırılmış. Patoloji sonucu, kronik nonspesifik bronşit olarak sonuçlandı.

OLGU 1 TORAKS BT- OLGU 2 TORAKS BT

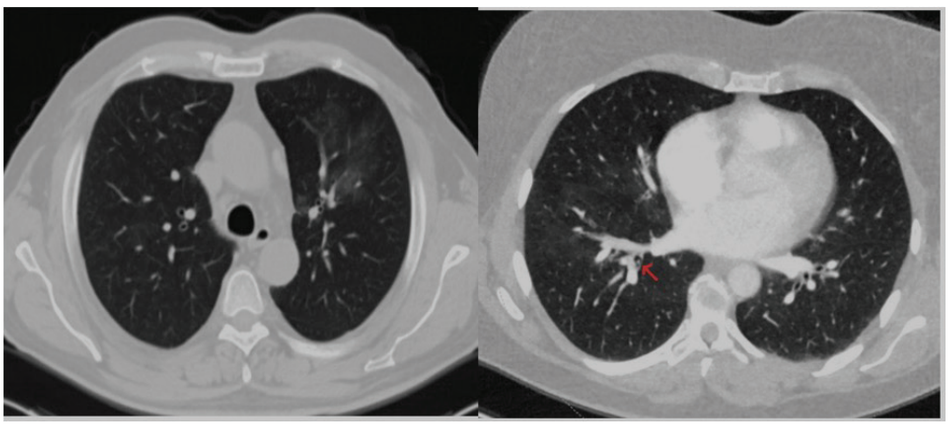

BRONKOSKOPİK GÖRÜNTÜLERİ

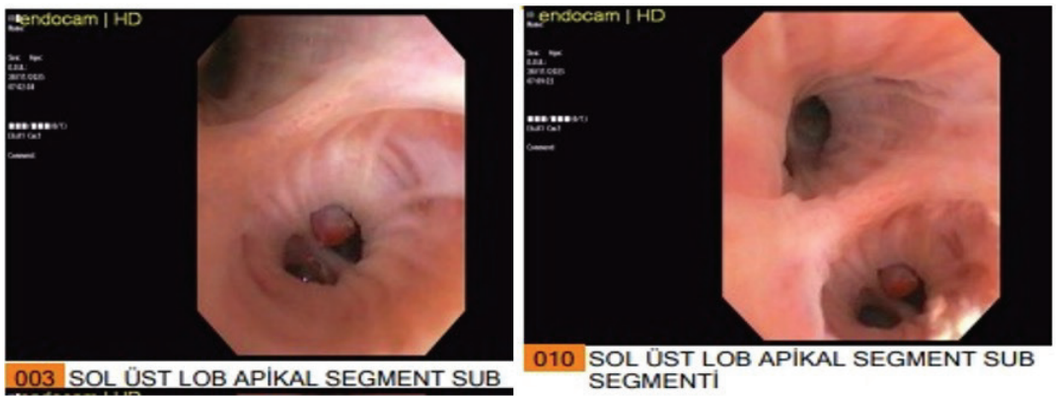

Olgu 1'e ait Bronkoskopik görüntüleri

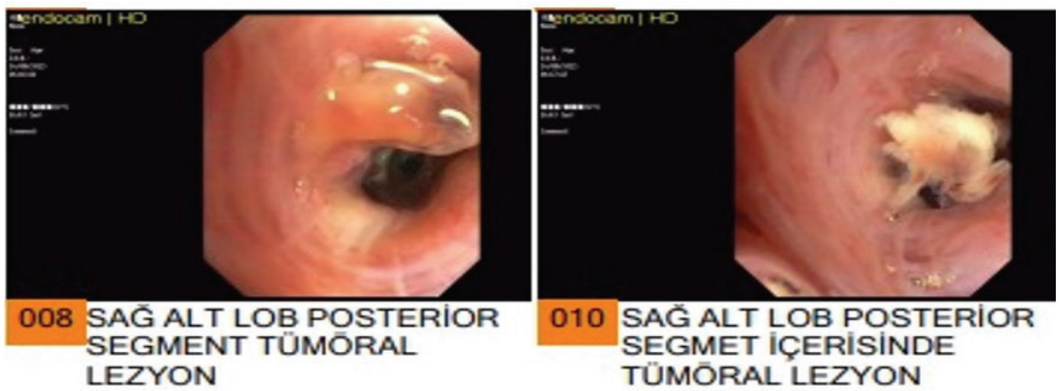

Olgu 2'ye ait Bronkoskopik görüntüleri

Tartışma-Sonuç: Bu iki olgu, hemoptizi ile başvuran hastalarda endobronşiyal patolojilerin ayırıcı tanıda mutlaka düşünülmesi gerektiğini ve tanısal süreçte bronkoskopinin vazgeçilmez bir yöntem olduğunu göstermektedir. Erken bronkoskopik değerlendirme, hem tanıya ulaşmayı hızlandırmakta hem de potansiyel olarak hayatı tehdit eden lezyonların zamanında yönetilmesine olanak sağlamaktadır.

Anahtar Kelimeler: Endobronşial lezyon, Bronkoskopi, Hemoptizi

PS-276 Bronşta Gizli Yabancı Cisim: Görüntüde Yüzük, Gerçekte Fıstık

Ebru KOYUNCU-ÖNAL[1], Abdullah OĞUR[1], Mustafa ÇALI[2], Maruf ŞANLI[2], Meral UYAR[1]

[1]Gaziantep Üniversitesi, Tıp Fakültesi, Göğüs Hastalıkları Anabilim Dalı
[2]Gaziantep Üniversitesi, Tıp Fakültesi, Göğüs Cerrahisi Anabilim Dalı

Giriş-Amaç: Yetişkinlerde yabancı cisim aspirasyonu nadir görülmesine rağmen, tanınmadığı takdirde tekrarlayan alt solunum yolu enfeksiyonlarına (ASYE) ve ciddi solunumsal komplikasyonlara yol açabilen önemli bir klinik durumdur. Görülme sıklığı yaşlılarda ve altta yatan nörolojik ya da pulmoner hastalığı olan bireylerde daha yüksektir. Sık aspire edilen nesneler arasında diş protezleri, organik gıda parçacıkları ve iğne gibi inorganik maddeler yer almaktadır. Genç ve komorbiditesi olmayan hastalarda aspirasyon öyküsünün bulunmaması tanı sürecini zorlaştırabilmektedir. Bu hasta grubunda tekrarlayan solunum semptomları ve radyolojik olarak aynı bölgede yinelenen infiltrasyon saptandığında, endobronşiyal patolojiler ayırıcı tanıda mutlaka değerlendirilmelidir. Bu olguda ise, genç yaşta, aspirasyona yatkınlık yaratabilecek ek bir klinik durumu bulunmayan bir hastada gelişen, tanı gecikmesiyle seyreden nadir bir yabancı cisim aspirasyonu olgusunu sunmayı amaçladık.

Olgu: Yirmi bir yaşında kadın hasta, iki aydır devam eden balgamla bulaşık tarzda hemoptizi sebebiyle polikliniğimize başvurdu. Son beş yıldır tekrarlayan öksürük ve kanlı balgam yakınmaları nedeniyle birçok kez sağlık kuruluşuna başvurduğu, bu süreçte sık antibiyotik ve inhaler tedavi kullandığı öğrenildi. Sigara kullanımı olmayan hastanın COVID-19 enfeksiyonu ve tüberküloz öyküsü bulunmamaktaydı. Vital bulguları normal olan hastanın oskültasyonda bilateral akciğer sesleri doğaldı. Laboratuvar parametreleri normal sınırlardaydı. Haziran 2025 tarihli dış merkez toraks bilgisayarlı tomografisinde (BT), sağ akciğer alt lobda infiltrasyon ve bronş lümeni içerisinde "taşlı yüzük" görünümünde yabancı cisim ile uyumlu görüntü saptandı. Hastanın 2022 ve Mart 2023 tarihli BT incelemelerinde ise aynı bölgede peribronşiyal kalınlaşma ve infiltrasyon alanları dikkati çekmekteydi (Şekil 1). Yapılan rijid bronkoskopide, sağ akciğer intermediyer bronş girişinde saptanan kuruyemiş parçaları forseps yardımıyla tamamen çıkarıldı (Şekil 2).

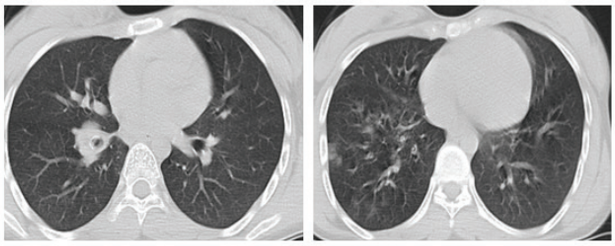

Temmuz 2022 Toraks BT

Mart 2023 Toraks BT

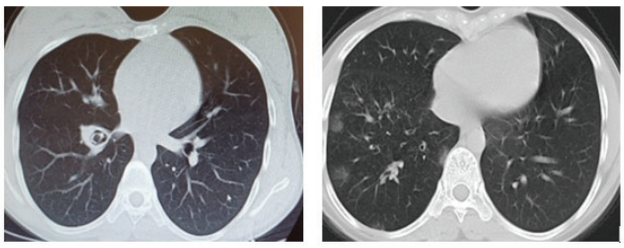

Haziran 2025 Toraks BT

Şekil 1.

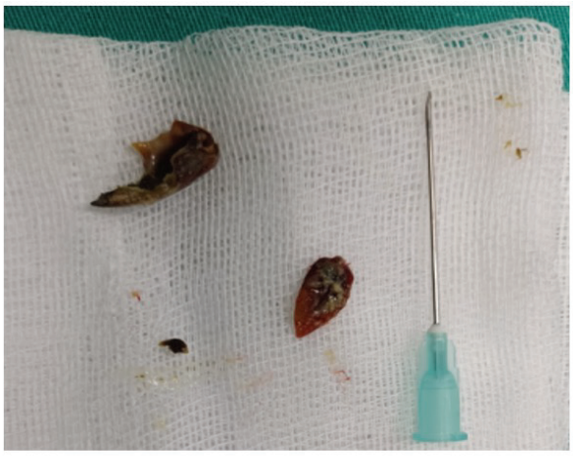

Rijid bronkoskopi sonrası çıkarılan fıstık

Şekil 2.

Tartışma-Sonuç: Yabancı cisim aspirasyonu, özellikle nörolojik hastalıklar nedeniyle bilinç kaybı gelişen olgularda ve yaşlılarda ortaya çıkabilmektedir. Bizim hastamız ise genç yaşta olup herhangi bir komorbiditesi bulunmamaktadır. Tekrarlayan semptomlarına rağmen uzun süre tanı konulamamış olmasının nedenlerinden biri, aspirasyon öyküsünün bulunmaması olabilir. Tanı gecikmesinin en önemli nedeni ise endobronşiyal lezyon olasılığının göz önünde bulundurulmamasıdır. Bu nedenle, tekrarlayan solunum semptomları ve radyolojik olarak aynı bölgede yinelenen infiltrasyon varlığında endobronşiyal lezyon olasılığı mutlaka akla getirilmelidir.

Anahtar Kelimeler: Bronkoskopi, Tekrarlayan pnömoni, Yabancı cisim aspirasyonu

PS-277 Tenosinoviyal Dev Hücreli Sarkomda Akciğer Metastazı: Nadir Bir Vaka Sunumu

Canberk Canayakın[1], Mehmet Akif Özgül[1], İpek Çalık[1]

[1]Başakşehir Çam Ve Sakura Şehir Hastanesi Göğüs Hastalıkları Anabilim Dalı

Giriş-Amaç: Tenosinoviyal dev hücreli tümör (TGCT), sinovyal zar, tendon kılıfı veya bursadan köken alan nadir bir mezenkimal tümördür. Lokalize ve diffüz tipleri çoğunlukla benign seyirli olmakla birlikte, sitolojik atipi, artmış mitotik aktivite ve nekroz alanları ile karakterize malign TGCT agresif klinik davranış ve metastaz potansiyeli gösterebilir. Malign TGCT'ye bağlı pulmoner metastaz oldukça nadirdir, literatürde sınırlı sayıda vaka bildirilmiştir. Bildirilen olgularda pulmoner tutulum genellikle parankimal veya plevral yerleşimlidir, endobronşiyal metastaz son derece nadirdir.

Olgu: Elli bir yaşında kadın hasta, sol diz tendon kılıfı kökenli malign TGCT tanısı almış ve primer tedavi olarak cerrahi eksizyon uygulanmıştır. Tam rezeksiyon sağlandığı bildirilen hastaya adjuvan sistemik tedavi veya radyoterapi verilmemiştir. İzlem sürecinde ikinci yılda patella yerleşimli rekürrens, dördüncü yılda ise sağ inguinal lenf nodu metastazı saptanmıştır. Primer tümör yatağında lokal rekürrens izlenmemiştir.İlk tanıdan altı yıl sonra hasta progresif dispne ve solunum sıkıntısı ile başvurmuş; akut santral havayolu obstrüksiyonu ön tanısı ile acil trakeostomi açılarak mekanik ventilatör desteği başlanmıştır. Kontrastsız toraks bilgisayarlı tomografide sağ ana bronş distalinde endobronşiyal yerleşimli yumuşak doku lezyonu ve bilateral yaygın pulmoner tutulum saptanmıştır. Klinik stabilizasyonun ardından uygulanan rijit bronkoskopide sağ intermedier bronşun polipoid, frajil bir kitle ile tamamen oblitere olduğu görülmüş; argon plazma koagülasyon ve mekanik rezeksiyon ile havayolu açıklığı sağlanmıştır. Kontrol bronkoskopilerinde sağ intermedier bronş lümeninin açık olduğu, ancak ara bronş içerisinde rezidüel tümöral doku alanlarının bulunduğu ve sağ alt lob bronş girişlerinde ekstrinsik basıya bağlı daralma izlendiği görülmüştür. Histopatolojik incelemede belirgin sitolojik atipi gösteren tümöral doku saptanmış; immünohistokimyasal olarak CD68 ve CD163 pozitifliği izlenmiştir. Bulgular, hastanın bilinen malign TGCT'si ile uyumlu endobronşiyal pulmoner metastaz olarak değerlendirilmiştir. Hastanın ileri evre metastatik hastalığı ve düşük performans durumu nedeniyle sistemik tedavi planlanmamış, palyatif izlem önerilmiştir.

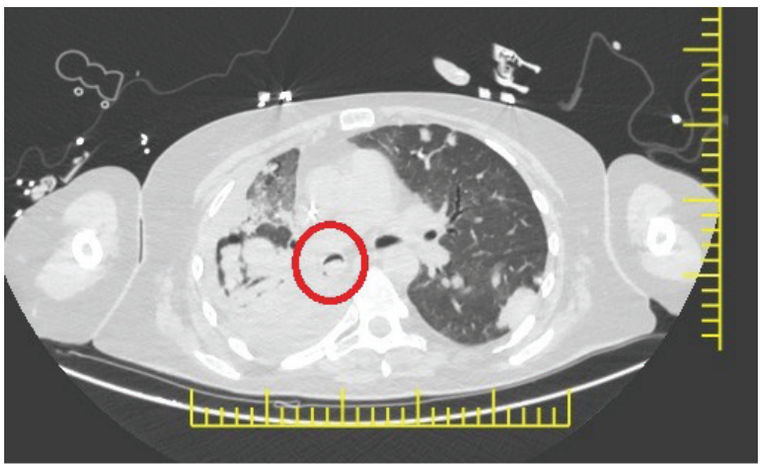

BT KESİTLERİ

SAGİTTAL KESİT

BT KESİTLERİ

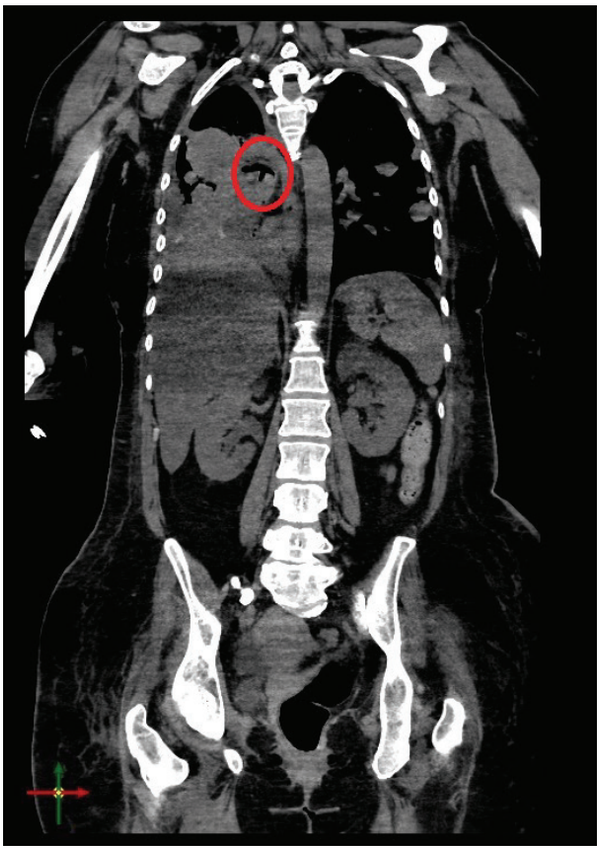

KORONAL KESİT

Tartışma-Sonuç: Malign TGCT'nin pulmoner metastazı son derece nadir olup, literatürde bugüne kadar toplam 35 vaka bildirilmiştir. Bu olguların tamamında pulmoner tutulumun parankimal veya plevral yerleşim şeklinde tanımlandığı; endobronşiyal metastaz, havayolu obstrüksiyonu veya bronkoskopik tanı ve tedaviye ilişkin bir bildirimin bulunmadığı görülmüştür.Sunulan olgu, malign TGCT'nin endobronşiyal yerleşimle santral havayolu obstrüksiyonuna yol açabileceğini ve bu nadir klinik tabloda rijit bronkoskopi ile hem tanısal doğrulama hem de etkin palyatif havayolu açıklığı sağlanabileceğini göstermesi açısından literatürde ilk bildirilen vaka olma özelliği taşımaktadır.

Anahtar Kelimeler: Tenosinoviyal Dev Hücreli Sarkom, endobronşiyal metastaz, santral havayolu obstrüksiyonu

PS-278 Maligniteyi Taklit Eden Hipervasküler Castleman Hastalığında Terapötik Embolizasyon ile Başarılı Yönetim

Merve Bıyıklı[1], Murat Kılıç[1]

[1]İnönü Üniversitesi Turgut Özal Tıp Merkezi Göğüs Cerrahisi Anabilim Dalı

Giriş-Amaç: Castleman hastalığı lenfoid dokunun proliferasyonu ile karakterize nadir bir lenfoproliferatif bozukluktur. Torasik castleman hastalığı en sık mediastinum veya hiler bölgede hipervasküler, kitle olarak karşımıza çıkar ve tüm castleman olgularının %30-70'ini oluşturur. PET-BT'de artmış FDG tutulumu göstermesi ve hipervasküler karakteri nedeniyle radyolojik olarak primer akciğer malignitesi veya lenfoma ile karışabilmektedir.Castleman hastalığında küratif tedavi cerrahi rezeksiyondur; ancak tümörün yüksek vaskülaritesi nedeniyle cerrahi sırasında ciddi kanama riski mevcuttur. Büyük damarlarla komşuluk veya majör vasküler yapılara invazyon nedeniyle rezeke edilemeyen olgularda terapötik embolizasyon, tek başına veya kombine tedavi yaklaşımının bir parçası olarak etkili bir alternatif oluşturmaktadır. Bu çalışmada, PET-BT'de primer malignite şüphesi uyandıran, cerrahi olarak rezeke edilemeyen mediastinal castleman olgusunda terapötik embolizasyon ile elde edilen başarılı sonucunu paylaştık.

Olgu: Otuz iki yaşında erkek hasta göğüs ağrısı ile kliniğimize başvurdu. Posteroanterior akciğer grafisinde solda mediastinal yerleşimli düzgün sınırlı kitle izlenmesi üzerine toraks bilgisayarlı tomografisi çekildi. Sol hemitoraksta paramediastinal yerleşimli 5x5 cm boyutlarında kitle saptandı.Hastaya çekilen PET-BT'de sol akciğer üst lob apikaposteriorden alt lob süperior segmente doğru uzanım gösteren, desendan aorta ile yer yer ara planları seçilemeyen mediastinal uzanımı bulunan, yaklaşık 49x41 mm boyutlarında, (SUVmax: 6,25) lezyon saptandı. Başka bölgede patolojik tutulum izlenmedi.Hastaya sol uniportal video yardımlı torakoskopik cerrahi (UVATS) uygulandı. Eksplorasyonda mediastende kapsüllü, mediastinal yapılarla ara planı seçilemeyen, yaygın vaskülaritesi bulunan kitle izlendi. Kitlenin yoğun kanlanması nedeniyle komplet rezeksiyon mümkün görülmedi ve tru-cut iğnesi yardımıyla biyopsi alındı. Hasta postoperatif 3. günde komplikasyonsuz taburcu edildi.Histopatolojik inceleme Castleman hastalığı olarak raporlandı. Rezeke edilemeyen hipervasküler kitle nedeniyle hastaya terapötik tümöral embolizasyon uygulandı. Takip görüntülemelerinde kitlenin belirgin regresyon gösterdiği ve içeriğinin nekroza dönüştüğü izlendi.

Hastanın preoperatif ve postoperatif görüntülemeleri

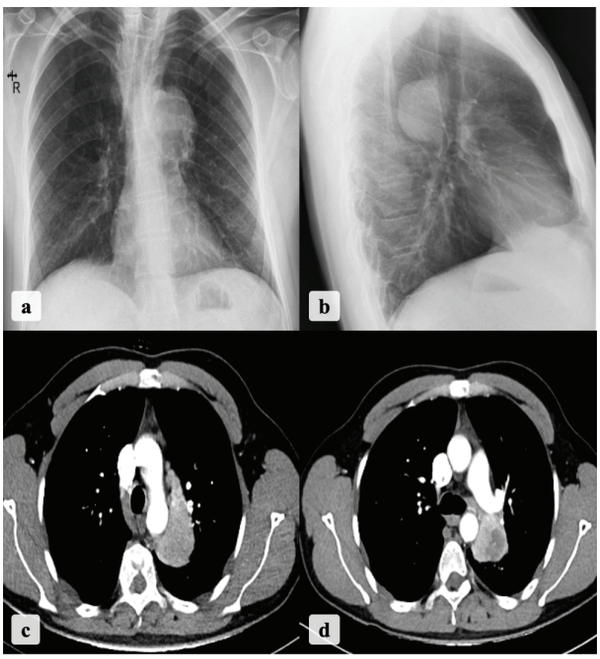

Resim a : Hastanın preoperatif posteroanterior akciğer grafisi Resim b: Hastanın preoperatif akciğer yan grafisi Resim c : Hastanın preoperatif aksiyel kesit tomografik toraks görüntülemesi Resim b: Embolizasyon sonrası regrese olan kitlenin görüntüsü

Tartışma-Sonuç: Castleman hastalığı, benign bir lenfoproliferatif bozukluk olmasına rağmen radyolojik ve metabolik görüntüleme özellikleri nedeniyle sıklıkla malignitelerle karışabilmektedir. Mediastinal hipervasküler kitlelerin ayırıcı tanısında Castleman hastalığı akılda tutulmalıdır. PET-BT'de artmış FDG tutulumu gösteren lezyonlar primer akciğer kanserinin önemli bir taklitçisidir. Majör vasküler yapılarla yakın komşuluk nedeniyle rezeke edilemeyen olgularında terapötik embolizasyon, etkili bir tedavi alternatifi sunmaktadır. Bu olgu, multidisipliner yaklaşım ve minimal invaziv girişimlerle rezeke edilemeyen castleman hastalığının başarılı bir şekilde yönetilebileceğini göstermektedir.

Anahtar Kelimeler: Castleman hastalığı, Mediastinal kitle, Terapötik embolizasyon, Hipervasküler tümör

PS-281 Malignite Şüphesiyle İzlenen Erişkin Hastada Yabancı Cisim Aspirasyonu: Olgu Sunumu

Afra Demet Tunabaş[1], Mutlu Onur Güçsav[1]

[1]Bakırçay Üniversitesi Çiğli Eğitim Ve Araştırma Hastanesi

Giriş-Amaç: Yabancı cisim aspirasyonu çoğunlukla çocukluk çağında görülürken erişkinlerde nadir olarak görülmektedir. Özellikle küçük boyuttaki yabancı cisimlerin aspirasyonları kişiler tarafından önemsenmeyip hastane başvurusu ve tanıda gecikmelere neden olabilmektedir. Erişkinlerde aspirasyon; ileri yaş, bilinç değişikliği, nörolojik hastalıklar ve dental problemler gibi predispozan faktörlerle ilişkilidir. Klinik bulgular öksürük, balgam, tekrarlayan enfeksiyonlar ve persistan radyolojik bulgular şeklinde ortaya çıkabilir. Radyolojik olarak bronş içerisinde yer alması nedeniyle özellikle aspirasyon hikayesi tanımlamayan hastalarda akciğer malignitesi ile karışabilir. Makalemizde akciğer karsinomu ön tanısı ile tetkik edilen ancak yabancı cisim aspirasyonu olduğu tespit edilen hastamızı erişkin yaşta da aspirasyonun ayırıcı tanılar arasında olması gerektiğine dikkat çekmek amacıyla sunuyoruz.

Olgu: 59 yaşında erkek hasta; dış merkez göğüs hastalıkları polikliniğine 1 aydır olan öksürük ve pürülan balgam şikâyetleri ile başvurmuş. Yapılan tetkikler sonucunda hasta akciğer karsinomu ön tanısı ile tarafımıza yönlendirilmiş. Hastanın Kronik Obstrüktif Akciğer Hastalığı tanısı ve 150 paket/yıl sigara öyküsü mevcuttu (sigara bırakmış). Öz ve soy geçmişinde başka bir özellik bulunmamaktaydı. Fizik muayenede vital bulguları stabildi. Solunum muayenesinde sağ hemotoraks orta ve alt zonda yoğunlaşan ronküs işitilmekteydi. Laboratuvarda patolojik bulgu yoktu. Hastanın kontrastsız toraks bilgisayarlı tomografisinde (BT) sağ bronkus intermedius distal uçta 9 mm boyutunda hiperdens görünümlü yuvarlak oluşum izlendi. Mevcut lezyonda PET-BT'de minimal artmış F-18 FDG tutulumu mevcuttu (SUVmax: 3,3). Ayrıca mediastinel lenf bezlerinde ılımlı artmış F-18 FDG tutulumları mevcuttu (SUVmax: 4,5) (Şekil-1). Hasta aspirasyon açısından tekrar sorgulandı ama hatırladığı bir aspirasyonunun olmadığını ifade etti.Yapılan fleksibl bronkoskopide, sağ alt lob lateral segment girişinde oval formda yabancı cisim görüldü. Yabancı cisim endoskopik işlemlerde kullanılan daha büyük boyutlu alligatör forceps yardımıyla çıkarıldı ve materyalin zeytin çekirdeği olduğu görüldü (Şekil-2). Diğer bronşiyal segmentler olağan izlendi. Bronkoskopi sonrası klinik şikâyetleri gerileyen hasta önerilerle taburcu edildi.

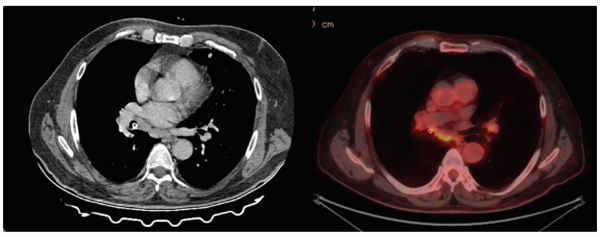

Şekil-1

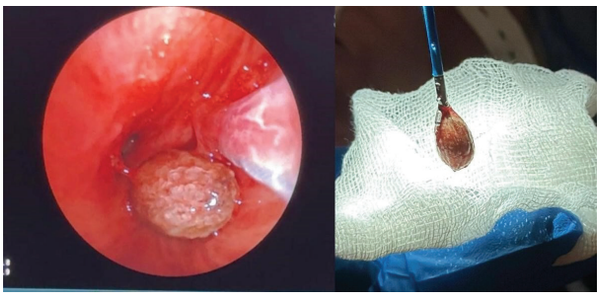

Şekil-2

Tartışma-Sonuç: Persistan solunumsal semptomları olan ve malignite şüphesiyle izlenen hastalarda, yabancı cisim aspirasyonu nadir de olsa ayırıcı tanıda düşünülmelidir. Özellikle yabancı cisme bağlı gelişen kronik inflamasyonun, bu olguda görüldüğü üzere PET-BT'de maligniteyi ve lenf nodu metastazını taklit eden artmış FDG tutulumlarına (yalancı pozitiflik) yol açabileceği unutulmamalıdır Erken dönemde yapılan bronkoskopi, doğru tanı konulmasını ve gereksiz ileri tetkiklerin önlenmesini sağlar.

Anahtar Kelimeler: Yabancı cisim aspirasyonu, Akciğer malignitesi, Bronkoskopi

PS-282 Ventrikülo-Plevral Şanta Bağlı Gelişen Tek Taraflı Plevral Efüzyon; Nadir Bir Komplikasyon Olgusu

Levent Çevik[1], Ahmet Arısoy[1]

[1]Van Yüzüncü Yıl Üniversitesi Tıp Fakültesi Dursun Odabaş Tıp Merkezi Hastanesi Göğüs Hastalıkları Anabilim Dalı

Giriş-Amaç: Ventrikülopleural (VPL) şantlar, hidrosefali tedavisinde nadiren kullanılmaktadır. Bu şantlarla ilişkili en önemli komplikasyonlar pnömotoraks ve plevral efüzyondur. 56 yaşındaki bir kadında tespit edilen, VPL şant sonrası gelişen nadir bir plevral efüzyon olgusu sunulmuştur.

Olgu: Hastanemiz acil servisine nefes darlığı öksürük şikayetleriyle başvuran 56 yaşında kadın hastanın yapılan fizik muayenede sağ taraf bazallerde solunum seslerinde azalma olması, dakika solunum sayısının 24/dk, oda havasında O2 satürasyonunun 88 civarında olması üzerine çekilen Göğüs röntgeni ve bilgisayarlı tomografisi aynı tarafta önemli bir submasif plevral efüzyon olduğunu ve katetere ait olduğu düşünülen görüntü izlendi (Resim-1,2). Hastanın ayrıntılı öz geçmişinde; yaklaşık 6 ay önce travmatik subaraknoid kanama (SAK) sonrası, batında perkütan endoskopik gastrostomi (PEG) ve kolostomi torbası da olması üzerine dış merkezde VPL şant ile tedavi edilmiş olduğu öğrenildi. Hastada şant disfonksiyonuna bağlı komplikasyona sekonder plevral efüzyon geliştiği düşünüldü. Hastaya interkostal aralıktan yapılan torasentezden alınan numune BOS sıvısıyla uyumlu bulundu. Glukoz:75mg/dl, protein: 29,5mg/dl, LDH: 35u/l, albümin: 50mg/dl saptandı. Yapılan BOS mikrobiyolojik incelemede menenjitle uyumlu bulguya rastlanmadı. Hastaya eş zamanlı göğüs tüpü takıldı sıvı drenajı sağlandı, kontrol PAAG de (Resim-3) plevral efüzyonu gerileyen kliniğinde düzelme saptanan, takipnesi gerileyen O2 saturasyon değerleri 92 seviyelerine ulaşan hasta beyin cerrahisi tarafından interne edilip sonrasında şant çıkarılması ve revizyonu operasyonuna alındı.

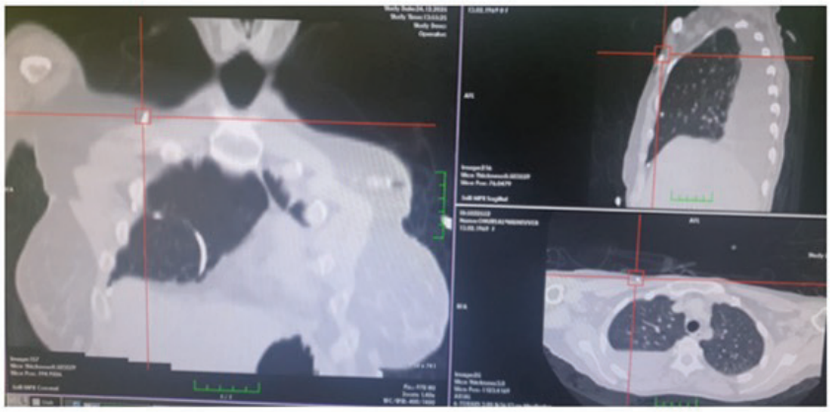

Resim-1: Sağ hemitoraksda plevral efüzyon ve VPL şant kateterine ait görüntüler

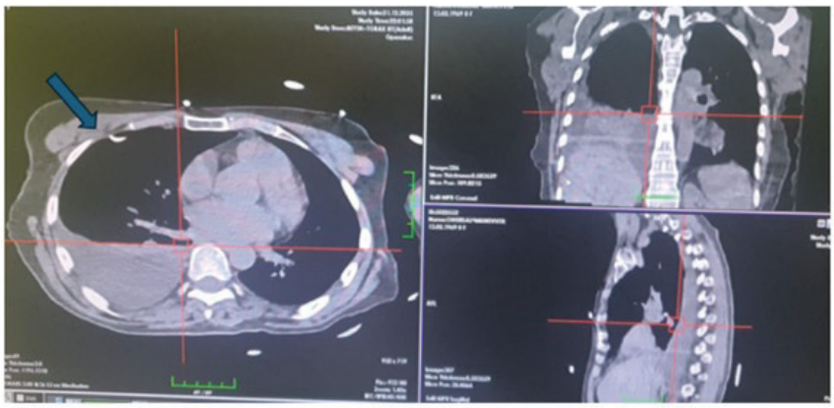

Resim-2: Sağ hemitoraksda plevral efüzyon ve VPL şantının hemitoraksa giriş yeri

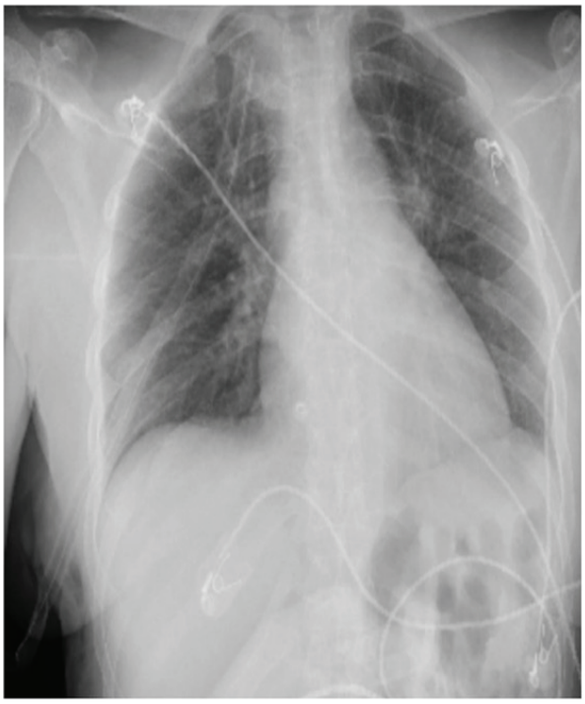

Resim-3: Göğüs tüpü tatbiki sonrası kontrol PAAG grafisi

Tartışma-Sonuç: Bu çalışmayla; yapılan literatür araştırmalarına göre bu vaka hidrosefali tedavisinde nadir olarak uygulanan bir tedavi yönetimi olan VPL şanta bağlı ve daha çok akut dönemde görülmsine karşın bizim olgumuzda olduğu gibi aylar sonra da ortaya çıkabildiğini ve tek taraflı plevral efüzyon nedeni olarak dikkat edilmesi gereken önemli bir nadir komplikasyon olduğunun akılda tutulması önerilir. Nadir görülen patolojik tanıya sahip olguların özellikle genç meslektaşlarımızın aklına daha sık gelmesi ve literatürü güncel tutması adına olgumuzu sunmayı amaçladık.

Anahtar Kelimeler: Ventrikülo-plevral şant, plevral efüzyon, hidrosefali

Poster Bildiri Oturumu 15: Torasik Onkoloji

PS-283 Bilateral Pulmoner Kaviter Lezyonun Nadir Bir Nedeni: Pankreas Adenokarsinom Metastazı

Sena Tunç[1], Şule Eyhan Gül[1], Ayşe Yeter[1], Elif Yelda Niksarlıoğlu[1], Merdiye Ataner[1]

[1]Yedikule Göğüs Hastalıkları ve Göğüs Cerrahisi Eğitim ve Araştırma Hastnesi

Giriş-Amaç: Pulmoner kistik ve kaviter lezyonların en sık nedenleri enfeksiyöz hastalıklar, septik emboliler, sistemik vaskülitler, interstisyel akciğer hastalıkları ve malignitelerdir. Kaviter akciğer metastazları oldukça nadir olup, metastatik akciğer nodüllerinin yalnızca yaklaşık %4'ünde saptanmaktadır (1). Bu tip metastazlar en sık baş-boyun ve serviksin skuamöz hücreli karsinomları ile gastrointestinal sistem adenokarsinomları, safra kesesi, mesane ve over maligniteleri ile osteosarkomlara eşlik etmektedir (2). Pankreas karsinomuna bağlı akciğer metastazlarında radyolojik olarak genellikle solid nodüller, buzlu cam nodülleri veya konsolidasyon alanları izlenirken, kaviter metastaz oldukça nadir bir bulgudur (3). Bu olgu sunumu ile, bilateral multipl kistik-kaviter akciğer lezyonları nedeniyle yapılan tetkikler sonucunda pankreas adenokarsinomu tanısı alan olgu sunularak, kaviteleşmiş akciğer lezyonlarının ayırıcı tanısında malignitelerin öneminin vurgulanması amaçlanmıştır.

Olgu: 57 yaşında erkek hasta öksürük, nefes darlığı, kilo kaybı şikayetleri ile başvurdu. Özgeçmişinde başvurudan yaklaşık 3 ay önce geçirilmiş miyokard infarktüsü ve sonrasında ikili antiagregan tedavi kullanımı mevcuttu. Toraks bilgisayarlı tomografisinde (BT) bilateral yaygın, düzensiz sınırlı, bazıları kalın duvarlı multipl kist ve kavitasyonlar saptandı(Şekil-1). Klinik tablo nedeniyle öncelikle tüberküloz, septik emboli ve sistemik vaskülit ön tanıları ile değerlendirildi. Kardiyoloji konsültasyonu sonrası yapılan ekokardiyografide endokardit veya intrakardiyak trombüs saptanmadı. Vaskülit ve kollajen doku hastalıkları açısından alınan idrar tetkiki ve kan tetkikleri normaldi. Yapılan fiberoptik bronkoskopi eşliğinde bronkoalveoler lavaj örneklemesi sonucunda nonspesifik, mantar ve tüberküloz sıvı kültürlerinde üreme olmadı, histopatolojik değerlendirmede patoloji saptanmadı. İkili antiagregan tedavisinin devamı ve kardiyoloji konsültasyonu sırasında tedavinin değiştirilmemesi ve yüksek risk grubunda olması nedeniyle kaviter lezyonlardan biyopsi alınamadı. Karın ve skrotal ağrı tariflemesi nedeni ile yapılan batın BT'de pankreas başında kitle lezyonu saptandı. PET-BT görüntülemesinde pulmoner kaviter lezyonlarda en yoğunu suv-max:6.81 olan tutulum, mediastende multipl lenf nodunda suv-max:4.86 olan tutulum, pankreas başında yaklaşık 34x33 mm boyutlarına ulaşan kitlesel lezyonda ve batında multipl lenf nodunda suv-max:7.6 tutulum saptandı (Şekil 2). Pankreas başından alınan biyopsi sonucu adenokarsinom olarak raporlandı. Pulmoner kavitasyonlardan patolojik örnekleme yapılamasa da tutulum özelliğinden dolayı metastaz olarak kabul edildi..

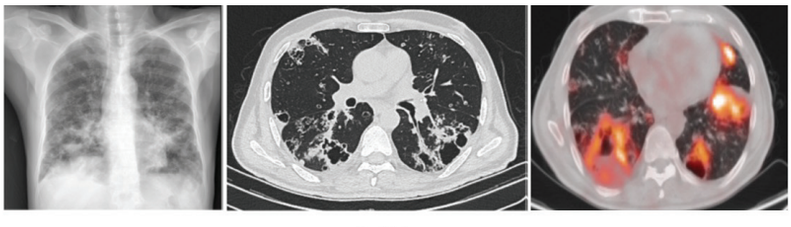

Şekil-1 Şekil-2

Tartışma-Sonuç: Bilateral multipl kavitasyon varlığında enfeksiyon ve vaskülit ön planda düşünülse de, nadir malign nedenler mutlaka ayırıcı tanıda yer almalıdır. Klinik kısıtlılıklar ve girişimsel engeller tanısal süreci geciktirebilir; bu nedenle sistematik ve multidisipliner yaklaşım hayati önem taşımaktadır.

1- Tsuji T, Nishimura A, Tawara H, Kadoya S, Bando H, Tsunezuka Y. Unusual case of cavitary lung metastasis of esophageal cancer: A case report. *Int J Surg Case Rep*. 2021;80:105662. doi:10.1016/j.ijscr.2021.105662
2- Zhai N, Liu J, Xu P, Liu B, Fan Y, Lv C. Pulmonary metastasis of distal cholangiocarcinoma with multiple cavities in bilateral lungs: A case report. *Thorac Cancer*. 2020;11(10):2998-3000. doi:10.1111/1759-7714.13584
3- Aissaoui M, Lupo A, Coriat R, et al. CT features of lung metastases from pancreatic adenocarcinoma: Correlation with histopathologic findings. *Diagn Interv Imaging*. 2021;102(6):371-377. doi:10.1016/j.diii.2020.11.015

Anahtar Kelimeler: Pulmoner kavitasyon, Pankreas adenokarsinomu, Metastaz

PS-284 Opere Akciğer Kanseri Olgusunda Her FDG Tutulumu Progresyon mudur?

Halime Selin Aslan[1], Onur Fevzi Erer[1], Sinem Ermin[1], Ahmet Üçvet[2]

[1]İzmir Dr. Suat Seren Göğüs Hastalıkları ve Cerrahisi Eğitim ve Araştırma Hastanesi Göğüs hastalıkları
[2]İzmir Dr. Suat Seren Göğüs Hastalıkları ve Cerrahisi Eğitim ve Araştırma Hastanesi Göğüs Cerrahisi

Giriş-Amaç: FDG PET-CT, onkolojik hastalarda rezidüel hastalık ve nüksün değerlendirilmesinde yüksek duyarlılığa sahip bir görüntüleme yöntemidir. Ancak artmış FDG tutulumu her zaman maligniteyi göstermemekte, inflamatuvar ve reaktif süreçler de yanlış pozitif sonuçlara yol açabilmektedir. Bu bağlamda, cerrahi sırasında kullanılan hemostatik ajanlar PET-CT'de tanısal güçlük yaratan önemli benign nedenler arasında yer almaktadır. Bu olgu sunumunda, akciğer kanseri operasyonlarında kullanılan hemostatik ajanların da FDG tutulumu yapabileceğinin akla gelmesi amaçlanmıştır.

Olgu: 6 aydır geceleri artan öksürük, beyaz renkli balgam çıkartma ve eforla artan nefes darlığı şikayetleri ile polikliniğe başvuran 64 yaş erkek hastanın özgeçmişinde KOAH tanısı mevcut. Soy geçmişinde özellik yok. Hasta 50 yıldır aktif olarak sigara içmektedir. Hastanın fizik muayenesinde, sol üst zonda solunum sesi azalmış , diğer zonlarda ise ronküs oskülte edildi. Hastaya akciğer grafisi ve toraks bilgisayarlı görüntüleme istendi. Hastanın yapılan görüntülemelerinde sol akciğer üst lob apikoposterior segment posteriorunda kalın duvarlı yaklaşık 65x45 mm çapında kaviter kitle görüldü. PET-CT istendi. PET-CT'de sol üst paratrakeal ve alt paratrakeal lenf nodlarında artmış FDG tutulumu saptanması üzerine EBUS planlandı. Lenfadenopatilerden alınan biyopsilerde malign hücreye rastlanmadı. Tanı amaçlı TTİABX yapıldı .Küçük hücre dışı karsinom olarak raporlandı. Tanı anında T3N0M0 olarak değerlendirildi. Hastaya sol üst lobektomi ve mediastinal lenf nodu diseksiyonu operasyonu planlandı. Patolojisi invaziv solid adenokarsinom ile uyumlu raporlandı. Tümör evresi pT3N0PL3 olarak değerlendirildi .Hastaya 4 kür platin ve taxan grubu kemoterepötik tedavi verildi.Tedavi sonrası kontrol görüntülemelerde anterior mediastinal ve subhiler alanda bronkopulmoner iki adet yeni gelişen LAP'ta artmış FDG tutulumu görülmüş. Hastaya nüks ya da progresyon ön tanıları ile yapılan EBUS işleminde 10 L: 16 mm çaplı sınırları belirgin heterojen yapıda lenfadenopati görüldü ve biyopsi alındı. Patoloji raporunda çok sayıda yabancı cisim tipi histiyositler tarafından fagosite edilmiş, kompakt eozinofilik materyal olarak değerlendirildi, Hastanın lobektomi operasyon notu incelendi. Hastaya operasyon sırasında kanama kontrolü sağlanması için Surgicel isimli hemostatik ajan uygulandığı görüldü. PET-CT'de tutulan yerin operasyonda kullanılan hemostatik materyal alanı olarak değerlendirildi

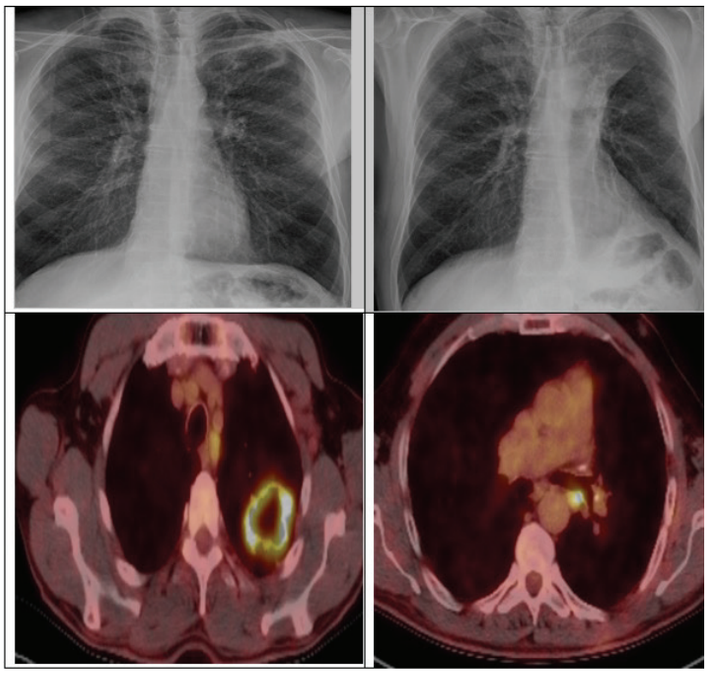

hastanın operasyon öncesi ve sonrası akciğer görüntülemeleri

EBUS işlem USG görüntüsü ve hemostatik ajan

Tartışma-Sonuç: Hemostatik ajanlara bağlı gelişen inflamatuvar FDG tutulumu PET-CT'de yanlış pozitifliğe yol açabilen önemli bir durumdur. Bu nedenle PET-CT yorumlanırken cerrahi zamanlama, kullanılan materyaller, klinik bulgular ve önceki görüntülemeler mutlaka birlikte değerlendirilmelidir. Multidisipliner yaklaşım, gereksiz invaziv girişimlerin ve yanlış tedavi kararlarının önlenmesi açısından büyük önem taşımaktadır

Anahtar Kelimeler: hemostatik ajan, FDG tutulumu, akciğer kanseri

PS-285 Langerhans Hücreli Histiyositoz ve Eşlik Eden Hipersensitivite Pnömonisi: Bir Olgu Sunumu

Ayşe Nur Yılmaz[1], Şule Gül[1], Öznur Yıldız[1], Ramazan Eren[1], Elif Yelda Niksarlıoğlu[1]

[1]Sağlık Bilimleri Üniversitesi Yedikule Göğüs Hastalıkları ve Göğüs Cerrahisi Eğitim Araştırma Hastanesi Göğüs Hastalıkları Kliniği, İstanbul

Giriş-Amaç: Langerhans hücreli histiyositoz(LHH), nadir görülen ve Langerhans hücrelerinin klonal proliferasyonu ile karakterize heterojen bir hastalıktır. Patogenezinde özellikle BRAF V600E mutasyonu ve MAPK/ERK yolak aktivasyonu rol oynamaktadır. Klinik spektrum tek organ tutulumundan karaciğer, dalak, kemik iliği tutulumuna kadar değişkenlik gösterir. Tanı, histopatolojik inceleme ve immünohistokimyasal belirteçler(CD1a,Langerin,S100) ile konulur. Tedavi yaklaşımı hastalığın yaygınlığına bağlıdır. LHH'nin lokalize tutulumunda cerrahi veya lokal tedavi yeterli olabilirken, multisistem tutulumunda Vinblastin ve Prednizon kombinasyonu standarttır. LHH'nin klinik seyri heterojen olup, prognoz organ tutulumuna göre değişkenlik göstermektedir. Biz vakamızda cerrahi operasyon sonrası LHH tanısı alan hastada interstisyel akciğer hastalığı tablosunun görülmesini inceledik.

Olgu: Hastamız otuz beş yaş erkek hasta nefes darlığı ve efor dispnesi gelişmesi nedeniyle polikliniğimize başvurdu. Hastanın 30 paket yıl sigara içme öyküsü mevcut, 2014 yılından beri de metal, alüminyum ve paslanmaz çelik işleme işinde çalışan hasta öncesinde 2 yıl emprime boya/baskı işinde çalışmış.Hastanın 1 yıl muhabbet kuşu besleme öyküsü mevcut.Hastanın fizik muayenesinde akciğerde bilateral ralleri duyuldu.Hastaya çekilen Bilgisayarlı Tomografi(-BT)'de her iki akciğerde yaygın birleşerek bizar formda parankimal kistik açıklıklar, traksiyon bronşektazilerine neden olan septal kalınlaşmalar ve retiküler patern izlendi. Solunum Fonksiyon Testi(SFT)'inde FVC:3,08lt %66,2 , FEV1:2,12lt %54,6 , FEV1/FVC:%68,9 görüldü.Hasta göğüs cerrahisine konsulte edildi. Hastaya sol alt lob wedge rezeksiyon yapılmasına karar verildi. Operasyon sonrası patoloji sonucu CD1a ve anti-S100 pozitif Langerhans hücreli histiyositoz olarak bulundu.Hastanın mesleki maruziyeti, muayenesi, radyolojisi, sigara içme ve kuş besleme öyküsü düşünülerek LHH eşliğinde Hipersensitivite Pnömonisi(HP) düşünüldü.Hastanın sigarayı bırakması ve semptomatik olan hastaya prednol 32 mg tedavi başlanması planlandı. Hastanın tedavi sonrası semptomları hafifledi, prednol tedavisi kontrollu azaltıldı.Azathioprine tedaviye eklenmek istendi fakat hasta uyum sağlayamadı. Mart 2023'ten itibaren tedavisiz takibe alınan hastanın SFT'sinde FVC:2.93lt %73, FEV1:1.84lt %55, FEV1/FVC:%73, 6 dakika yürüme testinde 360 metre bulunan hastanın semptomatik seyretmesiyle prednol tedavisine tekrardan başlandı.

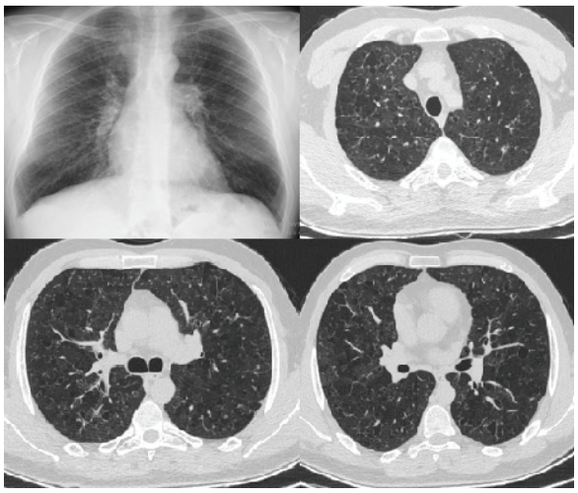

Resim 1: Olgumuza ait akciğer grafisi ve BT görüntülemeleri

Tartışma-Sonuç: Langerhans hücreli histiyositozis, özellikle sigara ve mesleki maruziyetle ilişkili pulmoner tutulum gösterebilen, nadir fakat klinik açıdan önemli bir hastalıktır. Olgumuzda cerrahi sonrası LHH tanısı doğrulanmış, beraberinde Hipersitivite Pnömonisi düşünülmüş ve tedaviye olumlu yanıt alınmıştır. Sigarayı bırakmanın ve maruziyetin sonlandırılmasının hastalığın seyrinde belirleyici rol oynadığı görülmüştür. Bu olgu, LHH'nin interstisyel akciğer hastalıkları içinde ayırıcı tanıda mutlaka göz önünde bulundurulması gerektiğini vurgulamaktadır.

Anahtar Kelimeler: Hipersensitivite Pnömonisi, interstisyel akciğer hastalığı, Langerhans Hücreli Histiyositoz, sigara

PS-286 Ender Görülen Bir Olgu Endobronşial Hamartom

Ataberk Demirkol[1], Nevin Fazlıoğlu[1], Demet Turan[2]

[1]Tekirdağ Namık Kemal Üniversitesi Göğüs Hastalıkları Anabilim Dalı
[2]Yedikule Göğüs Hastalıkları ve Göğüs Cerrahisi Eğitim ve Araştırma Hastanesi

Giriş-Amaç: Pulmoner hamartomlar (PH) akciğerin benign neoplazmları olup tüm soliter pulmoner nodüllerin %6'sını oluşturur. Lokalizasyonuna göre intraparankimal (%90) ve endobronşial (%10) olmak üzere iki klinik tipi vardır. 76 yaş erkek hastamızda rijit bronkoskopi aracılığıyla elektrokoterle snare uç kullanılarak rezeke edilen ve solunumsal semptomları tamamen düzelen bir endobronşial hamartom olgusunu klinikte nadir olarak karşılaşılması nedeniyle sunmayı amaçladık.

Olgu: 76 Yaş erkek hasta son 7 aydır şiddetlenen nefes darlığı ile başvurdu. 80 paket/yıl sigara öyküsü olup 20 yıldır eksmoker olan hastanın bilinen kronik akciğer hastalığı yoktu. Muayenesinde oda havasında spo2 değeri 90 ve sol hemitoraksta ronkus duyuldu. Postero-anterior akciğer grafisinde sol orta-alt zonda dansite artışı izlenen hastaya bronkodilatör ve uygun antibiyotik tedavi düzenlendi. Kontrol muayenesinde ronkuslerinin devam etmesi üzerine toraks bilgisayarlı tomografi istendi. Sol ana bronşta tıkayıcı lezyon, yine sol akciğerde yaygın traksiyon bronşektazik değişiklikler, sol akciğer üst lobda sınırları net fibrotik değişiklikler ve nodül ayırımı yapılamayan opasiteler izlendi. Tarafımıza ileri tetkik amaçlı yönlendirilen hastaya karsinoid tümör ön tanısı ile bronkoskopi işlemi planlanarak Pozitron Emisyon Tomografisi çekimi yapıldı. Sol ana bronş proksimalinde intrabronşial 2.2x1 cm boyutlarında tıkayıcı dansite artış alanında minimal FDG tutulumu (SUVmax:2.2) ve sol akciğerde yaygın retiküler-fibrotik, bronşektazik değişiklikler izlenen hastanın bu alanlarda patolojik düzeyde FDG tutulumu saptanmadı.Bronkoskopi işleminde sol ana bronş distalinde üzeri düzgün mukoza ile kaplı saplı olduğu düşünülen vegetan kitle lezyonu ile tama yakın tıkalı olarak izlendi. Lezyon üzerinden multiple biyopsiler alındı. Patoloji kronik nonspesifik inflamasyon ve bening sitoloji olarak sonuçlanan hasta girişimsel pulmonoloji bölümüne sevk edildi. Hastaya fiberoptik fleksibl bronkoskop aracılığıyla elektrokoter uygulanarak lezyon rezeke edildi . Rezeke edilen lezyonun patoloji sonucu pulmoner hamartom olarak sonuçlandı.Hastanın işlem sonrası kontrol muayenesinde solunumsal şikayetleri tamamen düzeldi ve muayanesinde patolojik bulgu izlenmemesi üzerine radyolojik takibe alındı.

Toraks Bilgisayarlı Tomografi

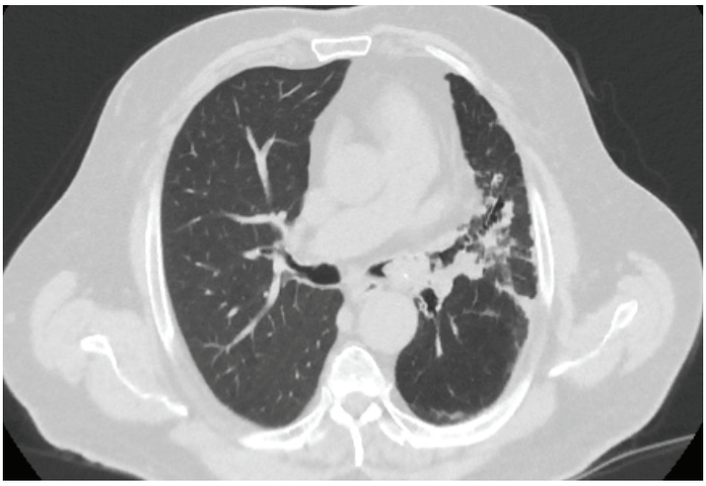

Sol ana bronş proksimalinde intrabronşial yaklaşık 2 cm boyutlarında tıkayıcı lezyon ve sol akciğerde retiküler-fibrotik, bronşektazik değişikliklerin toraks bilgisayarlı tomografideki görüntüsü.

Lezyonun bronkoskopik görüntüsü

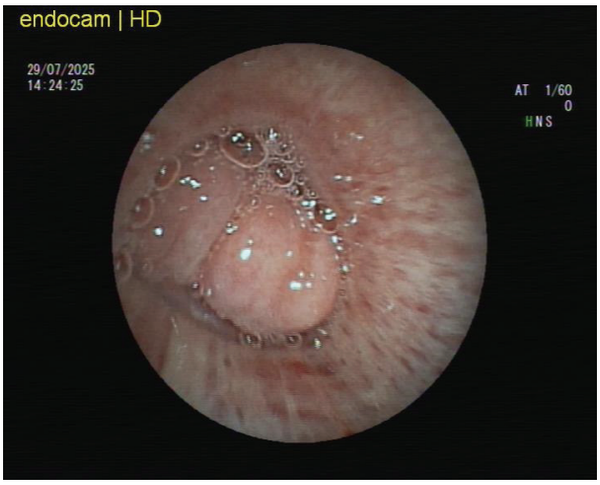

Sol ana bronşta üzeri düzgün mukoza ile kaplı distalinde saplı olduğu düşünülen vegetan kitle lezyon.

Tartışma-Sonuç: Endobronşial hamartomlar trakeobronşial ağacın benign neoplazmlarıdır. Deneyimli merkezlerde rijit bronkoskopik elektrokoter diğer cerrahi girişimlere kıyasla komplikasyon riskinin az olduğu için güvenli olduğu düşünülmektedir. Bu nedenle seçilmiş olgularda öncelikli tedavi yaklaşımı olarak değerlendirilmelidir.

Anahtar Kelimeler: Endobronşial Hamartom, Elektrokoter, Rijit Bronkoskopi, Progresif Dispne

PS-287 Mediastinal Yerleşimli Primeri Belli Olmayan Skuamöz Hücreli Karsinom Olgusu

Hilal Kaplan[1], Deniz Doğan Mülazimoğlu[1], Miraç Öz Kahya[1], Gökalp Güneş[2], Cabir Yüksel[2], Koray Ceyhan[3], Aydın Çiledağ[1], Akın Kaya[1], Gökhan Çelik[1]

[1]Ankara Üniversitesi Tıp Fakültesi Göğüs Hastalıkları Anabilim Dalı
[2]Ankara Üniversitesi Tıp Fakültesi Göğüs Cerrahisi Anabilim Dalı
[3]Ankara Üniversitesi Tıp Fakültesi Tıbbı Patoloji Anabilim Dalı

Giriş-Amaç: Primer kaynağı bilinmeyen kanserler (CUP) tüm kanserlerin %2-5'ini oluşturur. Hızlı ve agresif bir klinik seyir gösterir; erken metastaz eğilimi ve düzensiz yayılım paternleri ile tanımlanır. Adenokarsinom , CUP'ların en yaygın histolojisidir, skuamöz hücreli karsinom ise CUP vakalarının yaklaşık %15'ini oluşturur. Primer kaynağı bilinmeyen olgularda mediastinal çoklu lenf nodu tutulumu son derece nadirdir. Olgumuz mediastinal yerleşimli primeri belli olmayan skuamöz hücreli karsinom olgusudur.

Olgu: Elli dört yaşında, bilinen diabetes mellitus tanısı olan erkek hasta, yaklaşık iki aydır devam eden öksürük şikâyeti ile başvurdu. Fizik muayenesinde genel durumu iyi olup parmak ucu oksijen satürasyonu %97 idi; akciğer oskültasyonunda yer yer ronküsler işitildi. Hastanın toraks bilgisayarlı tomografi (BT')'sinde, mediastende yaklaşık 7 × 6.5 cm boyutlarında solid kitle ile birlikte subkarinal ağırlıklı konglomere lenfadenopatiler izlendi. Kitlenin distal trakea ve her iki ana bronş proksimalini sararak trakeada sağa deviasyona yol açtığı ve sağ ana pulmoner arter üzerinde belirgin bası oluşturduğu görüldü. PET-BT'de mediastinal kitlede yüksek seviyede patolojik FDG tutulumu (SUVmax: 19.5) saptandı. Vücudun diğer bölgelerinde hipermetabolik odak saptanmadı. Tanı amacıyla yapılan EBUS eşliğinde transbronşiyal iğne aspirasyonlarında, bronkoskopik incelemede endobronşiyal lezyon izlenmezken alınan örneklerin histopatolojik incelemesi keratinize skuamöz hücreli karsinom olarak raporlandı. Baş ve boyun kanserlerinin etiyolojisi ve prognozunda önemli bir faktör olan HPV açısından yapılan immünohistokimyasal incelemede HPV genotipleri negatif saptandı. Skuamöz hücreli karsinom tanısı sonrasında primer odağın araştırılması amacıyla gerçekleştirilen endoskopik incelemede patolojik bulgu saptanmadı. Bu bulgular doğrultusunda olgu, primeri bilinmeyen paratrakeal yerleşimli skuamöz hücreli karsinom olarak değerlendirildi. Tedavi için tıbbı onkoloji kliniğine yönlendirildi.

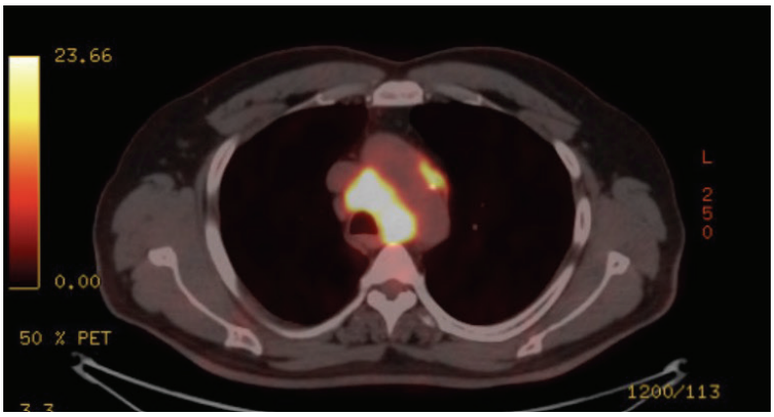

Resim 1. Mediastende aortikopulmoner alanda kitle lezyonunda patolojik aktivite birikimini gösteren PET-BT kesiti

Tartışma-Sonuç: Paratrakeal kitlelerde akciğer, özofagus ve baş-boyun kaynaklı daha sık görülen malignitelerin dışlanması gerekmektedir. Akciğer skuamöz hücreli karsinomunda genellikle santral parankimal veya endobronşiyal kitle lezyonları ön planda olup, mediastinal tutulum çoğu zaman primer lezyona eşlik eden lenf nodu tutulumu şeklinde izlenir. Buna karşın olgumuzda, primer akciğer parankiminde belirgin bir kitle saptanmaksızın mediastende kitle oluşumu mevcuttu. Bu olgu nadir görülen paratrakeal yerleşimli ve primeri saptanamayan skuamöz hücreli karsinomlarda tanısal yaklaşım ve ayırıcı tanının önemini vurgulamaktadır.

Anahtar Kelimeler: "Paratrakeal kitle", Kanser", "Ebus", "Skuamoz hücreli karsinom"

PS-288 Cilt Metastazlı Akciğer Adenokarsinom Olgusu

Hilal Kaplan[1], Enes Erul[2], Elif Berna Köksoy[2], Deniz Doğan Mülazimoğlu[1], Miraç Öz Kahya[1], Aydın Çiledağ[1], Gökhan Çelik[1], Akın Kaya[1]

[1]Ankara Üniversitesi Tıp Fakültesi Göğüs Hastalıkları Anabilim Dalı
[2]Ankara Üniversitesi Tıp Fakültesi Tıbbi Onkoloji Bilim Dalı

Giriş-Amaç: Akciğer adenokarsinomunun deriye metastazı nadirdir, morfolojik olarak heterojendir ve vücudun herhangi bir bölgesini etkileyebilir. Deri metastazları, kötü bir prognoza sahiptir. Tanı genellikle histopatoloji ve destekleyici immünohistokimya ile konulur.

Olgu: Altmış iki yaşında, 90 paket/yıl sigara öyküsü bulunan; bilinen koroner arter hastalığı ve stent öyküsü olan erkek hasta, 2023 yılında sol aksillada ağrı şikâyeti ile değerlendirilmiş ve sol servikal lenf nodundan alınan biyopsinin histopatoloji sonucunda akciğer adenokarsinomu tanısı almış. Hasta, inoperabl lokal ileri küçük hücreli dışı akciğer kanseri tanısı ile sistemik kemoterapiyi takiben definitif kemoradyoterapi almış. Takibinde hastalık progrese olmuş immünoterapi başlanmış. Kraniyal metastaz gelişmesi üzerine stereotaktik radyocerrahi uygulanmış. Anamnezinde, yaklaşık bir aydır cilt lezyonları tarifleyen hastanın dermatolojik muayenesinde sol alt aksillada yaklaşık 4×4 cm, boyun bölgesinde ise 1×2 cm boyutlarında, eritemli zemin üzerinde gruplaşmış veziküler lezyonlar saptanmıştır. Hastanın ilgili bölgeye daha önce radyoterapi almış olması ve bilinen metastatik akciğer kanseri öyküsü göz önünde bulundurularak lezyonlardan kutanöz metastaz ön tanısı ile biyopsi alınmıştır. Histopatoloji sonucu küçük hücreli dışı akciğer kanseri metastazı olarak raporlanmıştır. Semptom kontrolü amacıyla cilt metastazlarına palyatif radyoterapi uygulanmıştır.

Tartışma-Sonuç: Bilinen yaygın metastatik akciğer kanseri öyküsü bulunan hastalarda ortaya çıkan atipik cilt lezyonlarının, izole bir dermatolojik patolojiden ziyade hastalık progresyonu ve olası metastaz olabileceği göz önünde bulundurulmalıdır. Kutanöz metastazların varlığı, çoğu olguda agresif tümör seyri ve olumsuz prognoz ile ilişkilidir; bu nedenle tanının histopatolojik doğrulama ile konulması, uygun palyatif ve destekleyici tedavi stratejilerinin zamanında planlanması açısından önemlidir.

Anahtar Kelimeler: "Cilt metastazı" "Adenokarsinom" "kötü prognoz"

PS-289 KRAS Q61 Pozitif Akciğer Kanserinde Histolojik Heterojenlik ve Agresif Klinik Seyir

Ramazan Şahin[1], İpek Çalık[1], Yasemin Ece Demirkol[2], Barış Demirkol[1]

[1]SBÜ Başakşehir Çam ve Sakura Şehir Hastanesi, Göğüs Hastalıkları Kliniği
[2]SBÜ Başakşehir Çam ve Sakura Şehir Hastanesi, Göğüs Cerrahisi Kliniği

Giriş-Amaç: Akciğer kanserinde küçük biyopsiler ve transtorasik ince iğne aspirasyon biyopsileri (TTİAB), tümörün histolojik heterojenliğini her zaman yansıtmayabilir. Bu durum özellikle yüksek dereceli nöroendokrin tümörler ve kombine varyantlarda tanısal zorluk yaratır. Kombine büyük hücreli nöroendokrin karsinom (LCNEC)–adenokarsinom birlikteliği nadir olup genellikle agresif seyirlidir. KRAS Q61 mutasyonu kötü prognoz, belirli immünoterapilere yanıtsızlıkla ilişkilidir. Bu raporda, TTİAB'de adenokarsinom olarak değerlendirilen; pnömonektomi spesimeninde kombine LCNEC-adenokarsinom saptanan, kısa sürede multifokal nüks gelişen KRAS Q61 pozitif bir olgu sunulmaktadır.

Olgu: 59 yaşında erkek hasta, nefes darlığı şikayeti ile polikliniğe başvurdu. Bilinen hastalığı yoktu. 30 paket/yıl sigara kulanımı öyküsü mevcuttu. Toraks BT ve PET-CT çekildi (Resim 1-2). Beyin MRG'de metastaz izlenmedi. Tanısal amaçla yapılan TTİAB materyali adenokarsinom lehine raporlandı. EBUS ile 11R istasyonundan alınan lenf nodu aspiratında görülen az sayıda dejeneratif malign hücre metastaz lehine yorumlandı. Hastaya evre IIIA (T4N1) lokal ileri akciğer adenokarsinomu tanısıyla neoadjuvan karboplatin/paklitaksel tedavisi sonrası sağ pnömonektomi uygulandı. Cerrahi spesimenin patolojik incelemesinde kombine büyük hücreli nöroendokrin karsinom ve solid dominant adenokarsinom bileşenleri içerdiği ortaya kondu. Tümör 4×3 cm boyutunda olup belirgin lenfovasküler invazyon mevcuttu; lenf nodu 2/25 pozitifti. Evre pT2aN1 olarak değerlendirildi. Moleküler incelemede EGFR, ALK, ROS1, NTRK, MET, BRAF, PD-L1 negatif bulunurken KRAS Q61 pozitif saptandı. Postoperatif erken dönemde PET-CT ve beyin MRG'de nüks ya da metastaz saptanmadı. Bu dönemde hasta yakın izleme alındı. Ancak pnömonektomiden yaklaşık üç ay sonra, kontrol amaçlı çekilen PET-CT'de belirgin progresyon saptandı (Resim 3). Bu erken, multifokal rekürrens paterni, cerrahi spesimende saptanan kombine LCNEC komponentinin yüksek dereceli biyolojik davranışı ve KRAS Q61 pozitifliğinin kötü prognostik etkisi ile uyumlu değerlendirildi.

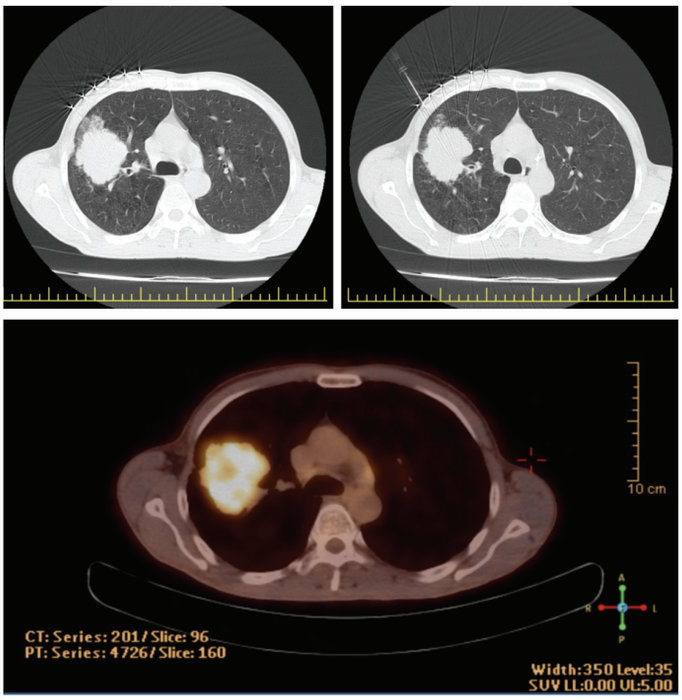

Resim 1-2. 1: Çekilen toraks BT parankim penceresinde sağ akciğer üst lob anterior–posterior segmentlerde 73×50 mm boyutlarında, düzensiz konturlu kitle lezyonu ve TTİAB ile örnek alınırken BT kesiti. 2: PET-CT'de SUVmax 7.1 olan kitlesel lezyon

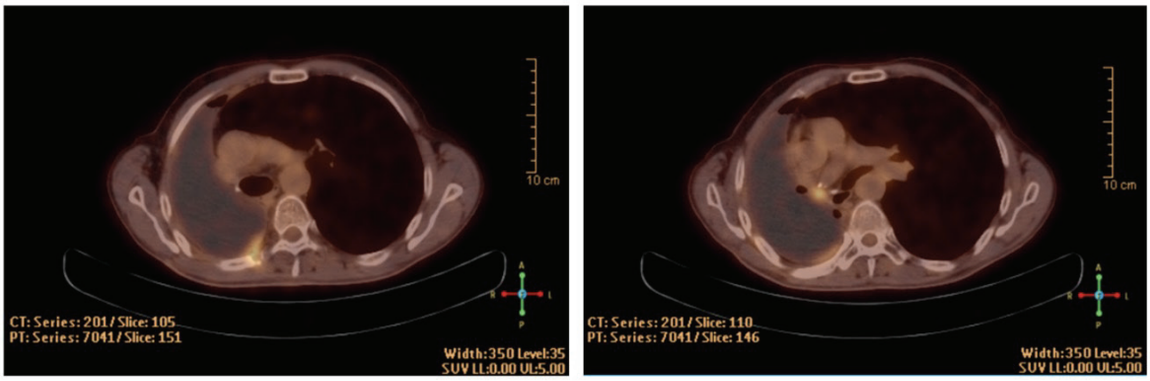

Resim 3. Pnömonektomiden yaklaşık üç ay sonra, kontrol amaçlı çekilen PET-CT'de belirgin progresyon

Tartışma-Sonuç: Bu olgu, akciğer kanserinde küçük biyopsilerin tümörün histolojisini daima yansıtmayabileceğini, TTİAB'nin özellikle yüksek dereceli nöroendokrin tümörlerde tanısal sınırlılıklara sahip olduğunu göstermektedir. Başlangıç biyopsisinde yalnızca adenokarsinom izlenmesine rağmen cerrahi spesimende kombine büyük hücreli nöroendokrin karsinom–adenokarsinom birlikteliğinin saptanması, tümör heterojenitesinin kritik önemini göstermiştir. Ayrıca, KRAS Q61 mutasyonunun eşlik ettiği kombine tümör yapısının erken, hızlı ve multifokal rekürrens paternine yol açtığı görülmüştür. Bu durum, hem kombine LCNEC'nin hem de KRAS Q61 mutasyonunun agresif biyolojik davranışla ilişkisini desteklemektedir. Bu nedenle KRAS Q61 pozitif kombine LCNEC içeren olgularda erken rekürrens riski yüksek olup, postoperatif dönemde yakın izlem ve uygun sistemik tedavinin hızla planlanması önemlidir.

Anahtar Kelimeler: KRAS Q61, Kombine büyük hücreli nöroendokrin karsinom, lokal ileri evre, akciğer kanseri

PS-290 Nadir Görülen Endobronşial Lezyon: Skuamöz Papillom

Muhammed Furkan Göktaş[1], Nevra Güllü Arslan[2], Dicle Kaymaz[1]

[1]Sincan Eğitim ve Araştırma Hastanesi, Ankara
[2]Samsun Eğitim ve Araştırma Hastanesi, Samsun

Giriş-Amaç: Skuamöz papillom, skuamöz hücreli karsinomların son derece nadir görülen alt tipidir. Lezyonun bronş içerisindeki yerleşimi ve boyutuna bağlı olarak asemptomatik seyredebileceği gibi, inatçı öksürük, hemoptizi, tekrarlayan akciğer enfeksiyonları ve hırıltılı solunuma da neden olabilir. ABD orjinli SEER (Surveillance, Epidemiology and End Results) kanser veritabanında görülme sıklığı 100.000'de 0,009 olarak kaydedilmiştir ve nadir görülen hastalıklar kategorisindedir. Olgumuz oldukça nadir görülen bir tümör olması nedeni ile sunulmuştur.

Olgu: Bilinen tanılı dahili hastalığı olmayan 64 yaşında erkek hasta, 4 aydır devam eden öksürük ve balgam şikayetlerinin son günlerde artması nedeni ile göğüs hastalıkları polikliniğine başvurdu. Hasta 40 paket - yıl sigara kullanmaktaydı ve inşaat işçisi olarak çalışmaktaydı. Çekilen akciğer grafisinde her iki akciğer alt zonda nodüler görünüm izlendi. Solunum fonksiyon testinde FEV1/FVC 70.8, FEV1 %65(1,76 lt), FVC %64(2,21lt) olarak görüldü. Hastaya Toraks Bilgisayarlı Tomografi (BT) çekildi. Toraks BT'de üst loblarda paraseptal amfizem ve alt loblarda milimetrik nodüller izlenen hastanın sağ alt lob bronşunda endobronşial lezyon (Görsel-1) izlenmesi üzerine bronkoskopi planlandı. Yapılan bronkoskopide sağ akciğer alt lob superior segmentten intermedier bronşa uzanan solunumla hareketli polipoid lezyon (Görsel-2) görüldü. Lezyondan multiple biyopsiler alındı. İmmunhistokimyasal p16, p40, p63 boyamaları izlenen hastanın patolojisi skuamöz papillom ile uyumlu geldi. Rijid bronkoskopi ile lezyona argon uygulanarak forceps ile çıkarıldı (Görsel-2). Tedavi sonrası şikayetlerinde gerileme olan hastaya kontrol Toraks BT çekildiğinde lezyonun kaybolduğu görüldü (Görsel-1).

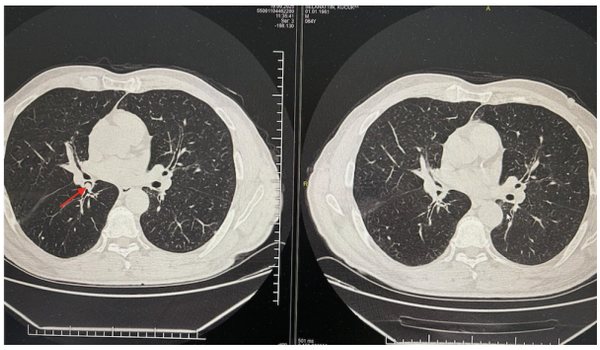

Görsel-1: Sağ alt lob bronşunda izlenen dansite artışı (solda) ve işlem sonrası görünümü (sağda).

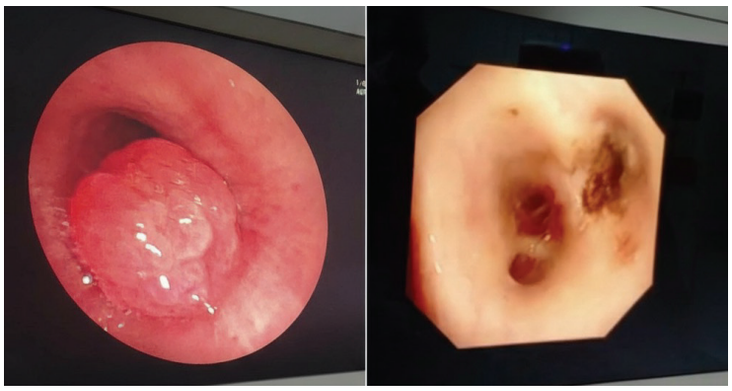

Görsel-2: Sağ alt lob superior segmentte izlenen hareketli polipoid lezyon ve işlem sonrası sağ alt lob bronşu.

Tartışma-Sonuç: Skuamöz papillom, skuamöz hücreli karsinomların alt tipidir ve DSÖ verilerinde %0,38 ile %0,5 arasında görülen oldukça nadir bir tümördür. En önemli risk faktörü sigara kullanımı, HPV (human papilloma virüs) ve kronik inflamasyondur. Daha genç, özellikle pediatrik vakalarda doğum sırasında anneden geçen HPV ile ilişkilidir. Soliter ve multiple olarak izlenebilir. Soliter olgular genellikle sigara içicilerinde görülürken, multiple papiller skuamöz karsinom olguları daha çok HPV'ye bağlı olarak görülmektedir. Tanısı Toraks BT'de lezyon izlenmesi sonrası yapılacak bronkoskopide alınacak doku örneğinin patolojik incelenmesi ile konulmaktadır. Tedavide temel amaç lezyonun tamamen eksize edilmesidir. Bronkoskopik olarak lazer, kriyoterapi ve koter ile ekzise edilebileceği gibi tümör büyük ve akciğer dokusuna invaze olmuşsa cerrahi olarak da tedavi gerekebilmektedir. Olgumuzda bronkoskopik olark argon uygulanarak forceps ile eksize edilmiştir. Düşük de olsa skuamöz hücreli karsinoma dönüşme riski nedeni ile hastalar düzenli takip edilmelidir.

Anahtar Kelimeler: bronkoskopi, argon, skuamöz papillom

PS-291 Timoma İle Karışabilen Bir Lenfoma Olgusu

Duygu Uzunoğlu[1], Bahar Aydoğar[1], Zeynep Uçum Güney[1], Umut İlhan[1], Yasemin Yücel[1], Ahmet Pehlivan[1], Halit Çınarka[1], Erdoğan Çetinkaya[1]

[1]Yedikule Göğüs Hastalıkları ve Göğüs Cerrahisi EAH

Giriş-Amaç: Mediastendeki lenf nodları büyümesinin en sık sebepleri timik neoplazmlar, lenfoma, nörojenik tümörler ve germ hücreli tümörlerdir. Her lenfoma tipi mediasten ve akciğerleri tutabilirken, çok azı izole mediastinel veya pulmoner kitle yapar. Özellikle toraks tutulumu gösteren tipler Hodgkin lenfoma, büyük hücreli lenfoma, lenfoblastik lenfoma ve pulmoner mukoza bağımlı lenfoid doku (MALT) lenfomasıdır. Anamnezde göğüs ağrısı, öksürük, nefes darlığı, ses kısıklığı, yutma güçlüğü olabilir. Fizik muayenede karşımıza vena kava süperior sendromu ile gelebilir. Tanısında direkt grafi, bilgisayarlı tomografi, manyetik rezonans görüntüleme gibi görüntüleme yöntemleri ve transtorasik iğne aspirasyonu, cerrahi girişimler gibi invaziv yöntemler yer alır. Tedavisinde kemoterapi, radyoterapi ve indüksiyon tedavisi sonrası uygun hastalarda otolog kök hücre nakli desteğinde yüksek doz kemoterapi uygulanabilir.

Olgu: Yirmi beş yaşında kadın hasta üç gündür devam eden öksürükle kan tükürme ve hareketle artan göğüs ağrısı şikayeti ile polikliniğimize başvurdu. Hastanın bilinen en hastalığı yoktu, sigara içmiyordu ve mesleği öğrenci idi. Hastanın istenen kan tetkiklerinde CRP:43 mg/L, GFR:60mL/dk/1.73 m^2 ve WBC 17,6 10e3/Ul idi. Çekilen posteroanterior akciğer grafisinde sol zon üst bölgede dansite artışı görülmesi üzerine hastadan kontrastlı toraks BT istendi. Çekilen BT'de anterior mediastende yerleşim gösteren ve sol akciğer üst loba doğruda uzanan aksiyal düzlemde boyutu 60x40 mm olarak ölçülen düşünülen kitlesel lezyon izlendi. İstenen PET-BT görüntülemesinde sol akciğer üst lob anterior segmentte anterior mediastinal alanda sol prevasküler alanı dolduran 39x47 mm (SUVmax:15.38) genişliğinde yoğun hipermetabolik malign kitlesel lezyon ve lezyona birleşmiş görünümde 22 mm genişliğinde yoğun hipermetabolik metastatik LAM izlendi. Mediastende ayrıca prekarinal alanda subsantimetrik minimal hipermetabolik lenf nodu mevcuttu. Hasta için sol akciğer üst lobtan tru-cut biyopsi planlandı, patolojisi fibrolipomatöz doku, çizgili kas dokusu, lenfoid proliferasyon olarak raporlandı. İleri tetkik amacı ile cerrahi konsey kararı ile anterior mediastinoskopi kararı alındı. Patoloji sonucu sklerozan tip Hodgkin lenfoma gelen hasta hematoloji bölümüne refere edildi.

Akciğer Grafisi

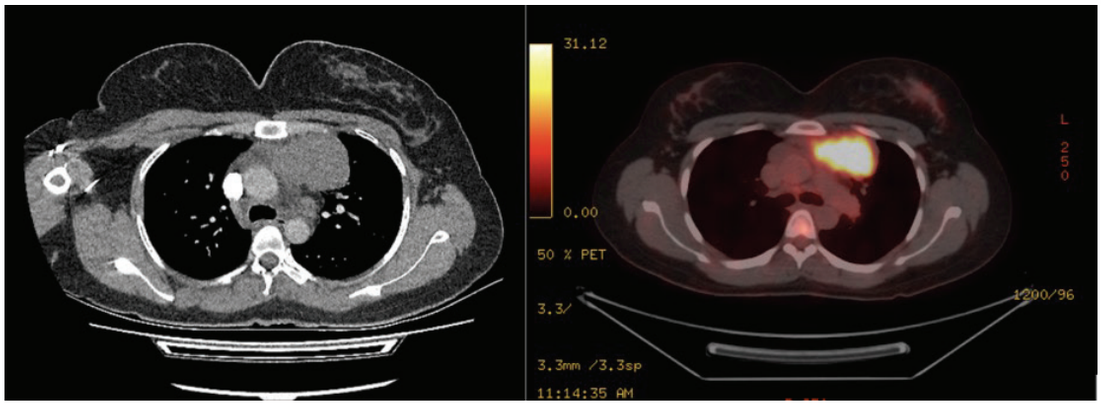

Toraks BT ve PET-BT Görüntüsü

Tartışma-Sonuç: Genç erişkin hastalarda anterior mediastinal kitle saptandığında, Hodgkin lenfoma ayırıcı tanıda mutlaka göz önünde bulundurulmalıdır. Görüntüleme bulguları malignite lehine olsa dahi, kesin tanı için yeterli doku örneklemesi şarttır. Tru-cut biyopsinin yetersiz kaldığı durumlarda cerrahi biyopsi gecikmeden planlanmalıdır. Biz sunduğumuz olguda mediastinal kitlelerin tanısal yaklaşımında multidisipliner değerlendirmenin ve uygun biyopsi yönteminin önemini vurgulamak istedik.

Anahtar Kelimeler: Mediastinel kitle, Hogdkin Lenfoma

PS-292 Akciğer Kanseri Maskesi Altında Bir Mestastaz : Primeri Bilinmeyen Malign Melanom

Melis Sahillioğulları[1], Ahmet Yurttaş[1], Deniz Çelik[1], Hüseyin Lakadamyalı[1], Özkan Yetkin[1]

[1]Alanya Eğitim Ve Araştırma Hastanesi

Giriş-Amaç: Akciğerde saptanan kitlelerde en sık primer akciğer kanseri düşünülse de, nadir görülen metastatik tümörler ayırıcı tanıda mutlaka değerlendirilmelidir. Bunlar arasında malign melanom, özellikle primer deri lezyonu olmadan ortaya çıktığında tanısal bir zorluk oluşturur. Malign melanom yüksek metastatik potansiyeli ile bilinir ve akciğer sık tutulan organlardandır, ancak ilk bulguların akciğerde olması oldukça nadirdir. Klinikte, atipik radyolojik görünüm veya farklı sistem semptomları mevcutsa, malign melanom olasılığı da akla gelmelidir. Olgumuz, primer odak saptanmadan akciğerde yaygın nodüller ile başvuran ve biyopsi sonucu malign melanom metastazı tanısı alan bir hastayı sunmaktadır. Vaka, akciğer lezyonlarının değerlendirilmesinde nadir metastazların da düşünülmesinin önemini , doku tanısının tedavi planlamasındaki rolünü vurgulamaktadır.

Olgu: Altmış dört yaşında erkek hasta, son zamanlarda giderek şiddetlenen baş ağrısı ve artan agresif davranışlar şikayeti ile başvurdu. Özgeçmişinde sadece Tip 2 diyabet bulunan hastanın 35 paket/yıl sigara öyküsü mevcuttu ve son üç ayda 12 kilo kaybı yaşamıştı. İlk basvurusunda acil serviste yapılan beyin görüntülemesinde; Verteks düzeyinden başlayarak bilateral serebral ve serebeller hemisferlerde çok sayıda en büyüğü yaklaşık 24 mm çapa ulaşan nodüler hiperintens yer kaplayıcı, bazıları dura tabanlı kitlesel lezyonlar izlenmiştir. Metastazı düşündüren çok sayıda kitle saptanması üzerine çekilen PET-CT'de; sağ akciğerde plevral tabanlı, primer malignite lehine değerlendirilen büyük bir kitle (SUVmax:12.93), her iki akciğerde multiple metastatik nodüller ve her iki serebral hemisferde yaygın metastatik kitleler görüldü. Karaciğer ve kemiklerde metastaz saptanmadı. Akciğer adenokarsinom ön tanısıyla yapılan transtorasik biyopsinin immünohistokimyasal incelemesinde; tümör hücrelerinin HMB-45, Melan-A ve S-100 pozitif, TTF-1 ve CK7 negatif olması, tanıyı Malign Melanom Metastazı olarak yönlendirdi. Hastaya Metastatik Malign Melanom tanısıyla başlanan temozolamid tedavisi intolerans gelişmesi sonrası nivolumab tedavisine geçildi.

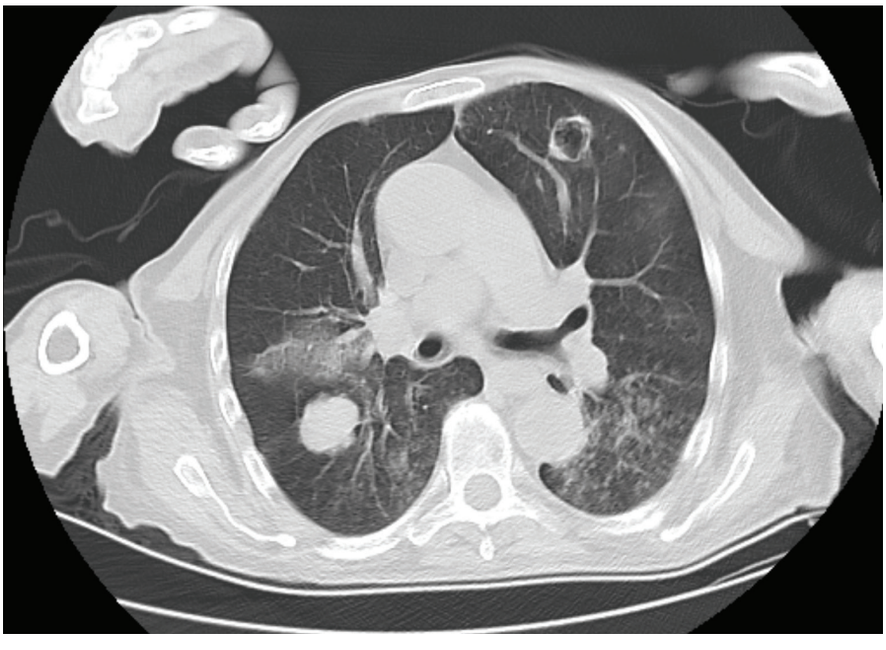

RESİM 1

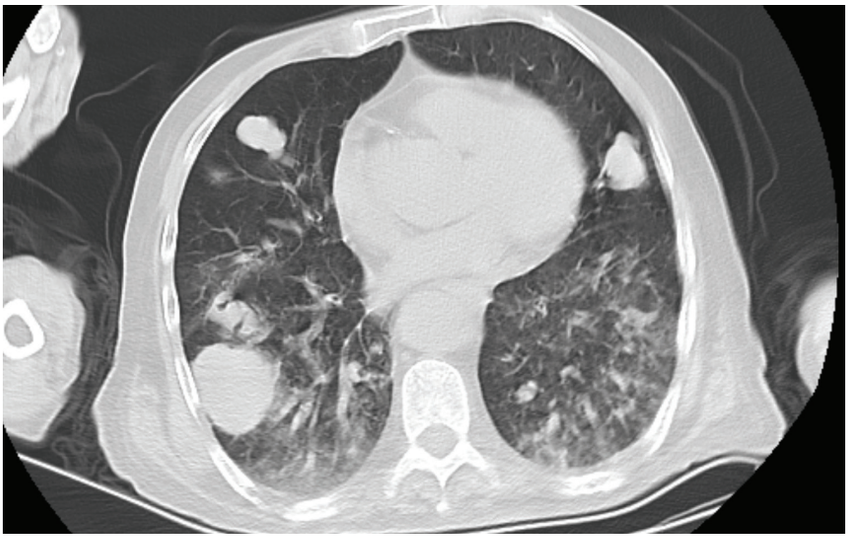

RESİM 2

Tartışma-Sonuç: Metastatik hastalıklar, modern tıpta en karmaşık tanı ve tedavi süreçlerini gerektiren alanlardan biridir. Bu süreçte, primer tümörün tespit edilmesinden daha zorlu olan, sistemik yayılımın biyolojik davranışını çözümlemek ve buna yönelik kişiselleştirilmiş tedavi stratejileri geliştirmektir. Klinik pratikte, merkezi sinir sistemi ve akciğer gibi yaşamsal organlara olan metastazlar, hastalığın seyrini kökten değiştirerek tedavi yaklaşımının yeniden şekillenmesine neden olmaktadır.Özellikle akciğer, sahip olduğu zengin vasküler ağ nedeniyle pek çok malignitenin hedef bölgesi konumundadır. Akciğer dışı primer tümörlerden kaynaklanan metastatik odaklar, radyolojik olarak primer akciğer kanserini taklit edebilmekte; bu durum tanı karmaşasına ve gereksiz invaziv girişimlere yol açabilmektedir.

Anahtar Kelimeler: malign melanom, metastaz, akciğer kanseri

PS-293 Malign Epiteloid Mezotelyoma

Mursal İsgandarov[1], Ömer Faruk Tüten[1], Aslıhan Gürün Kaya[1], Akın Kaya[1]

[1]Ankara Üniversitesi Tıp Fakültesi

Giriş-Amaç: Malign mezotelyoma, mezotelyal hücrelerden köken alan, nadir ve agresif seyirli bir malignitedir. En sık plevrada görülür ve etiyolojisinde asbest maruziyeti önemli rol oynar. Histopatolojik olarak epiteloid, sarkomatoid ve bifazik alt tiplere ayrılır; bunlar arasında epiteloid tip en sık görülen ve görece daha iyi prognoza sahip olan alt tiptir. Klinik bulguların nonspesifik olması nedeniyle tanı çoğu zaman gecikmektedir. Bu olgu sunumunda malign epiteloid mezotelyoma tanısı alan bir hasta, tanısal özellikleriyle birlikte değerlendirilmektedir.

Olgu: Daha önceden bilinen ek hastalığı olmayan, 73yaş erkek hasta göğüs ağrısı, plevral-perikardiyal efüzyon nedeni araştırılması amacıyla kliniğimize kabul edildi.Özgeçmişinde 30paket/yıl sigara ve pekmez yapımında kullandığı asbeste uzun süreli maruziyeti mevcuttu. Daha önce dışmerkezde dört kez perikardiyosentez, torasentez, bronkoskopi yapılmış ancak tanısal sonuç alınamamıştı. Hasta kliniğimize kabulünde plöretik vasıfta göğüs ağrısı, efor ile nefes darlığı, öksürük ve balgam şikayeti mevcuttu. Hastanın akciğer grafisinde solda daha fazla olmak üzere plevral sıvı düşündüren opasite, her iki akciğerde düzensiz retikülonodüler gölge koyulukları izlendi (Resim 1). Toraks BT bilateral sıvı, yaygın mediastinel lenf nodları, parankimde nodüller, retiküler değişiklikler, interlober septalarda kalınlaşmalar izlendi. PET BTde akciğerde nodüllerde, lenf nodlarında artmış metabolik aktivite saptandı (Resim 2).EBUS eşliğinde 7, 10R , 10L nolu lenf nodlarından TBNA alındı. Bulgular malign epiteloid mezotelyoma metastazını düşündürür bulgular olarak raporlandı.

Posteroanterior akciğer grafisinde bilateral sinüsler künt, solda açıklığı yukarı bakan homojen opasite, her iki akciğerde heterojen retikülonodüler gölge koyulukları

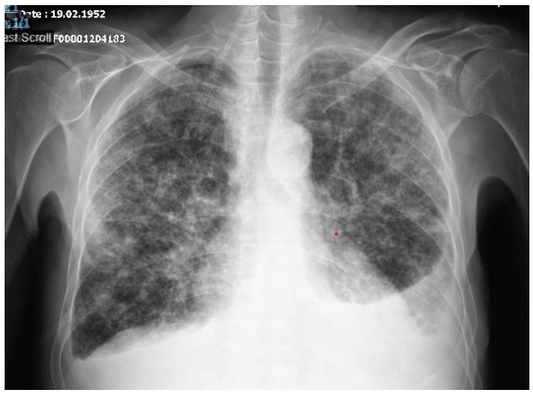

Toraks BT kesitlerinde plevral sıvı, mediastinal hiler lenf nodları, akciğer parakiminde subplevral alanda kitle lezyonu. PET BTde her iki akciğerde yaygın nodüler lezyonda ve hiler-mediasinal lenf nodlarında nonhomojen aktivite artışları

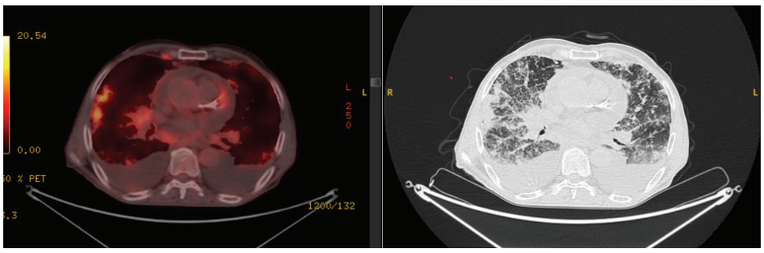

Tartışma-Sonuç: Malign mezotelyomada, sunulan olgumuzda olduğu gibi atipik bulgularla seyredip, örneklemeye rağmen tanıda gecikmeler yaşanabilmektedir. Olgumuz, özellikle asbest maruziyeti olan olgularda şüphelenildiğinde, tanıya ulaşmak için plevra dışı örnekleme metodlarının da tanıda önemli yeri olduğunu vurgulamak için sunulmuştur.

Anahtar Kelimeler: Malign Epiteloid Mezotelyoma, plevra, malignite

PS-294 Endobronşial ve Parankimal Kitlenin Olmadığı, Bronş Mukozasına Sınırlı Malignite Olgusu

İrem Gül Yalçın[1], Neslihan Özçelik[1], Ömer Faruk Gagir[1]

[1]Recep Tayyip Erdoğan Üniversitesi, Göğüs Hastalıkları Anabilim Dalı, Rize

Giriş-Amaç: Akciğer kanseri dünya genelinde kanser ilişkili mortalitenin en sık nedenlerinden biri olup, özellikle ileri yaş ve yoğun sigara öyküsü olan hastalarda önemli bir halk sağlığı sorunu olmaya devam etmektedir. Tanı sürecinde çoğu zaman radyolojik olarak belirgin parankimal kitleler ön planda olmakla beraber bazı olgularda endobronşial veya parankimal kitle saptanmaksızın sadece mukozal değişiklikler ile seyredebilen erken evre vakalar tanısal güçlük oluşturabilmektedir. Bu durum özellikle hemoptizi gibi alarm semptomları olan hastalarda dikkatli endoskopik değerlendirme gerekliliğini ortaya koymaktadır. Bu olgu sunumunda amaç endobronşial ve parankimal kitle izlenmeyen squamöz hücreli akciğer kanserinde ayırıcı tanı ve sistematik değerlendirme yaklaşımının önemini vurgulamaktır.

Olgu: 70 yaş, erkek, bilinen KOAH ve DM tanıları olan, 120 paket/yıl aktif smoker hasta. Göğüs hastalıkları polikliniğine 3-4 gündür totalde 2 yemek kaşığı kadar öksürükle kan gelme şikayetleriyle başvurmuş. Göğüs ağrısı ve nefes darlığı ara ara olmaktaymış. Rutinde asetilsalisilik asit(ASA), tiotropium bromür, ipratropium bromür+salbutamol sülfat kullanıyormuş. Yapılan fizik muayene de oda havası saturasyon %93, nabız 90 atım/dk, solunum sesleri sağ bazalde kabalaşmış saptandı. PAAG'de Sağ hiler dolgunluk izlenen, sigara öyküsü olan ve hemoptizi tarif eden hastaya kontrastlı Toraks-BT çalışıldı. Toraks-BT'de sağ hiler ve mediastinal lenfadenopatiler (Resim 2) görüldü, parankimal patoloji izlenmedi. FOB yapıldı. FOB'da EBL görülmedi fakat sol akciğer üst lob girişinde mukozal beyaz plaklar(Resim 4) izlendi, multiple punch biyopsi alındı. Hasta EBUS gerekliliği açısından multidispliner toraks konseyine sunuldu, EBUS ve PET-CT kararı alındı. EBUS ile 4R VE 11R (Resim 1-3) numaralı lenf nodları örneklendi. FOB ile alınan mukozal biyopsinin patoloji sonucu in situ squamöz hücreli karsinom, EBUS ile alınan biyopsinin patoloji sonucu squamöz hücreli karsinom metastazı olarak raporlandı. PET-CT 'mediastende ,sağda hipermetabolik metastatik olabilecek lenf nodları(SUVmax: 9.0), sol akciğer üst lob bronşu düzeyinde patolojik F-18 FDG tutulumu mevcut değildir' olarak raporlandı. Hasta tıbbi onkolojiye yönlendirildi.

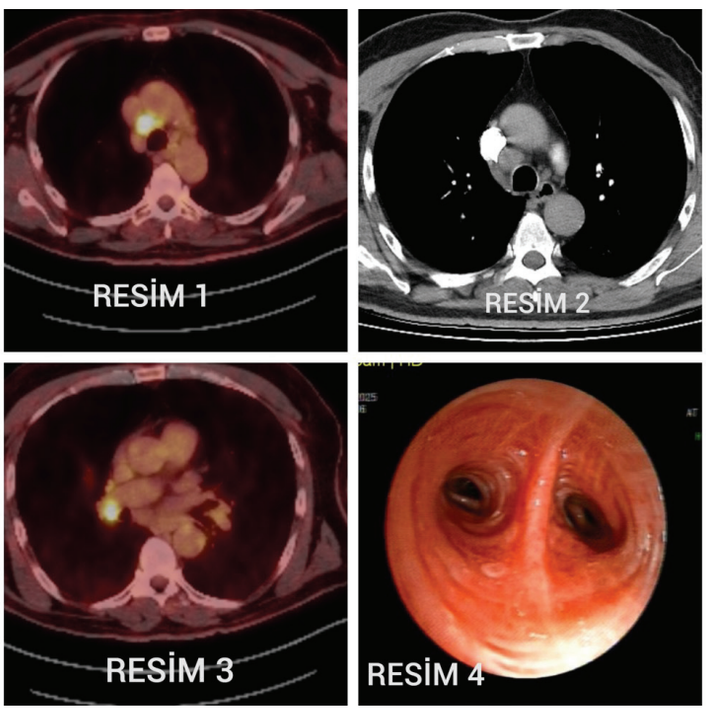

4 resim birleştirilip 1 adet resim haline getirildi

Tartışma-Sonuç: Bazı olgularda tümör bronş mukozasında sınırlı değişiklikler şeklinde seyredebilir ve radyolojide belirgin primer lezyon saptanmayabilir. Bu durum tanı sürecini geciktirebilir. Bronkoskopide endobronşial lezyon görülmese bile bronş mukozasındaki değişiklikler ve şüpheli alanların dikkatlice değerlendirilmesi büyük önem taşımaktadır. Bronş mukozasında sınırlı lezyonlar altta yatan malignitenin erken veya atipik bulgusu olabilir. Erken evre mukozal lezyonların metabolik olarak aktif olmayabileceği ve PET-BT'nin bu tür lezyonları saptamada sınırlı olabileceği unutulmamalıdır.

Anahtar Kelimeler: İn-Situ Squamöz hücreli akciğer karsinomu, Endobronşial Mukozal Tutulum, Hemoptizi, EBUS, Bronkoskopi

PS-295 Nadir Bir Olgu Sunumu: Kutanöz Bazal Hücreli Karsinomda Akciğer Tutulumu

Osman Bıçak[1], Zeynep Berna Uçar[1], Atıf Karagöl[1], Barış Demirkol[1], Ayşe Bahadır[1], Sibel Yurt[1], Mehmet Akif Özgül[1]

[1]Çam ve Sakura Şehir Hastanesi

Giriş-Amaç: Bazal hücreli karsinom, epidermisin bazal hücrelerinden köken alan ve cilt kanserlerinin en sık görülen tipidir. Genellikle yavaş büyüyen ve lokal invazyon eğilimi gösteren bir tümör olup, metastaz potansiyeli oldukça düşüktür. Metastatik bazal hücreli karsinom son derece nadir görülmekte olup, bildirilen olguların büyük bir kısmı ileri evre, uzun süreli veya tekrarlayan lezyonlara sahip hastalardan oluşmaktadır. En sık bildirilen metastaz bölgeleri lenf nodları, akciğer ve kemiktir.Bu olgu sunumunda, bilinen bazal hücreli karsinom öyküsü olan ve akciğer tutulumu ile başvuran nadir bir metastatik bazal hücreli karsinom olgusunu sunmayı amaçladık.

Olgu: Seksen yaşında erkek hasta 2 aydır devam eden öksürük şikayeti ile göğüs hastalıkları polikliniğine başvurdu. Fizik muayenesinde solunum sesleri doğal olarak değerlendirildi. Oda havasında oksijen satürasyonu %97 olarak ölçüldü. Hastanın özgeçmişinde bazal hücreli karsinom, diabetes mellitus ve iskemik kalp hastalığı öyküsü mevcuttu. Sağ preauriküler ve malar bölgelerde bazal hücreli karsinom nedeniyle üç kez cerrahi operasyon geçirdiği öğrenildi. Akciğer grafisinde sol alt zonda opasite izlendi. Bazal hücreli karsinom tanılı hastaya evreleme amaçlı yapılan PET-CT incelemesinde, sol akciğer alt lob mediobazal ve laterobazal segmentler düzeyinde, en büyüğü 45 × 30 mm boyutlarında olan, patolojik düzeyde artmış FDG tutulumu gösteren lezyonlar izlendi (SUVmax: 12,5). Tanı amacıyla yapılan fiberoptik bronkoskopide, sol alt lob posterior segment subsegmentinde mukozal infiltrasyon ile lümenin tıkalı olduğu görüldü ve biyopsiler alındı. Histopatolojik inceleme sonucu, alınan biyopsi örnekleri bazaloid morfolojide karsinom infiltrasyonu/metastazı ile uyumlu bulundu. Hasta, metastatik hastalık tanısı ile tıbbi onkoloji bölümüne yönlendirildi.

Tartışma-Sonuç: Bazal hücreli karsinom, cilt kanserleri arasında en sık görülmesine rağmen metastaz yapması son derece nadirdir. Metastatik bazal hücreli karsinom olguları genellikle uzun süreli, tekrarlayan veya agresif lokal hastalık öyküsü olan hastalarda ortaya çıkmaktadır. Akciğer tutulumu, nadir görülmesine rağmen bildirilen metastaz bölgeleri arasında yer almaktadır.Sunulan olgu, bazal hücreli karsinomun nadiren de olsa akciğer metastazı yapabileceğini göstermesi açısından dikkat çekicidir. Bilinen bazal hücreli karsinom öyküsü bulunan hastalarda, solunumsal semptomlar veya görüntülemede saptanan şüpheli akciğer lezyonlarının değerlendirilmesinde metastatik tutulumun ayırıcı tanıda göz önünde bulundurulması önemlidir.

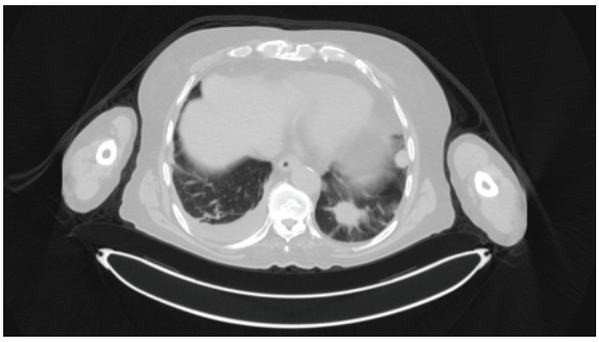

Akciğer BT Görüntüsü

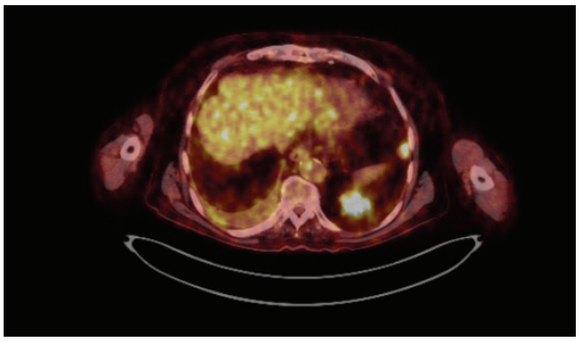

PET-BT Görüntüsü

Anahtar Kelimeler: Karsinom, Akciğer, Metastaz

PS-296 Tüberküloz Ön Tanısıyla İzlenen Lepidik Patern Akciğer Adenokarsinomu: İki Olgu

Kadriye Nazlı Kara Gül[1], Mediha Gönenç Ortaköylü[1], Belma Akbaba Bağcı[1], Ayşenur İlkyaz[1], Furkan Doğan[1], Can Yüksel[1], Muhammed Faiez[1]

[1]Yedikule Göğüs Hastalıkları Ve Göğüs Cerrahisi Eğitim Ve Araştırma Hastanesi

Giriş-Amaç: Lepidik patern akciğer adenokarsinomları, alveoler yayılım özellikleri nedeniyle pnömoni, tüberküloz ve diğer enfeksiyöz süreçleri taklit edebilen klinik ve radyolojik bulgularla seyredebilir. Bu benzerlik, özellikle persistan akciğer konsolidasyonlarında malignite şüphesinin geri planda kalmasına ve tanı sürecinin uzamasına neden olabilmektedir. Bu bildiride, başlangıçta enfeksiyon ve tüberküloz ön tanılarıyla izlenen, tanısı geciken iki lepidik patern akciğer adenokarsinomu olgusu sunularak klinik farkındalığın artırılması amaçlanmıştır.

Olgu: Olgu 1: Yetmiş yaşında, kronik obstrüktif akciğer hastalığı, diyabet ve siroz öyküsü olan erkek hasta; progresif nefes darlığı, köpüklü balgam ve hemoptizi nedeniyle servisimize yatırılarak değerlendirildi. Yatış öncesinde polikliniik başvurularında pnömoni ön tanısıyla antibiyotik tedavileri uygulanmış ancak klinik ve radyolojik gerileme izlenmemişti. Laboratuvar incelemelerinde C-reaktif protein 67mg/L, sedimentasyon hızı 31 mm/saat olarak saptandı. Balgam kültürleri ve ARB incelemeleri negatifti. Dört ay önce yapılan PET-BT'de lezyonlar enfeksiyon lehine yorumlanmış, antibiyotik tedavisine rağmen regresyon izlenmemesi malignite şüphesini arttırdı. Hastaya BT eşliğinde transtorasik biyopsi yapıldı patolojik tanısı akciğer adenokarsinomu olarak sonuçlandı. Hasta tedavisine başlanmak üzere onkolojiye yönlendirildi. Olgu 2: Yetmiş yedi yaşında kadın hasta, balgamda artış kilo kaybı şikayetleri ile Verem Savaş Dispanserine başvurmuş. Hastanın çekilen postero-anteriorakciğer grafisinde sol akciğerde persistan opasite saptanması üzerine hastanın balgam kültür sonuçları beklenmeksizin Klinik ve radyolojik tüberküloz tanısı konularak dört ilaçlı anti-tüberküloz tedavisi başlanmış. Üç aylık tedaviye rağmen radyolojik regresyon izlenmemesi üzerine hasta tüberküloz polikliniğine yönlendirildi.Laboratuvar incelemelerinde C-reaktif protein 6mg/L,sedimentasyon hızı 80 mm/saat olarak saptandı.Balgam ARB incelemeleri negatif olup, bakteriyel kültürlerde üreme saptanmadı. Toraks BT'de sol akciğer üst lobu dolduran ve alt loba uzanan konsolidasyon alanları "enfeksiyöz süreçler açısından kuşkulu" olarak raporlandı. Hastadaki bulgular nedeni ile malignite açısından tetkikine karar verildi. Yapılan PET-BT'de sol üst lobda 90×42 mm boyutlu konsolide lezyonda heterojen düşük–orta düzey FDG tutulumu (SUVmax 5,84) izlenerek lepidik tip akciğer malignitesi açısından kuşku bildirildi. BT eşliğinde yapılan transtorasik iğne aspirasyon biyopsisi sonucunda akciğer adenokarsinomu tanısı kondu. Hasta cerrahi konseyde görüşülerek fonksiyonel inoperabl kabul edildi ve onkolojiye yönlendirildi.

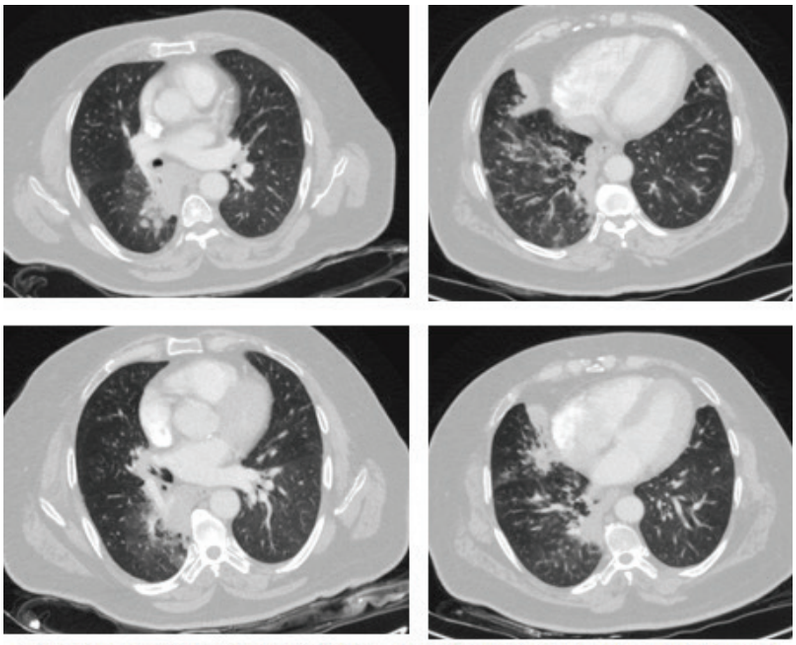

OLGU 1'YE AİT RADYOLOJİK GÖRÜNTÜLEMELER

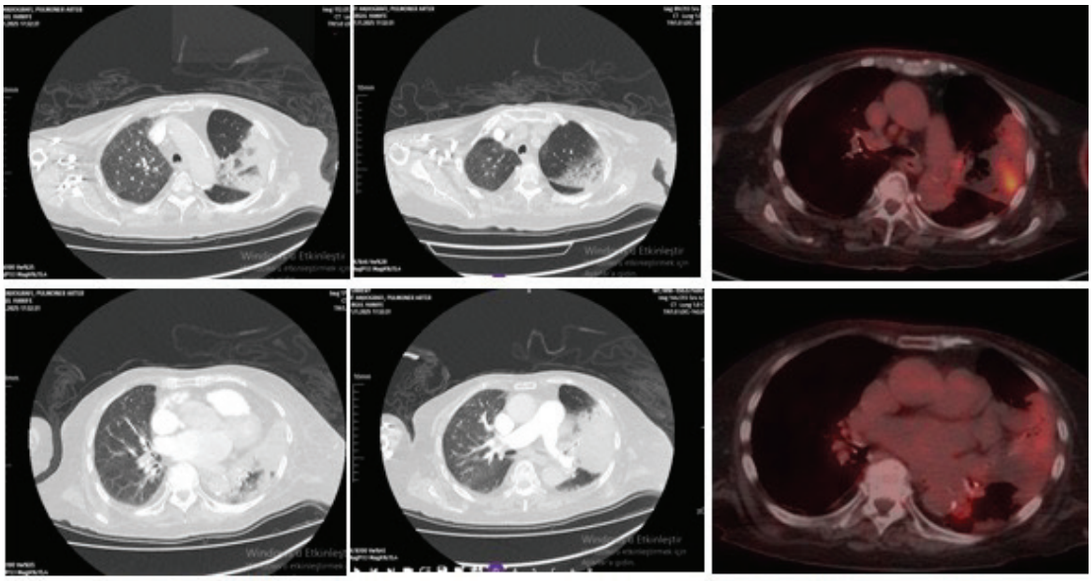

OLGU 2'YE AİT RADYOLOJİK GÖRÜNTÜLEMELER

Tartışma-Sonuç: Lepidik patern akciğer adenokarsinomlarının tüberkülozu taklit eden klinik ve radyolojik özellikleri-nin tanı sürecini farklı düzeylerde etkileyebileceğini göstermektedir.Persistan konsolidasyon varlığında, mikrobiyolojik testlerin negatifliği ve tedaviye yanıtsızlık durumunda malignite mutlaka ayırıcı tanıda düşünülmeli; özellikle yaşlı hastalarda balgam PCR veya histopatolojik doğrulama olmaksızın ampirik tüberküloz tedavisi başlanmadan önce malignite ekartasyonu yapılmalıdır.

Anahtar Kelimeler: Persistan konsolidasyon, adenokarsinom, lepidik patern, akciğer tüberkülozu.

PS-297 Nadir Bir Olgu Sunumu: Mediastinal Yerleşimli Primer Akciğer Malign Melanomu

Zeynep Berna UÇAR[1], Mustafa ÇARKÇI[1], Barış DEMİRKOL[1], Ayşe BAHADIR[1], Sibel YURT[1], Mehmet Akif ÖZGÜL[1]

[1]Sağlık Bilimleri Üniversitesi Başakşehir Çam ve Sakura Şehir Hastanesi

Giriş-Amaç: Malign melanom, nöral krest kökenli melanositlerden gelişen, agresif klinik seyir gösteren ve erken dönemde metastaz yapma eğilimi yüksek bir malignitedir. Tüm malignitelerin yaklaşık %1,5'ini oluşturmasına rağmen, hızlı büyümesi ile erken hematolojik ve lenfatik yayılım eğilimi nedeniyle mortalitesi diğer cilt kanserlerine kıyasla yüksektir. Malign melanom en sık cilt kaynaklı olarak ortaya çıkmakla birlikte, oküler ve mukozal yüzeyler ile santral sinir sistemi, gastrointestinal sistem, bronşlar ve özofagus gibi ekstrakutanöz bölgelerde de primer olarak gelişebilmektedir. Metastazlar en sık bölgesel lenf nodları, akciğer, karaciğer, kemik ve santral sinir sistemine olmaktadır.Mediastinal yerleşim gösteren malign melanom son derece nadir görülmekte olup primer mediastinal malign melanomun tüm primer malign neoplazmların yalnızca %0,1 – 0,5'ini oluşturduğu bilinmektedir. Bu olguda, anterior mediastende yerleşimli ve yaygın metastatik tutulum gösteren, nadir görülen bir malign melanom olgusunun sunulması amaçlanmıştır.

Olgu: 42 yaşında kadın hasta, yaklaşık 1 aydır artan nefes darlığı şikayeti ile polikliniğe başvurdu. Yapılan fizik muayenesinde sol akciğer solunum sesleri azalmıştı. Akciğer film görüntülemesinde sol üst zonda opasite artışı mevcuttu. Çekilen Toraks BT'sinde, anterior mediasten sol akciğer komşuluğunda yerleşimli, 74x63 mm boyutlarında, çevre dokulara uzanım gösteren ve perikarda invazyon bulguları bulunan solid yapıda kitle saptandı. Görüntüleme bulguları öncelikle timik maligniteler, lenfoma ve metastatik kitleler ayırıcı tanıda değerlendirildi. Daha sonra hastaya malignite tetkik amaçlı anterior mediastendeki lezyona tru-cut biyopsi yapılması planlandı. Yapılan biyopsi histopatolojik inceleme ve immünohistokimyasal boyamalar sonucu malign melanom ile uyumlu olarak raporlandı. Evreleme amacıyla yapılan PET-CT'de sol hemitoraksta plevral efüzyon, sol supraklavikular bölgede metastatik lenf nodları, karaciğerde yaygın metastazlar, batın içi lenf nodu metastazları ve kemik metastazları ile uyumlu tutulumlar saptandı. Hasta evre IV metastatik malign melanom tanısı ile tıbbi onkoloji bölümüne yönlendirildi.

Tartışma-Sonuç: Mediastinal yerleşimli malign melanom oldukça nadir görülmekle birlikte genellikle ileri evre ve metastatik hastalık ile tanı almaktadır. Sunulan olgu, nefes darlığı gibi nonspesifik olgularla başvuran hastalarda anterior mediastinal kitlelerin değerlendirilmesinde malign melanomun ayırıcı tanıda göz önünde bulundurulması gerektiğini göstermektedir. Erken histopatolojik tanı ve kapsamlı sistematik evreleme, hastalığın agresif seyri ve tedavi planlaması açısından kritik öneme sahiptir.

PET-CT görüntüsü

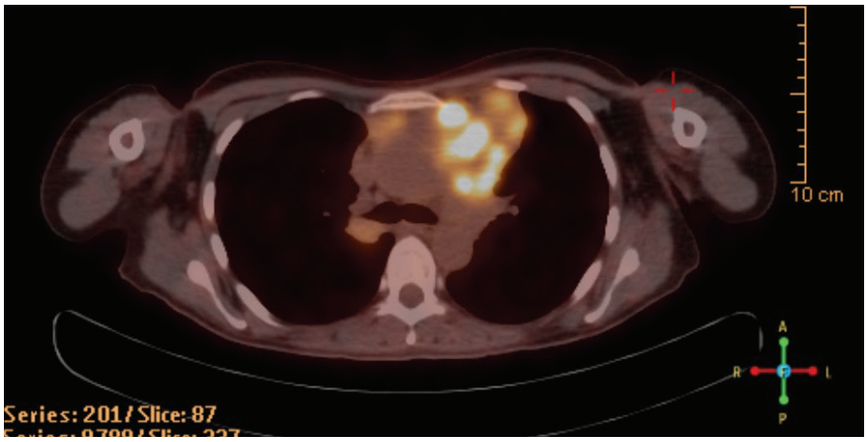

Anahtar Kelimeler: malign melanom, metastaz, biyopsi, torasik onkoloji

PS-298 Küçük Hücreli Akciğer Kanserinde Yaygın Karaciğer Metastazlarına Bağlı Gelişen Karaciğer Fonksiyon Testi Yüksekliğinin Kemoterapi Sonrası Düzelmesi: Olgu Sunumu

Mediha Gönenç Ortaköylü[1], Işıl Kibar Akıllı[1], Belma Akbaba Bağcı[1], Gökçen Tuğba Çevik[1], Zehra Büşra Özbalat[1], Ayşenur İlkyaz[1], Kadriye Nazlı Kara[1], Furkan Doğan[1], Can Yüksel[1], Mohamad Faiez Ayoubi[1], Beyzanur Güven[1]

[1]Yedikule Göğüs Hastalıkları Ve Göğüs Cerrahisi Eğitim Ve Araştırma Hastanesi

Giriş-Amaç: Küçük hücreli akciğer kanseri (KHAK), hızlı progresyon ve erken metastaz eğilimi ile kötü prognozlu bir malignitedir. Tanı anında hastaların çoğunda yaygın hastalık bulunur ve karaciğer sık metastaz alanlarından biridir. Karaciğer metastazlarına bağlı kolestatik sarılık nadir ancak prognozu olumsuz etkileyen önemli bir klinik tablodur. Bu olgu sunumunda, yaygın karaciğer metastazlarına bağlı kolestaz ve sarılık ile başvuran metastatik KHAK hastasında kemoimmünoterapiye verilen klinik ve biyokimyasal yanıtın değerlendirilmesi amaçlanmıştır.

Yatış röntgeni

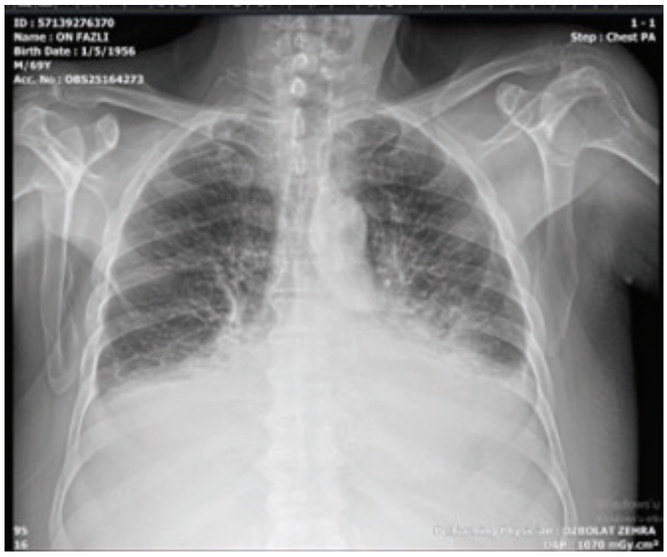

Olgu: Altmış dokuz yaşında erkek hasta; kilo kaybı, halsizlik, yaygın vücut ağrıları, balgamlı öksürük ve giderek artan cilt ve skleralarda sararma şikâyetleri ile başvurdu. Özgeçmişinde bilinen kronik hastalık bulunmamaktaydı. Fizik muayenede genel durumu orta–kötü, kaşektik görünümde olup cilt ve skleralarda belirgin sarılık saptandı. Batın FM belirgin patolojik yok. Laboratuvar incelemelerinde kolestatik paternle uyumlu KCFT yüksekliği ve direkt hiperbilirubinemi saptandı (AST: 294 U/L, ALT: 160 U/L, direkt bilirubin: 4.00 mg/dL, LDH: 980 U/L). Batın ultrasonografisinde karaciğer parankimi içerisinde tüm segmentleri tutan, en büyüğü 40 mm olan multipl solid metastatik lezyonlar izlendi. PET-BT incelemesinde sol akciğer üst lobda 38 mm boyutlu hipermetabolik malign kitle, mediastinal ve bilateral paratrakeal lenf nodu metastazları ile yaygın karaciğer, kemik ve vertebra metastazları saptandı.Tanısal amaçlı yapılan FOB ve biyopsi sonucunda KHAC tanısı konuldu. Persistan kolestaz nedeniyle gastroenteroloji görüşü alındı ve perkütan transhepatik kolanjiyografi (PTK) uygulandı; ancak işlem sonrası yapılan takiplerde KCFTLleri ve bilirubin düzeylerinde anlamlı bir iyileşme izlenmedi.Hasta multidisipliner konseyde değerlendirilerek metastatik KHAK tanısı ile palyatif amaçlı sistemik tedavi başlanmasına karar verildi. Serviste yatışı sırasında etopozid–karboplatin–atezolizumab rejimi ile kemoterapi başlandı ve iki kür tedavi uygulandı. Sistemik tedavi sonrası KCFT parametrelerinde belirgin biyokimyasal iyileşme izlendi (AST: 50 U/L, ALT: 39 U/L, direkt bilirubin: 2.12 mg/dL, LDH: 290 U/L). Klinik stabilizasyon sağlanan hasta ayaktan izleme alındı ve idame atezolizumab tedavisine geçildi.

PET görüntüleri

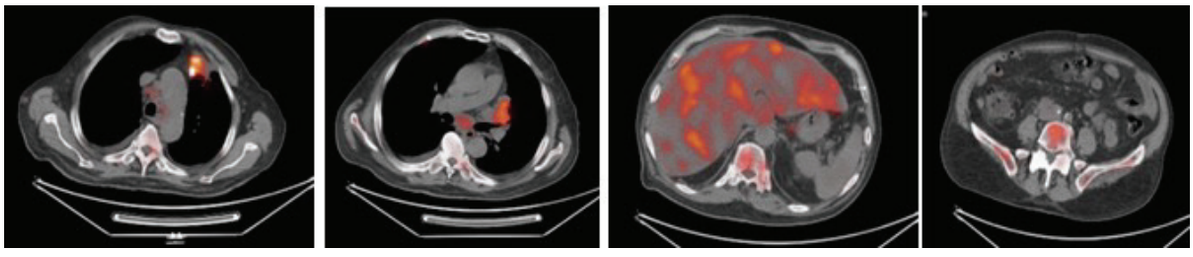

Tartışma-Sonuç: KHAK'ta yaygın karaciğer metastazlarına bağlı kolestatik sarılık nadir ancak kötü prognostik bir durumdur. Bu olguda PTK sonrası biyokimyasal iyileşme sağlanamaması, kolestazın mekanik obstrüksiyondan ziyade diffüz metastatik karaciğer infiltrasyonuna bağlı olduğunu düşündürmektedir. Buna karşın, erken dönemde başlanan kemoimmünoterapi ile belirgin klinik ve biyokimyasal düzelme sağlanmıştır. Bu olgu, ileri evre KHAK hastalarında ciddi kolestaz varlığında dahi kemoimmünoterapinin etkili ve tolere edilebilir bir tedavi seçeneği olabileceğini göstermekte; erken sistemik tedavi ve multidisipliner yaklaşımın önemini vurgulamaktadır.

Anahtar Kelimeler: Küçük hücreli akciğer kanseri, karaciğer metastazı, kolestaz, kemoimmünoterapi, fibro-optic bronkoskopi (FOB)

PS-299 Pulmoner Emboli ve Şilotoraks ile Başvuran Mezotelyoma Olgusu: Ayırıcı Tanıda Nadir Bir Neden

Ahmet Bilal Akarçay[1], Habibe Hezer[1], Mahmut Yüksel[1], Cevdet Aydın[1]

[1]Ankara Bilkent Şehir Hastanesi

Giriş-Amaç: Şilotoraks, nadir görülmesine rağmen altta yatan malignitelerin habercisi olabilen önemli bir klinik bulgudur. Pulmoner emboli ve plevral efüzyon birlikteliği ile başvuran hastalarda tanısal süreç karmaşık olabilir ve malign etyolojiler gözden kaçabilir. Bu olgu sunumunda, pulmoner emboli ve şilotoraks ile prezente olan, tanı sürecinde tiroid patolojisi ön planda değerlendirilmiş ancak ileri patolojik ve moleküler incelemeler sonucunda mezotelyoma tanısı alan bir hastanın sunulması amaçlanmıştır.

Olgu: Bilinen guatr öyküsü bulunan hasta, sağ juguler vende totale yakın kollabe olan tromboemboli saptanması, sağ taraflı plevral efüzyon ve pulmoner emboli tanıları ile kliniğimize yatırıldı. Başvuru sırasında yapılan torasentez sonrası plevral sıvının şilöz özellikte olduğu saptanarak şilotoraks tanısı konuldu. İşlem sonrası gelişen pnömotoraks hattı nedeniyle hastaya göğüs tüpü yerleştirilerek takip edildi.Hastanın yatış öncesinde yapılan tiroid ince iğne aspirasyon biyopsisinde önemi belirlenemeyen atipi (AUS/FLUS) saptanması üzerine biyopsi işlemi tekrarlandı; ancak sonuç değişmedi. Multidisipliner konsey kararı ile tanısal ve tedavi amaçlı total tiroidektomi uygulandı. Cerrahi materyalin histopatolojik incelemesi sonrasında yapılan ileri moleküler analizlerde (FISH), mezotelyoma proliferasyonu ile uyumlu bulgular saptandı. Klinik, radyolojik ve patolojik veriler birlikte değerlendirilerek hastaya malign plevral mezotelyoma tanısı konuldu.

Plevranın Pet-ct görüntüsü

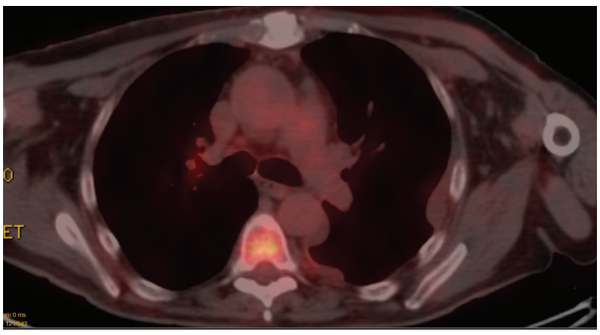

Troidin görüntülemesi

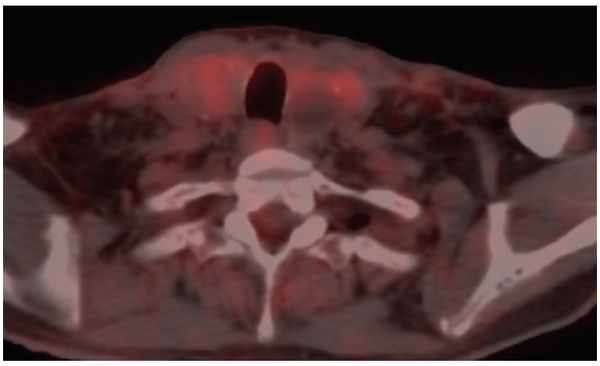

Tartışma-Sonuç: Mezotelyoma nadir görülmekle birlikte, plevral efüzyon ve özellikle şilotoraks ile prezente olabilir. Bu olgu, pulmoner emboli ve tiroid patolojisinin klinik tabloyu maskeleyerek tanı sürecini geciktirebileceğini göstermektedir. Şilotoraks saptanan hastalarda, daha sık nedenler dışlandıktan sonra mezotelyoma gibi nadir malignitelerin de ayırıcı tanıda mutlaka değerlendirilmesi gerekmektedir. Multidisipliner yaklaşım, ileri histopatolojik ve moleküler yöntemlerin kullanımı doğru tanıya ulaşmada kritik öneme sahiptir.

Anahtar Kelimeler: Mezotelyoma, Şilotoraks, Pulmoner Emboli

PS-301 Senkron Çift Primer Akciğer Kanseri: Aynı Hastada Skuamöz Hücreli Karsinom ve Küçük Hücreli Akciğer Kanserinin Nadir Birlikteliği

Murat Çelik[1], Serap Duru[1]

[1]Ankara Etlik Şehir Hastanesi

Giriş-Amaç: Akciğer kanseri, dünya genelinde kanser ilişkili mortalitenin en önemli nedenlerinden biri olmaya devam etmektedir. Tütün dumanına maruziyet başta olmak üzere çevresel karsinojenler ve genetik yatkınlık, hastalığın gelişiminde temel risk faktörleri arasında yer almaktadır. Tanı ve tedavideki gelişmelerle sağkalım sürelerinin uzaması, çoklu primer akciğer kanseri olgularının daha sık tanınmasına yol açmıştır. Çift primer akciğer kanseri, aynı bireyde birbirinden bağımsız, histopatolojik ve/veya moleküler olarak farklı iki primer akciğer malignitesinin varlığı olarak tanımlanır ve metastatik hastalıktan ayırt edilmesi klinik açıdan kritik öneme sahiptir. Bu olgular, tümörlerin ortaya çıkış zamanına göre senkron veya metakron olarak sınıflandırılmaktadır.

Olgu: Kliniğimizde takip edilen 70 yaşında, bilinen KOAH ve hipertansiyon öyküsü bulunan kadın hastaya, sarılık ve bulantı şikâyetleri mevcuttu. Öyküsünde 100 paket/yıl sigara kullanımı ve malignite açısından belirgin aile öyküsü (anne: akciğer, baba: mide, kız kardeş: meme kanseri) saptandı. Daha önce çekilen kontrastlı abdomen-pelvis BT'de sol akciğer alt lobda kitle lezyonu izlenmesi üzerine yapılan fiberoptik bronkoskopide alınan endobronşiyal biyopsi skuamöz hücreli karsinom ile uyumlu bulundu. Abdomen BT'de karaciğerde 70×63 mm boyutlarında heterojen kitleye yapılan tru-cut biyopside TTF-1 pozitifliği olan akciğer kökenli küçük hücreli karsinom metastazı tanısı konuldu. FDG-PET/BT incelemesinde; sol akciğer alt lobda yoğun hipermetabolik kitle, mediastinal ve hiler lenf nodları, karaciğer, pankreas komşuluğu, mezenterik alan ile kemik ve vertebral yapılarda yaygın hipermetabolik tutulum izlendi. Klinik, radyolojik ve histopatolojik bulgular birlikte değerlendirildiğinde hasta; senkron metastatik akciğer skuamöz hücreli karsinom ve yaygın evre küçük hücreli akciğer kanseri tanıları ile çift primer akciğer kanseri olarak kabul edildi. Multidisipliner tümör konseyinde karboplatin, etopozid ve atezolizumab içeren sistemik tedavi başlandı.

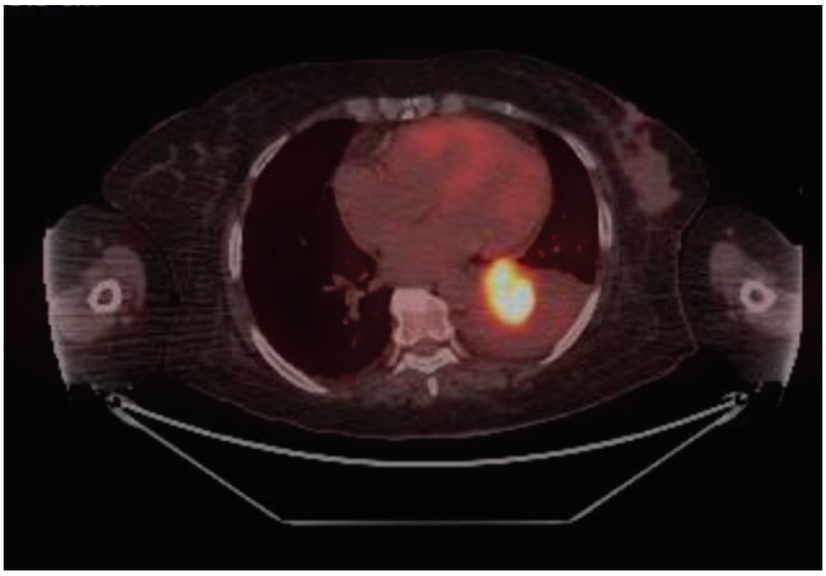

Tanı anındaki Akciğer Pet-ct kesiti

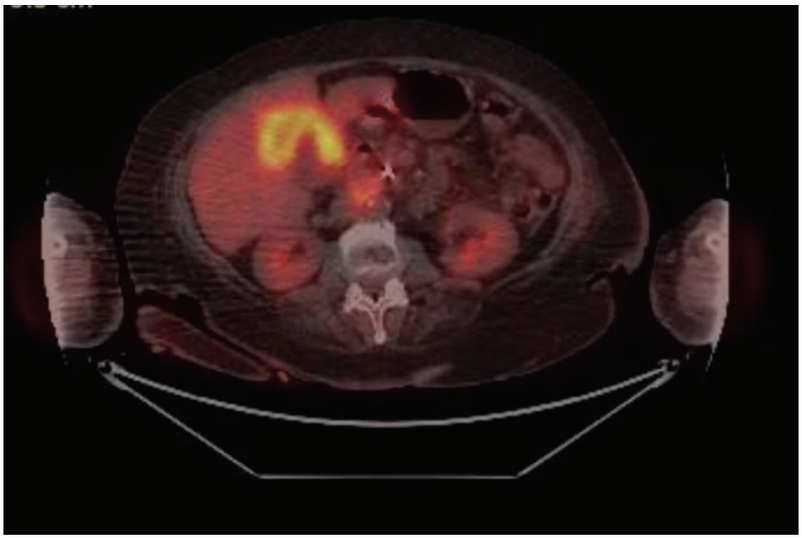

Tanı anındaki karaciğer Pet-ct kesiti

Tartışma-Sonuç: Çift primer akciğer kanseri, metastatik hastalıkla karışabilen ancak doğru tanımlandığında farklı prognostik ve terapötik yaklaşımlar gerektiren önemli bir klinik tablodur. Literatürde, uygun şekilde tanımlanan bu olgularda metastatik akciğer kanserine kıyasla daha iyi sağkalım bildirilmektedir.Olgumuz, farklı histopatolojik alt tiplerin senkron olarak ortaya çıkabileceğini ve histopatolojik, immünohistokimyasal ve ileri görüntüleme yöntemlerinin birlikte değerlendirilmesinin tanı açısından vazgeçilmez olduğunu göstermektedir. Multidisipliner yaklaşım, optimal hasta yönetiminin temelini oluşturmaktadır.

Anahtar Kelimeler: Çift primer malignite, SCC, KHAK.

PS-302 Metabolik Aktivitesi Düşük Pulmoner Nodülde Müsinöz Akciğer Kanseri: Tanısal Bir Zorluk

Kübra Nur Demirören[1], Nalan Ogan[1]

[1]Ankara Etlik Şehir Hastanesi

Giriş-Amaç: Akciğer kanseri, dünya genelinde kanser ilişkili ölümlerin en sık nedenlerinden biri olup hem erkek hem kadında mortalite açısından ilk sırada yer almaktadır. Bu yüksek mortalite oranları, erken tanı ve doğru tanısal yaklaşımların önemini daha da artırmaktadır. Akciğer kanserlerinden biri olan müsinöz akciğer kanseri, metabolik aktivitesi görece düşük olan, bol müsin içeren ve az hücresel yoğunluğa sahip bir akciğer kanseridir. Bu özelliklerinden dolayı Pozitron Emisyon Tomografisinde (PET-BT) düşük ve heterojen FluoroDeoksiGlukoz (FDG) tutulumu görülmektedir.

Olgu: 62 yaş bilinen KOAH tanılı erkek hasta nefes darlığı şikâyeti ile ağustos ayında tarafımıza poliklinik başvurusunda bulundu. Hastanın solunum sistemi muayenesi normal olarak değerlendirildi. Nefes darlığı etyolojisi araştırma sebepli hastadan solunum fonksiyon testleri (SFT) istendi. SFT'de FEV1/FVC oranı %61, FVC %69, FEV1 %54 olarak değerlendirildi. Eski toraks bilgisayarlı tomografileri (BT) incelendiğinde Şubat 2025'te nefes darlığı şikayetine yönelik çekilen toraks BT'de sağ akciğer alt lobda lateral segmentte tanımlanmış spiküle kontürlü 17x14 mm boyutta lezyon olduğu görüldü. Şubat ayı içerisinde hastanın girişimsel radyolojiye biyopsi için yönlendirildiği fakat hastanın gitmediği öğrenildi. Hastanın aktif sigara içicisi olması ve ailede babada akciğer kanseri öyküsü olması sebepli hastaya tekrar BT çekildi. Güncel çekilen BT'de tanımlanan nodülün 25x21 mm olduğu görüldü. Nodülde büyüme olması üzerine hastaya PET-BT çekildi. Güncel PET-BT'de nodül 25x22 mm boyutta ve SUVmax 2,30 olarak değerlendirildi. SUVmax değeri düşük olmasına rağmen nodül boyutunda büyüme olması nedeni ile girişimsel radyoloji tarafınca Tru-cut biyopsi yapıldı. Patoloji sonucu müsinöz neoplazi ile uyumlu geldi. Hasta, operabilite açısından göğüs cerrahi ile değerlendirildi. Hasta, operasyonu kabul etmedi. Hasta, tıbbi onkoloji ve radyasyon onkolojisine yönlendirildi. Radyasyon onkolojisi tarafınca, hastaya 5 kür stereotaktik vücut radyoterapisi (SBRT) uygulanması sonrası klinik stabil olması sebepli kontrole çağrıldığı görüldü. Takip ve tedavisi devam etmektedir.

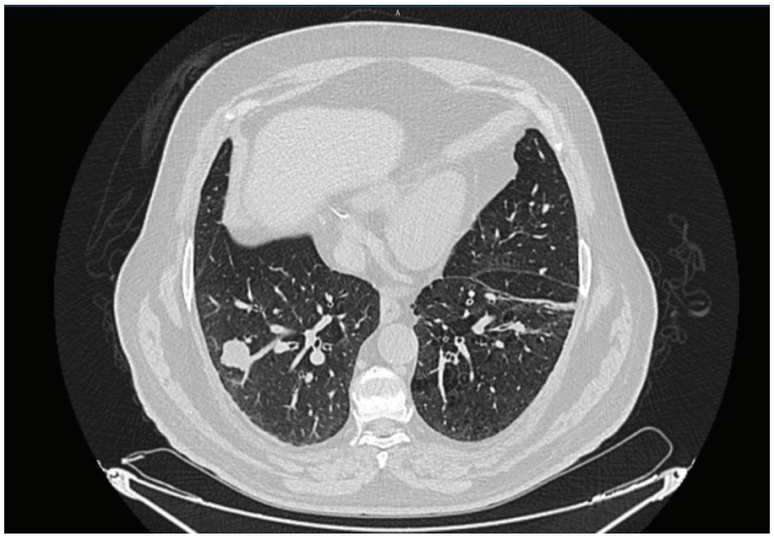

Toraks BT Görüntüsü

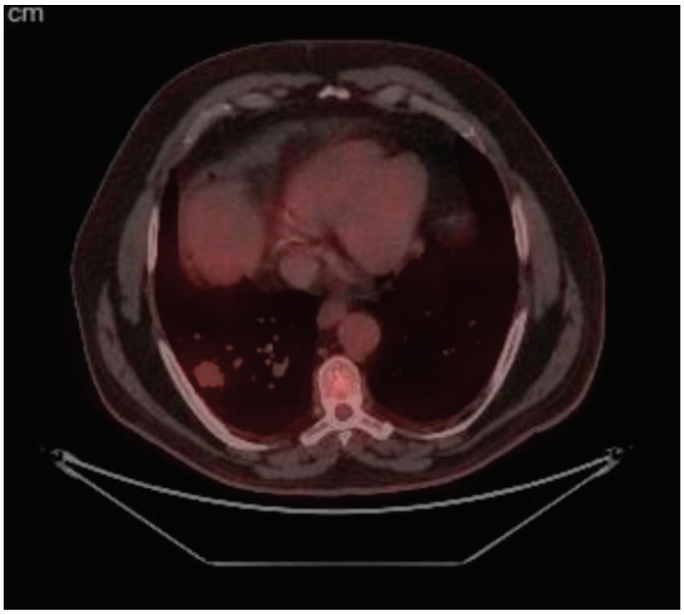

Toraks PET-BT Görüntüsü

Tartışma-Sonuç: PET-BT'de düşük FDG tutulumu izlenen pulmoner nodülün histopatolojik inceleme sonucunda müsinöz akciğer kanseri olarak tanı alması, bu tümörlerin tanısal güçlüklerini ortaya koyması açısından dikkat çekicidir.

Anahtar Kelimeler: Müsinöz, Hipometabolik, Nodül, Malignite, Akciğer

Poster Bildiri Oturumu 16: Torasik Onkoloji

PS-303 Akciğer Kanserinin Çok Nadir Bir Oligometastaz Alanı

Emel Cireli[1]

[1]SBÜ İzmir Dr Suat Seren Göğüs Hastalıkları ve Cerrahisi Eğitim ve Araştırma Hastanesi

Giriş-Amaç: Olgumuz nadir bir oligometastaz bölgesi olan böbreğe metastaz yapmış bir hastadır.

Olgu: 57 erkek hastaya sol akciğerde "orta dereceli keratinize skuamöz hücreli akciğer karsinomu" tanısı ile sol alt lobektomi operasyonu uygulandı. Hastanın patolojik evrelemesinin T2aN1P1 olduğu saptandı. PDL-1 %4, EGFR, ALK, ROS-1,BRAF, KRAS negatif olan hastaya 4 kür adjuvan gemsitabin ve sisplatin uygulandı. Takibe alınan hastanın kontrol PET-CT sinde yeni lezyonlar olarak ön mediastende 22*33mm (SUV 18,7) yumuşak doku lezyonu ve sol böbrekte 5 cm kitle (SUV 15,1) bulundu. Mediastinal lenfadenopatiler EBUS ile "skuamöz hücreli akciğer karsinomu metastazı" ile uyumlu bulundu. Böbrekteki lezyon için sol radikal nefrektomi operasyonu geçiren hastanın bu lezyonu da "skuamöz hücreli karsinom metastazı" olarak raporlandı.

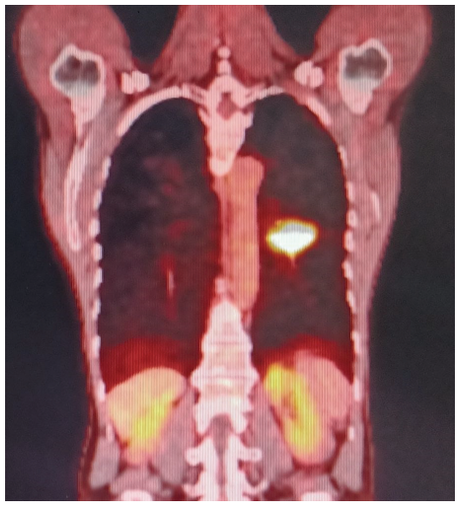

Tanı anında PETCT görünümü

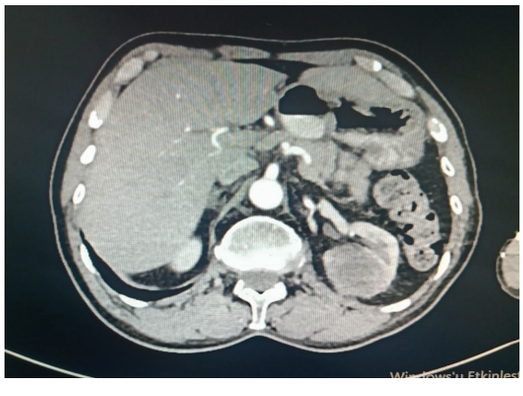

Böbrek metastazı

Tartışma-Sonuç: Literatürde renal metastazlar daha sık olarak otopsi çalışmalarında karşımıza çıkmaktadır. Öncesinde akciğer karsinomu tanısı olan hastalarda görülen böbrek kitleleri detaylı olarak metastaz açısından incelenmelidir.

Anahtar Kelimeler: böbrek, metastaz, skuamöz, akciğer, karsinom.

PS-304 PET-BT Negatif Akciğer Adenokarsinomu: Tanısal Paradoks

Serap Duru[1], Murat Çelik[1]

[1]Ankara Etlik Şehir Hastanesi

Giriş-Amaç: Akciğer kanseri, küresel ölçekte kansere bağlı mortalitenin başlıca nedenidir. Küçük hücre dışı akciğer kanseri (KHDAK), olguların yaklaşık %85'ini oluşturmakta olup, sağkalımı belirleyen en kritik faktörler erken tanı ve doğru evrelemedir.18F-PET-BT, tümör hücrelerinin artmış glukoz metabolizmasını yansıtarak yüksek duyarlılık sağlamasına rağmen, tüm akciğer kanserleri biyolojik olarak metabolik açıdan homojen değildir. Özellikle iyi diferansiye, düşük proliferatif indeksli, lepidik patern baskın adenokarsinomlarda FDG tutulumu belirgin olmayabilir. Bu durum, PET-BT'nin yanlış negatif sonuçlar vermesine yol açabilmektedir.

Olgu: Bu olgu sunumunda, PET-BT'de metabolik aktivite artışı saptanmayan ancak histopatolojik inceleme sonucunda akciğer adenokarsinomu tanısı alan bir hasta üzerinden, PET-BT'nin tanısal sınırlılıkları ve toraks BT morfolojik analizinin klinik karar sürecindeki belirleyici rolü tartışılmaktadır. Ayrıca olgu, sigara öyküsü olmayan bireylerde akciğer kanserinin en sık histolojik alt tipinin adenokarsinom olduğu gerçeğini desteklemektedir.Hipotiroidi (papiller tiroid karsinomu nedeniyle cerrahi öykü) ve hipertansiyon tanıları bulunan, ailesel kanser yatkınlığı ve sigara içme öyküsü olmayan 69 yaşında kadın hasta; nefes darlığı şikâyetiyle başvurduğu dış merkezde yapılan toraks BT'de sol akciğer alt lob süperior segmentte, lobüle konturlu, 12 mm çapında subsolid nodüler lezyon saptanması üzerine kliniğimize yönlendirilmiştir. Lezyonun metabolik karakterizasyonu amacıyla yapılan PET-BT incelemesinde, söz konusu nodülde artmış FDG tutulumu izlenmemiştir. Buna karşın lezyonun periferik yerleşimi, subsolid yapısı ve BT'deki morfolojik özellikleri, malignite olasılığını klinik olarak güçlü biçimde düşündürmüştür. Bu nedenle hasta, histopatolojik doğrulama amacıyla göğüs cerrahisine yönlendirilmiştir.Göğüs cerrahisi tarafından sol alt lobdan wedge rezeksiyon uygulanmış; histopatolojik değerlendirme sonucunda akciğer adenokarsinomu tanısı konulmuştur. Cerrahi sınırlar tümör açısından negatif olup, çıkarılan yedi adet lenf nodunda metastaz saptanmamış ve nodlar antrakotik olarak raporlanmıştır.Hasta patolojik Evre IA olarak değerlendirilmiştir

Takipte lezyonun BT kesiti

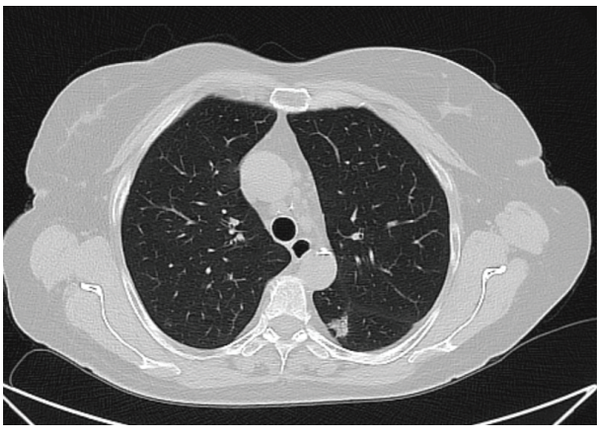

Takipte iken lezyonun BT kesiti

Takipte PET-CT kesiti

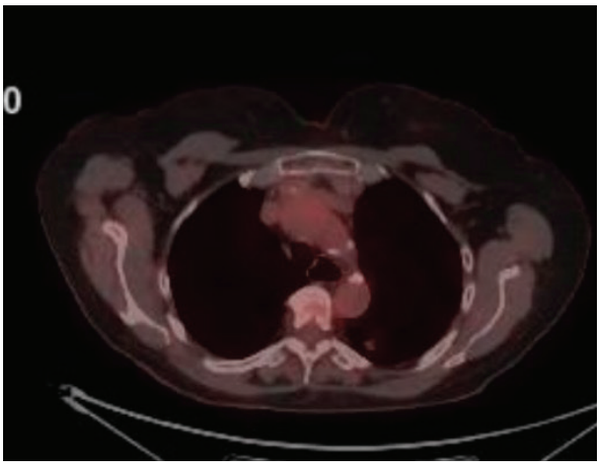

Takipte iken lezyonun tutulum olmayan PET-CT kesiti

Tartışma-Sonuç: Bu olgu, PET-BT'nin yüksek özgüllüğüne rağmen, düşük metabolik aktivite gösteren adenokarsinom alt tiplerinde tanısal duyarlılığının sınırlı olduğunu açıkça ortaya koymaktadır. Özellikle subsolid nodüller ve buzlu cam opasitesi içeren lezyonlarda, PET-BT negatifliğinin maligniteyi dışlamadığı bilinmelidir. Bu hasta grubunda, BT morfolojisinin dikkatli analizi ve klinik şüphenin sürdürülmesi, tanısal gecikmenin önlenmesi açısından hayati önem taşır.Sonuç olarak, PET-BT negatif akciğer adenokarsinomları genellikle iyi diferansiye, lepidik patern baskın ve düşük proliferatif aktiviteye sahip tümörlerdir. Bu olgularda erken cerrahi müdahale ile prognoz mükemmele yakındır. Klinik pratikte, PET-BT bulgularının toraks BT morfolojisi ve klinik risk faktörleri ile entegratif biçimde değerlendirilmesi, optimal hasta yönetiminin temelini oluşturmalıdır.

Anahtar Kelimeler: Adenokarsinom, PET-CT, subsolid nodül

PS-305 Sigara İçmeyen Hastada Küçük Hücreli Akciğer Kanseri ve Araknoid Kist: Olgu Sunumu

İlknur Kaya[1], Nuray Kurt[1]

[1]Kütahya Sbü Evliya Çelebi Eğitim Araştırma Hastanesi

Giriş-Amaç: Küçük hücreli akciğer kanseri (KHAK); hızlı progresyonu ve erken metastaz eğilimi nedeniyle akciğer kanserlerinin en agresif alt tiplerinden biridir. Sigara kullanımı en önemli risk faktörü olup, sigara içmeyen bireylerde görülme oranı oldukça düşüktür. Bu olgu sunumunda, hiç sigara içmemiş bir hastada tanı alan KHAK olgusu ve eş zamanlı saptanan araknoid kist birlikteliğinin sunulması amaçlanmıştır.

Olgu: Kırk beş yaşında kadın hasta; batıcı tarzda sırt ağrısı ile başvurduğu dış merkezdeki iki yönlü akciğer grafisinde(Şekil 1) sol akciğer orta zondan perifere uzanan santral yerleşimli dansite artışı ve sol hiler dolgunluk saptanması üzerine çekilen kontrastsız toraks bilgisayarlı tomografide 2 cm'ye ulaşan multipl lenf nodları ile sol akciğer hilus inferiorundan alt loba uzanan yaklaşık 7–8 cm boyutlarında kitle lezyonu izlenince kliniğimize refere edildi.(Şekil 2a) Hastanın öyküsünde bir aydır öksürük ve dispne, son üç ayda 17 kg kilo kaybı ve gece terlemeleri mevcuttu. Sigara kullanımı, asbest maruziyeti ve tüberküloz öyküsü yoktu. Poliklinikte yapılan ayrıntılı muayenesinde hastanın genel durumu iyi, sol akciğer orta alanda solunum sesleri azalmış olarak saptandı.Laboratuar bulgularında anlamlı patoloji saptanmadı.İleri tetkik için servise interne edilen hastanın çekilen FDG Pozitron Emisyon Tomografi (PET) BT sonucunda sol akciğerde 73x75x106 mm boyutlu düzensiz sınırlı, heterojen dansiteli alanda SUVmaks:12,1 ve pre-subkarinal alanda, AP pencerede ve sol hiler bölgede izlenen lenf nodlarında SUVmaks:8,3 olan patolojik FDG tutulumu saptanmıştır (Şekil 2b). Ayrıca sağ frontal bölgede hipodens hipometabolik alan dikkati çekmiştir (Şekil 3 a) Çekilen kranial Manyetik Rezonans görüntüleme (MR) sonucunda sağ frontal lobda 52x37x48 mm boyutlarında kistik lezyon görüldü. Soliter kistik metastaz şüphesi ile çekilen kraniyal bilgisayarlı tomografide bu alan metastaz olarak değil araknoid kist olarak yorumlandı (Şekil 3b).Yapılan fiberoptik bronkoskopi'de (FOB) sol alt lob girişi tümoral oluşum ile tamamen kapalı olarak izlendi. Alınan biyopsi sonucu KHAK tanısı gelen hasta tedavi planlanması amacıyla onkoloji kliniğine yönlendirildi.

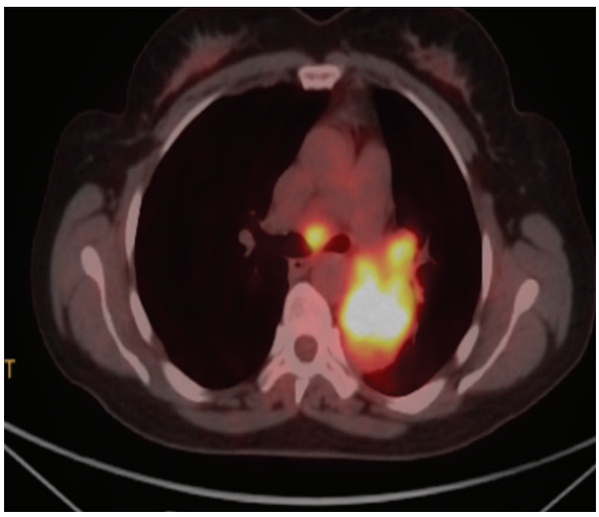

Şekil 2b: Hastaya ait PET BT görüntüleri

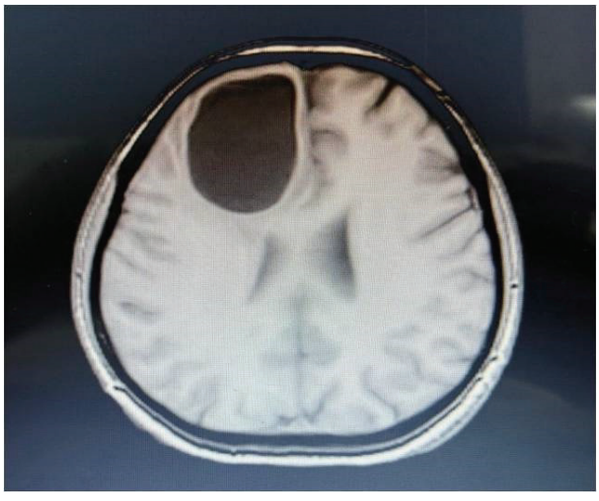

Şekil 3b: hastaya ait kraniyal BT görüntüleri

Tartışma-Sonuç: KHAK nadir görülen ve hızlı ilerleyen bir kanser türüdür, genellikle ileri evrede tanı alır. KHAK çoğunlukla sigara öyküsü olan hastalarda görülmekte, nadir olarak sigara içmeyen bireylerde de ortaya çıkabilmektedir. Bu durum tanıda gecikmeye yol açabilmektedir. Sunulan olguda, evreleme sırasında saptanan intrakraniyal lezyonun metastaz değil araknoid kist olarak değerlendirilmesi, ayırıcı tanının önemini vurgulamaktadır. KHAK'ta intrakraniyal lezyonlar dikkatle değerlendirilmeli ve her zaman metastaz olarak kabul edilmemelidir.

Anahtar Kelimeler: araknoid kist, küçük hücreli akciğer kanseri, sigara içmeyen kadın hasta

PS-307 Organize Pnömoni Düşünülen Hastamızda İkinci Primer Akciğer CA Tanısı

Feyza Nur Denizler[1], Emine Elçin Faydalı[1], Ercan Kurtipek[1]

[1]Konya Şehir Hastanesi

Giriş-Amaç: İkinci primer tümör; bir hastada mevcut olan veya daha önce tedavi edilmiş bir kanserden bağımsız olarak gelişen yeni bir kanser odağıdır. Eş zamanlı veya ardışık olarak ortaya çıkabilir. Tümörler farklı bölgelerde ortaya çıkıyorsa ve/veya farklı histoloji veya morfoloji grubuna aitse, çoklu primer malignite olarak kabul edilir.

Olgu: 75 yaş erkek yeni tanı almış prostat ca hastamız dış merkez hastaneden pnömoni tedavisine rağmen akciğer grafisinde rezolüsyon izlenmeyen lezyon sebebi ile ileri tetkik amaçlı tarafımıza yönlendirilmişti. Hastamızın solunumsal bir şikâyeti yoktu. 30 p/y sigara öyküsü vardı. Fizik muayenesi doğaldı. Saturasyonu oda havasında 97 idi. Tedavi öncesi ve sonrası akciğer grafileri incelendi, her ikisinde de üst orta zonda dairesel şekilde opasite artışı tespit edildi. Kan tetkiki istendi, akut reaktanları biyokimya ve hemogram değerleri normal idi. Toraks tomografisi çekildi, üst lob posterior segmentte yamasal konsolidasyon alanı izlendi. Hastamıza akciğer metastazı? Organize pnömoni? Ön tanıları ile yatış verilip bronkoskopi planlandı. Steroid tedavisi de verilmiş olup lezyonda gerileme izlenmedi. Yapılan bronkoskopi sonucunda malignite ve organize pnömoni düşünülmemiş olup PET CT çekildi. PET raporu: Sağ akciğer üst lob posterior kesimde 6x4 cm boyutlarında artmış FDG tutulumu gösteren (SUVmax: 11.14), çevresinde hava bronkogramı olan konsolide alan izlendi. 26.09. 2025 de yapılan toraks CT ile boyut açısından anlamlı düzeyde fark gözlenmedi. Bu görünüm öncelikle enfeksiyöz süreçleri düşündürmektedir. Klinik-radyolojik değerlendirme takip gereklilik histopatolojik inceleme önerilir. Göğüs cerrahisine yönlendirilen hastaya lobektomi ve mediastinal lenf nodu diseksiyonu yapıldı. Patoloji sonucu lenf nodu metastazı olmayan "Akciğer Adenokarsinomu" olarak geldi.

Toraks Tomografisi

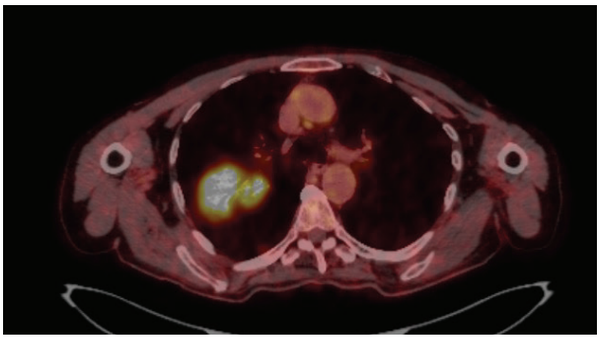

PET CT Görüntüsü

Tartışma-Sonuç: İkinci primer akciğer kanseri insidansı en çok akciğer kanserli hastalarda incelenmiş ve %0.5 oranında bulunmuştur. Akciğerde saptanan nodülün metastaz veya ikinci primer tümör olup olmadığının ayırımı önemlidir. İkinci primer akciğer kanserini metastazdan ayırt edici tanı kriterleri olarak; histolojik tip, karsinoma insitu orijin ve radyolojik olarak primer akciğer kanserini destekleyecek görünüm olması gerektiği bildirilmiştir.Toraks görüntülemedeki lezyonlar her ne kadar bize ön tanı için yol gösterse de atipik olgular için ayırıcı tanılar dikkatlice ele alınmalıdır. Bu olgu sunumunda iki farklı dokuda bağımsız ortaya çıkan ve ayırıcı tanıda metastaz ile karıştırılabilen nadir bir ikinci primer tümör vakasını tartışmayı amaçladık.

Anahtar Kelimeler: İkinci primer kanser, Adenokarsinom, Malignite

PS-308 Rijid Bronkoskopi ile Tanı Konulan Nadir Bir Akciğer Tümörü: Adenoid Kistik Karsinom

Mustafa Çarkçı[1], Barış Demirkol[1], Sibel Yurt[1], Mehmet Akif Özgül[1]

[1]Başakşehir Çam ve Sakura Şehir Hastanesi

Giriş-Amaç: Adenoid kistik karsinom (AKK), düşük–orta dereceli malign potansiyele sahip, yavaş büyüme eğilimi gösteren ancak lokal invazyon ve perinöral yayılım açısından belirgin özellikler taşıyan nadir bir tümördür. En sık majör ve minör tükürük bezlerinden köken almakta olup, trakeobronşiyal ağaç yerleşimi oldukça seyrektir. Primer pulmoner adenoid kistik karsinom, tüm primer akciğer malignitelerinin yaklaşık %0,04–0,2'sini oluşturmakta olup son derece nadir görülmektedir. Olguların büyük bir kısmı santral hava yollarında, özellikle trakea, ana bronşlar ve intermediyer bronş düzeyinde yerleşim göstermektedir.Klinik olarak öksürük, dispne, hemoptizi, hışıltılı solunum ve tekrarlayan alt solunum yolu enfeksiyonları gibi nonspesifik semptomlarla prezente olması nedeniyle tanı süreci sıklıkla gecikmektedir. Radyolojik bulgular çoğu zaman özgül olmayıp, endobronşiyal kitle, segmental atelektazi, konsolidasyon veya kaviter lezyon şeklinde izlenebilmektedir. Tanısal yaklaşımda özellikle ileri derecede endobronşiyal obstrüksiyon varlığında rijid bronkoskopi, hem havayolu açıklığının sağlanması hem de yeterli ve derin doku örneklemesi yapılabilmesi açısından önemli avantajlar sunmaktadır. Bu bildiride, rijid bronkoskopi ile tanı konulan, santral hava yolu yerleşimli primer pulmoner adenoid kistik karsinom olgusu sunularak, hastalığın klinik, radyolojik ve patolojik özelliklerinin literatür eşliğinde değerlendirilmesi amaçlanmıştır.

Olgu: 73 yaşında erkek hasta; yaklaşık 1 yıldır devam eden öksürük, terleme ve kilo kaybı şikâyetleri ile başvurdu. Özgeçmişinde yaklaşık 50 paket/yıl sigara kullanımı vardı. Toraks bilgisayarlı tomografisinde sağ akciğer orta lobda konsolidasyon ve kaviter lezyon izlendi. Klinik takipte lezyonun tam regresyon göstermemesi üzerine ileri inceleme planlandı. Yapılan PET-BT'de, sağ hiler bölgede ve orta lob bronşunun orijinine yakın alanda patolojik FDG tutulumu saptandı (SUVmax: ~5.2). Mediastende ve paratrakeal alanlarda eşlik eden lenf nodları izlendi. Hastaya rijid bronkoskopi uygulandı. Sağ akciğer intermediyer bronş girişinde yaklaşık %95 oranında lümeni daraltan endobronşiyal lezyon saptandı. Bu bölgeden çoklu biyopsiler alındı. İmmünohistokimyasal incelemede: SOX10 (+) p40 (+) p63 (+) CD117 (+) CK7 (+) EMA (+) S100 (−) Bu bulgular ışığında olgu primer pulmoner adenoid kistik karsinom olarak değerlendirildi.

Rijid Bronkoskopi Öncesi Toraks BT

Rijid Bronkoskopi Öncesi Toraks BT'de adenoid kistik karsinomda görülebilen kaviter lezyon ve endobonşiyal komponent izlenmekte

Rijid Bronkoskopi Sonrası Çekilen PET-CT

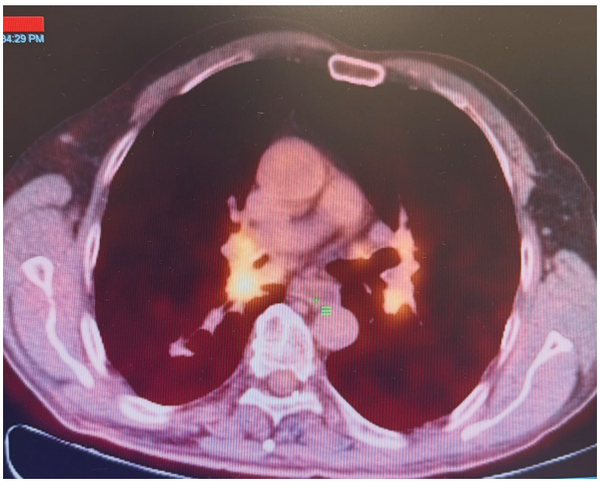

Rijid Bronkoskopi Sonrası Çekilen PET-CT'de adenoid kistik karsinomun bronşiyal ağaç üzerinden yapmış olduğu invazyon görülmekte

Tartışma-Sonuç: Primer pulmoner adenoid kistik karsinom oldukça nadirdir ve klinik semptomlar çoğu zaman nonspesifik olup, tanı gecikebilmektedir. Rijid bronkoskopi, hem tanısal hem de terapötik açıdan önemli bir yöntemdir; özellikle ciddi endobronşiyal obstrüksiyon varlığında güvenli ve etkili bir yaklaşımdır. Bu olguda, ileri derecede lümen daralmasına rağmen rijid bronkoskopi ile komplikasyonsuz biyopsi alınabilmiş ve tanı konulmuştur.

Anahtar Kelimeler: Primer pulmoner adenoid kistik karsinom, Rijid bronkoskopi, Endobronşiyal tümör, Nadir akciğer tümörü.

PS-309 Akciğer Metastazı Taklit Eden İnvaziv Fungal Akciğer Enfeksiyonu

Ömer BAYRAM[1], Cengizhan SEZGİ[1], Abdullah OĞUR[1], Haşim NYAZI[1], Merve ŞAHİN YÜKSEKYAYLA[1]

[1]Gaziantep Üniversitesi, Şahinbey Araştırma Hastanesi, Göğüs Hastalıkları Anabilim Dalı, Gaziantep, Türkiye.

Giriş-Amaç: Hairy cell lösemi dünya genelinde çok nadir görülen ve B-hücreli hematolojik malignitedir.Solid tümör olmaması nedeniyle akciğer metastazı beklenmez.HCL'ye bağlı immünsüpresyon ve tedaviler nedeniyle fırsatçı fungal enfeksiyonlar sık görülebilir ve radyolojik olarak metastazı taklit edebilir.

Olgu: 2 yıldır Hairy Cell Lösemi ile hematolojiden takipli 60 yaşında erkek hasta; 6 aydır öksürük, aralıklı hemoptizi, gece terlemesi ve kilo kaybı ile başvurdu. Özgeçmişinde diabetes mellitus mevcut. Sigara öyküsü 30 paket/yıl olup 7 yıldır ex-smoker idi.Tüberküloz öyküsü yoktu.BT görüntüsünde bilateral düzensiz sınırlı multipl pulmoner nodüller saptandı , Şekil 1 .Klinik ve radyolojik bulgular öncelikle akciğeri metastazı düşündürmekteyken, Tanısal amaçla yapılan bronkoskopide bronş lavajı, bronş fırçalama ve transbronşiyal biyopsiler alındı. Histopatolojik incelemede PAS ve GMS boyaları ile fungal spor ve hifalar izlenirken malignite lehine bulgu saptanmadı.Hastaya 3 ay antifungal verildi Tedaviyle lezyonlarda gerileme mevcut iken ,Sağ akciğer orta lob kaviter özellik gösteren, düzensiz sınırlı ve spiküle konturlu lezyon tedaviye yanıt vermeyen 32x26 mm boyutundaki lezyon için multidisipliner konsey kararıyla operasyon önerildi. sağ orta lobektomi ve fissürden üst loba yapışıklık gösteren kısma wedge rezeksiyon ve 11 numaralı lenf nodu eksizyonu yapıldı . Cerrahi materyalde yoğun fungal infiltrasyon ve aktif kronik inflamasyon izlendi.Postoperatif dönemde hastanın klinik durumu belirgin olarak düzeldi ve antifungal tedavi ile klinik ve radyolojik stabilite sağlandı.

Tartışma-Sonuç: Bu olgu, immünsüprese hastalarda invaziv fungal akciğer enfeksiyonlarının akciğer malignitesini klinik ve radyolojik olarak taklit edebileceğini ve ayırıcı tanıda göz önünde bulundurulması gerektiğini göstermektedir .

ŞEKİL 1

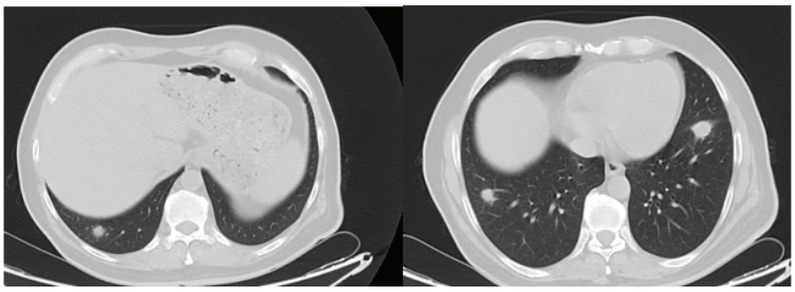

ŞEKİL 2

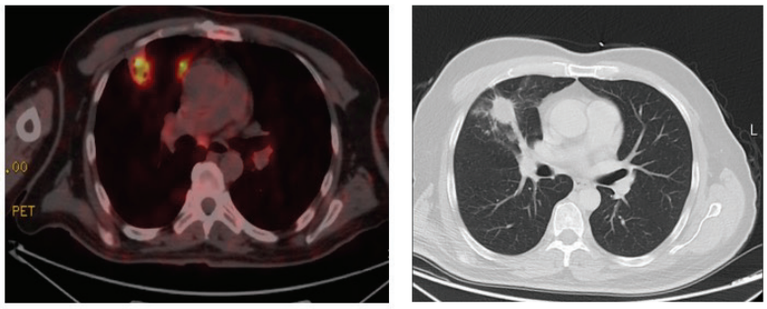

Anahtar Kelimeler: Hairy Cell Lösemi, invaziv fungal akciğer enfeksiyonu, multipl pulmoner nodüller.

PS-310 Eozinofilik Akciğer Hastalığı Görünümlü Kolon Adenokarsinomu Metastazı

Dina Serin[1], Emine Argüder[1], Berfin Songurtekin Türk[1]

[1]Ankara Bilkent Şehir Hastanesi, Göğüs Hastalıkları Kliniği, Ankara Türkiye

Giriş-Amaç: Akciğer, ekstratorasik malignitelerin sıklıkla metastaz yaptığı bir organdır. Akciğer metastazları genellikle tek veya multipl nodüller şeklinde izlenmekle birlikte daha nadiren lenfanjitik karsinomatozis, plevral tutulum veya endobronşiyal lezyonlar şeklinde görülebilir. Kolorektal karsinomlar, en sık görülen üçüncü kanser türüdür. Tanı anında kolorektal karsinomların %20'si metastatiktir ve bunların %1–9'unda akciğer metastazı bulunmaktadır. Kolon malignitelerinin metastazları sıklıkla nodüler lezyon şeklinde görülür. Bu olguda; eozinofilik akciğer hastalığı ön tanısı ile ileri tetkik edilen bir hastanın, alışılmışın dışında bir metastaz yapmış olan kolon adenokarsinomu tanısını bronkoskopi ile aldığını sunduk.

Olgu: Altmış dört yaşında hipertansiyon tanılı erkek hasta; 15 gündür olan öksürük, nefes darlığı şikayetleri için çekildiği toraks bilgisayarlı tomografisi (BT) ile polikliniğimize başvurdu. Toraks BT'de bilateral yamalı buzlu cam opasiteleri ve tam kan sayımında eozinofil sayısının $1{,}33\times10^9$/L saptanması üzerine eozinofilik akciğer hastalıkları ön tanısı ile fiberoptik bronkoskopi (FOB) yapılması, bronkoalveoler lavaj (BAL) alınması amaçlı servisimize yatırıldı. Eozinofil yüksekliği nedenleri araştırıldı. Paraziter hastalık açısından gaita tetkikleri negatif sonuçlandı. Antinötrofil sitoplazmik antikorlar (ANCA) negatif sonuçlandı. Total IgE 406 IU/mL olarak sonuçlandı. Nöropati açısından elektromiyografi (EMG) yapıldı, nöropati izlenmedi. Sinuzit açısından paranazal BT çekildi ve sinuzit olarak değerlendirildi. Hastaya FOB yapıldı; BAL sonucunda eozinofil oranı %2,3 olarak sonuçlandı. FOB esnasında herhangi bir endobronşiyal lezyon izlenmedi. Ancak sağ orta lobdan alınan lavaj sıvısının patoloji sonucu: "Mevcut immünhistokimyasal bulgular başta mide ve pankreatobiliyer sistem olmak üzere gastrointesitnal (GİS) kökenli bir tümörü akla getirmekle birlikte akciğerin müsinöz adenokarsinomu kesin olarak dışlanamamaktadır." şeklinde raporlandı. Herhangi bir GİS yakınması olmayan hasta gastroenterolojiye danışıldıktan sonra kolonoskopisi yapıldı. Kolonoskopisinde lümeni daraltan ülserovejetan kitle izlendi. Alınan transvers kolon biyopsisinin patoloji sonucu adenokarsinom olarak raporlandı. Hasta metastatik kolon adenokarsinomu tanısı alarak tıbbi onkoloji tarafından takibe alındı.

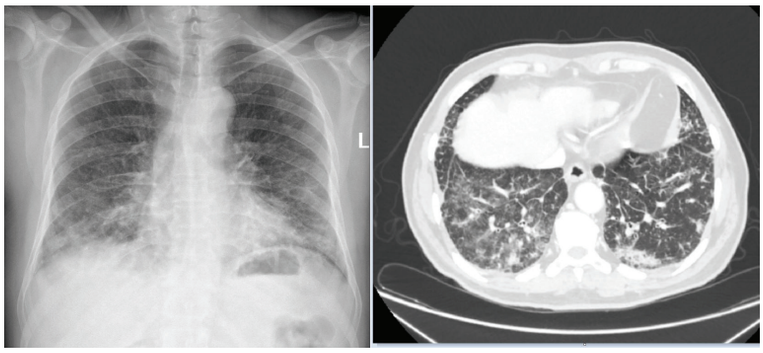

Olguya ait akciğer grafisi ve toraks bilgisayarlı tomografisi

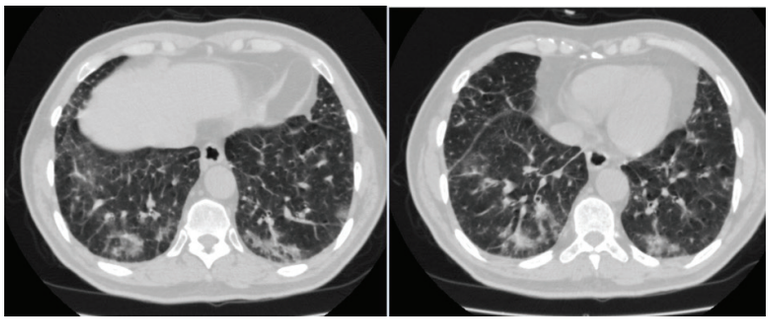

Olguya ait toraks bilgisayarlı tomografisi

Tartışma-Sonuç: Eozinofilik akciğer hastalığı düşünülerek ileri tetkik edilen ve hiçbir GİS yakınması olmayan hastamızda FOB sayesinde kolon adenokarsinomu teşhisi konulmuş olup; akciğer dışı organların metastazlarının birçok pulmoner hastalığı taklit edebileceğine dikkat çekmek istedik. Her ne kadar kolon malignitelerinin akciğere daha sıklıkla nodüler metastazlar yaptığı bilinse de radyolojik olarak yanıltıcı formlarda da metastazlar yapabileceği göz önünde bulundurulmalıdır. Toraks BT'de maligniteyi düşündürecek bulgusu ve bronkoskopide endobronşiyal lezyonu olmayan; bu kapsamda primer olarak maligniteden şüphelenilmeyen, eozinofilik akciğer hastalığı ön tanısı olan olgumuzda lavaj sitolojisinin tanısal önemini vurguladık.

Anahtar Kelimeler: Akciğerin Metastatik Hastalıkları, Kolon Adenokarsinomu, Eozinofilik Akciğer Hastalıkları, Bronkoskopi

PS-311 Risk Faktörü Bulunmayan Genç Bir Hastada Malign Mezotelyoma

Duygu Uzunoğlu[1], Helin Su Kaya[1], Umut İlhan[1], Halit Çınarka[1], Mustafa Çörtük[1], Erdoğan Çetinkaya[1]

[1]Yedikule Göğüs Hastalıkları ve Göğüs Cerrahisi EAH

Giriş-Amaç: Plevral efüzyon en sık kalp yetmezliği, parapnömonik efüzyon, tüberküloz gibi enfeksiyonlar nedeni ile oluşsa da tek taraflı eksüdatif ve tekrarlayan plevral efüzyonlarda mutlaka malignite ayırıcı tanıda yer almalıdır. Plevral efüzyon oluşturan malignitelerin en sık sebepleri akciğer kanseri, meme kanseri, lenfoma ve over kanseridir. Malign mezotelyoma nadir görülmesine rağmen agresif ilerleyebilen bir tümördür, en önemli risk faktörü asbest maruziyetidir. Asbest maruziyetinden 20-40 yıl süren latent dönemden sonra oluşabilir. Tanıda toraks bilgisayarlı tomografi, pozitron emisyon tomografisi (PET-BT) yardımcıdır. Kesin tanı için plevral sitolojinin duyarlılığı düşüktür, sıklıkla doku biyopsisi gerekir. Biz bu olgumuzda genç yaşta, risk faktörü bulunmayan plevral efüzyon ile mezotelyoma tanısı almış bir hastayı sunmak istedik.

Olgu: Otuz sekiz yaşında kadın hasta 2 aydır devam eden kuru öksürük şikayeti ile polikliniğimize başvurdu. Hastanın sigara öyküsü yoktu, mesleği ev hanımı idi ve bilinen kronik hastalığı yoktu. Yapılan fizik muayenede sağ hemitoraksta solunum sesleri azalmış olarak duyuldu. Laboratuvar tetkiklerinde CRP:66 mg/L, sedimentasyon:42 mm/h, ek patoloji yoktu. Çekilen akciğer grafisinde sağda masif plevral efüzyon görüldü (Resim 1A), hastaya sağ plevral drenaj katateri uygulandı. Sıvının görünümü serohemorajikti, eksüda vasfında idi. Sıvı Htc:%1 olarak ölçüldü. Plevral sıvı kültüründe mikroorganizma üremedi. İki farklı günde sıvıdan patoloji birimine örnek gönderildi, sonuç mezotel hücreleri, lenfositler ve polimorf nüveli lökositler olarak raporlandı. İstenen PET-BT görüntülemesinde sağ hemitoraksta bazalde ve üst kesit paramediastinal alanlarda kitlesel form oluşturmuş 47x53 mm boyutundaki lezyonlar öncelikle malign prosesler lehine değerlendirildi (SUVmax:21)(Resim 2A). Hastaya sağ üst lob kalın iğne biyopsisi planlandı (Resim 2B), patoloji olarak mezotelyoma gelen hasta medikal onkolojiye refere edildi.

PA Akciğer Grafisi

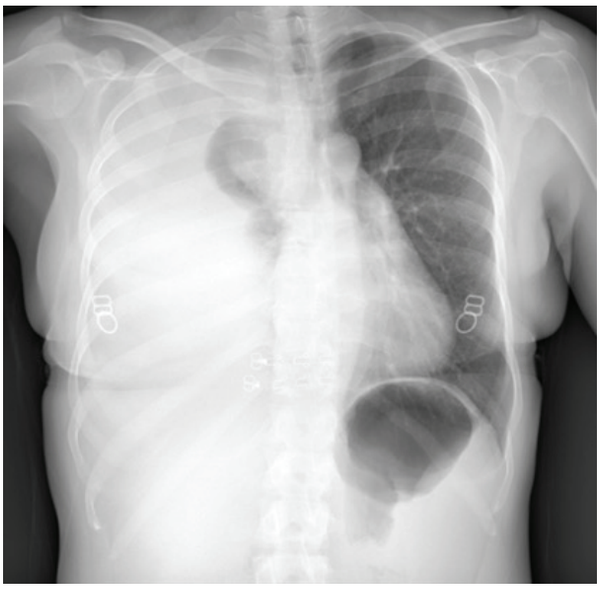

PET BT-Kalın İğne Biyopsisi Görüntüleri

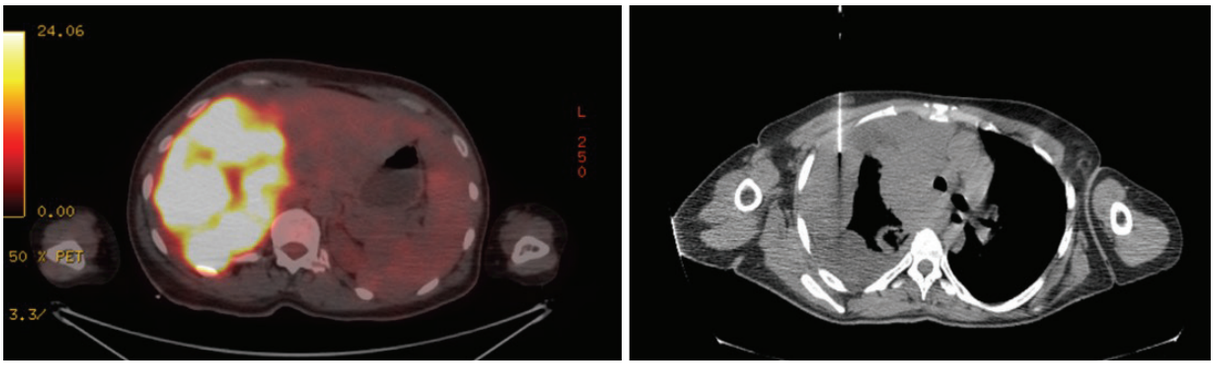

Tartışma-Sonuç: Malign mezotelyoma tipik olarak ileri yaş erkeklerde ve asbest öyküsü olanlarda görülür. Ancak bu olgu, genç yaşın ve risk faktörü yokluğunun maligniteyi dışlamada tek başına yeterli bir kriter olmadığını çarpıcı bir şekilde göstermektedir. Plevral sıvı sitolojisinin duyarlılığı düşüktür. Bu nedenle nedeni açıklanamayan tek taraflı efüzyonlarda, sitoloji negatif olsa dahi erken dönemde doku biyopsisi ve multidisipliner yaklaşım hayati önem taşır.

Anahtar Kelimeler: Malign mezotelyoma, Plevral efüzyon

PS-313 Pulmoner Semptomlarla Başlayan Non-Hodgkin Lenfoma : Tanı ve Multidisipliner Tedavi Süreci

Ahmet Bilal Akarçay[1], Emine Argüder[1], Tuncer Tuğ[1], Elif Yüksel[1]

[1]Ankara Bilkent Şehir Hastanesi

Giriş-Amaç: Non-Hodgkin lenfomalar, lenfatik sistemin malign tümörleri arasında yer almakta olup, B hücreli ve T hücreli lenfomalara ayrılmaktadır. B hücreli non-Hodgkin lenfoma, genellikle sistemik semptomlar, lenfadenopati, ateş, gece terlemeleri gibi bulgularla kendini gösterir. Bununla birlikte, pulmoner semptomlarla kendini klinik olarak gösterebilir ve nadiren bronkoskopi gibi torasik incelemelerle tanı konulabilir. Bu vaka bildirimi, pulmoner şikayetleri ile başvuran ve bronkoskopik inceleme sonucu yüksek dereceli B hücreli non-Hodgkin lenfoma tanısı alan, son zamanlarda nefes darlığı ve öksürük şikayetlerinde artış yaşayan 63 yaşındaki bir erkek hastayı sunmaktadır.

Olgu: 63 yaşında erkek hasta, 2 haftadır artan nefes darlığı şikayetiyle acil servise başvurmuştur. Kronik öksürük ve balgam üretimi mevcut ancak miktarında artış gözlemlenmemiştir. Göğüs ağrısı ve hemoptizi öyküsü yoktur. Fizik muayenede, orta derecede genel durum, azalmış solunum sesleri ve sağda plevral efüzyon bulunmuştur.Toraks BT sonuçlarında, sağ akciğer orta lobunda havalanma kaybı, hepatize görünüm ve sağ alt lobda kitle lezyonu izlenmiştir. Sağ akciğer orta lobuna giden bronşlar obliteredir. Sağda, subkarinal düzeyde kitle lezyonu ile birlikte pulmoner arter dallarında kalibrasyon azalmış olarak izlenmiştir. Ayrıca, her iki akciğerde spikülasyon gösteren nodüller ve buzlu cam opasitesi ile infiltrasyonlar mevcuttur. Eşlik eden 18 mm boyutlarında sağ plevral efüzyon vardır. Mediastinal ve hiler lenf nodlarında büyüme saptanmıştır.PET-BT ile yapılan değerlendirmede, kitle lezyonları ve lenf nodlarında yüksek metabolik aktivite gözlemlenmiştir. Bronkoskopi ve patolojik inceleme sonucu, yüksek dereceli B hücreli non-Hodgkin lenfoma tanısı konulmuştur. Hasta, yüksek dereceli B hücreli non-Hodgkin lenfoma (CD45, Cd20, Cd79a ve Bcl2 ile pozitiftir. PANCK, CD56, kromogranin, p40 ve TTF1 negatiftir. Ki-67 proliferasyon indeksi %80 olarak değerlendirildi.) tanısını aldıktan sonra, tedavi sürecine başlamak üzere hematoloji servisine devredilmiştir.

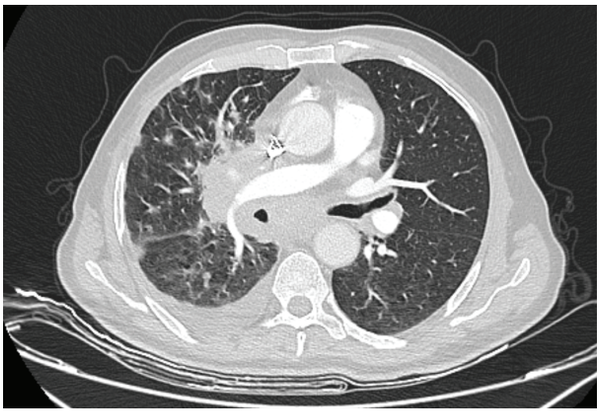

PULMONER SEMPTOMLARLA BAŞVURAN NON-HODGKİN LENFOMADA TORAKS GÖRÜNTÜLEMESİ

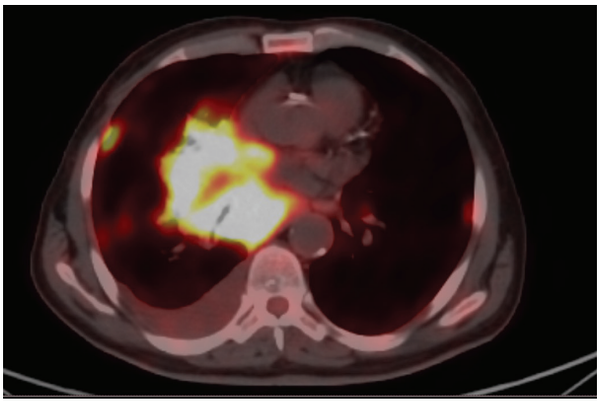

PET-CT GÖRÜNTÜLEMESİ

Tartışma-Sonuç: Bu olgu, 63 yaşında erkek bir hasta olup, artan nefes darlığı, öksürük ve balgam şikayetleriyle başvurmuştur. Bronkoskopik inceleme ve patolojik değerlendirme sonucunda, hastada yüksek dereceli B hücreli non-Hodgkin lenfoma tespit edilmiştir. Klinik olarak, hastanın semptomları bronşiyal irritasyona bağlı olarak değerlendirilmiş ancak ilerleyen tetkikler ve biyopsi sonucu kanser tanısı kesinleşmiştir. Bu vaka, non-Hodgkin lenfomanın pulmoner semptomlarla başlayabileceğini ve bronkoskopi gibi invaziv tanısal yöntemlerin hayati öneme sahip olabileceğini göstermektedir.

Anahtar Kelimeler: Pulmoner patoloji, yüksek dereceli lenfoma.

PS-314 Sarkomatoid Mezotelyoma: Tanısal Güçlükler ve Agresif Klinik Seyir

Büşra Ece Şahin[1], Semra Bilaçeroğlu[1]

[1]SBÜ Dr. Suat Seren Göğüs Hastalıkları Ve Cerrahisi Eğitim Ve Araştırma Hastanesi

Giriş-Amaç: Malign plevral mezotelyoma (MPM), çoğunlukla asbest maruziyeti ile ilişkili, agresif seyirli ve kötü prognozlu bir malignitedir. Sarkomatoid mezotelyoma, MPM'nin en nadir histolojik alt tipi olup tanı süreci çoğu zaman zorludur. Küçük biyopsi örneklerinde tanısal yetersizlikler nedeniyle ileri invaziv girişimler gerekebilmektedir. Bu olgu, sarkomatoid mezotelyomanın tanı ve klinik yönetimindeki güçlükleri vurgulamak amacıyla sunulmuştur.

Olgu: Yetmiş yaşında erkek hasta; hipertansiyon, KOAH, gut, benign prostat hiperplazisi ve huzursuz bacak sendromu öyküsü ile takip edilmekteydi. Hastanın ağrılı ve ak toprak maruziyeti mevcuttu. Sekiz ay önce sigarayı bırakmış olup 50 paket/yıl sigara öyküsü vardı. Hasta göğüs ağrısı, hırıltı ve efor dispnesi şikâyetleriyle başvurdu.İlk merkezde akciğer tümörü ve interstisyel akciğer hastalığı ön tanılarıyla yapılan transtorasik ince iğne biyopsisinde malignite saptanmadı; ancak lezyonlarda progresyon izlenmesi üzerine hasta merkezimize yönlendirildi. Tekrarlanan biyopside nekroz içeren hiperkromatik hücrelerden oluşan tümöral doku izlendi, ancak karsinom–sarkom ayrımı yapılamadı. Sağ göğüs duvarı lezyonundan yapılan insizyonel biyopsi sonucunda patoloji sarkomatoid mezotelyoma ile uyumlu olarak raporlandı.FDG PET/BT'de sağ akciğer alt lobda plevra tabanlı hipermetabolik kitle, bilateral pulmoner nodüller, yaygın plevral kalınlaşma, göğüs duvarı invazyonu ve çok sayıda kemikte hipermetabolik litik lezyonlar saptandı. Hastada sol femurda patolojik kırık gelişmesi üzerine protez cerrahisi uygulandı. Ağrılı göğüs duvarı kitlesi nedeniyle palyatif radyoterapi planlandı. Klinik seyir NSTEMI ve akut solunum yetmezliği ile komplike oldu.

biyopsi öncesi akciğer grafisi 1

biyopsi sonrası akciğer grafisi 2

Tartışma-Sonuç: Sarkomatoid mezotelyoma, malign plevral mezotelyomanın en nadir ve en agresif alt tipidir. Tanı sıklıkla gecikmekte ve küçük biyopsi materyallerinde yanlış veya yetersiz değerlendirmelerle sonuçlanabilmektedir. Bu olguda da ilk iki transtorasik biyopsinin tanısal yetersizliği, tanı sürecini uzatmış; kesin tanı ancak insizyonel biyopsi ile konulabilmiştir.Asbest maruziyeti öyküsü, uzun süreli sigara kullanımı ve progresif plevral-göğüs duvarı lezyonu varlığı, mezotelyoma açısından yüksek risk oluşturmaktadır. Sarkomatoid alt tipte prognoz kötü olup, tedavi seçenekleri genellikle palyatiftir. Ayrıca bu olguda olduğu gibi, eşlik eden kardiyovasküler olaylar ve iskelet metastazları klinik seyri daha da komplike hale getirmektedir.Bu olgu, tanısal yaklaşımda yeterli doku örneklemesinin önemini, sarkomatoid mezotelyomanın agresif klinik seyrini ve multidisipliner yönetim gerekliliğini vurgulamaktadır. Sarkomatoid mezotelyoma nadir görüldüğü için bu sunuyu hazırlamak istedik.

Anahtar Kelimeler: mezotelyoma, asbest, Sarkomatoid

PS-315 Pulmoner Nodül ile Başlayan, İntrakardiyak Tutulumla Seyreden Sjögren Sendromu İlişkili Diffüz Büyük B Hücreli Lenfoma

Naziye Cansu Aydın[1], Ayşegül Karalezli[1]

[1]Ankara Bilkent Şehir Hastanesi Göğüs Hastalıkları Kliniği

Giriş-Amaç: Sjögren sendromlu hastalarda lenfoma sıklığı fazladır. Lenfositik interstisiyel pnömoni olgularında da lenfoma araştırılması gerekir. Diffüz Büyük B Hücreli Lenfoma non-Hodgkin lenfomların en sık görülen, agresif seyirli bir alt tipidir. Çoğunlukla lenfoid organları tutmakla birlikte ekstranodal yayılım da gösterebilir. Nadir görülmesi nedeniyle intrakardiyak lenfoma saptanan Sjögren sendromlu olgu sunuldu.

Olgu: Öksürük, 3 aydır devam eden gece terlemesi olan 52 yaşında kadın hasta, Sjögren ve hipotiroidi tanıları ile takip edilmekteymiş. Pnömoni tanısı ile tedavi almış ama şikayetleri geçmemiş. Toraks BT'de sol perihiler düzeyde yaklaşık 2,5 cm çapında solid nodül izlendi. PET/CT'de mediastinal hiler alanda SUVmaks: 52,07 olan multiple lenf nodları izlendi. Gastrohepatik alan, dalak, jejenum, sağ iliak alanda da artmış SUV tutulumları izlendi. Sağ inguinal bölgedeki lenfadenopatisinden(LAP) biyopsi yapıldı. Patoloji sonucu Diffüz Büyük B Hücreli Lenfoma(DBBHL) uyumlu geldi. Taşikardisi olan hastada mediastinal lenf bezi basısına bağlı olduğu düşünüldü, ekokardiyografisinde kitle basısı görülmedi. 2 hafta sonra gelişen nefes darlığı batıcı tarzda göğüs ağrısı ve hemoptizi şikayeti ile başvuran hastaya çekilen Pulmoner BT anjiografisinde pulmoner tromboemboliyle uyumlu dolum defektleri ve intrakardiyak kitle izlendi. Hastaya tekrarlanan ekokardiyografide sol atrium içerisinde 4,5x3,5 cm boyutunda, düzgün sınırlı kitle görüldü. Hastanın PET/CT'si tekrar değerlendirildiğinde sol atrium içerisindeki kitlenin SUV tutulumunun çok yüksek olduğu görüldü, kardiyolojiyle beraber lenfomanın intrakardiyak tutulumu olduğu düşünüldü. Hastaya lenfoma için hematoloji tarafından tedavi düzenlendi. Kontrollerinde intrakardiyak kitlenin küçüldüğü gözlendi. Hastanın tedavisi halen devam etmekte olup aylık kontrollere gelmektedir.

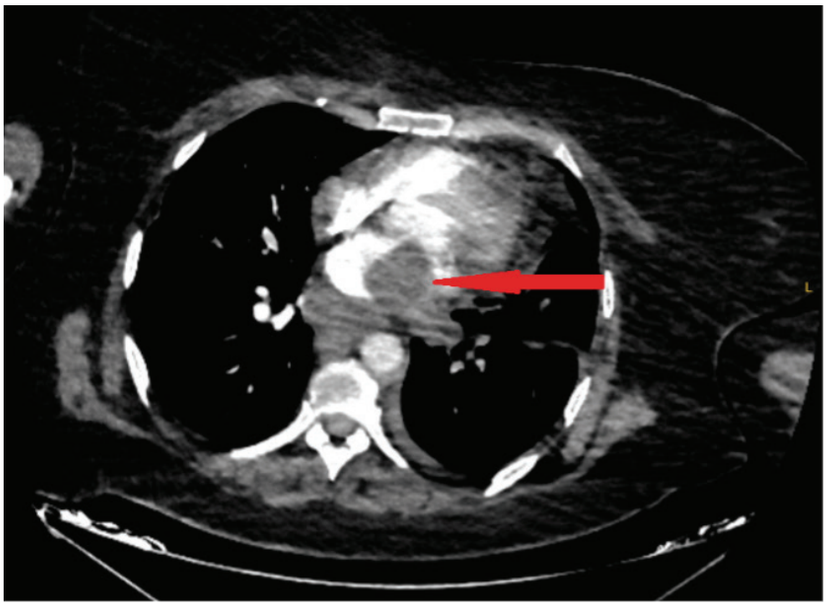

Pulmoner BT anjioda izlenen intrakardiyak kitle görünümü

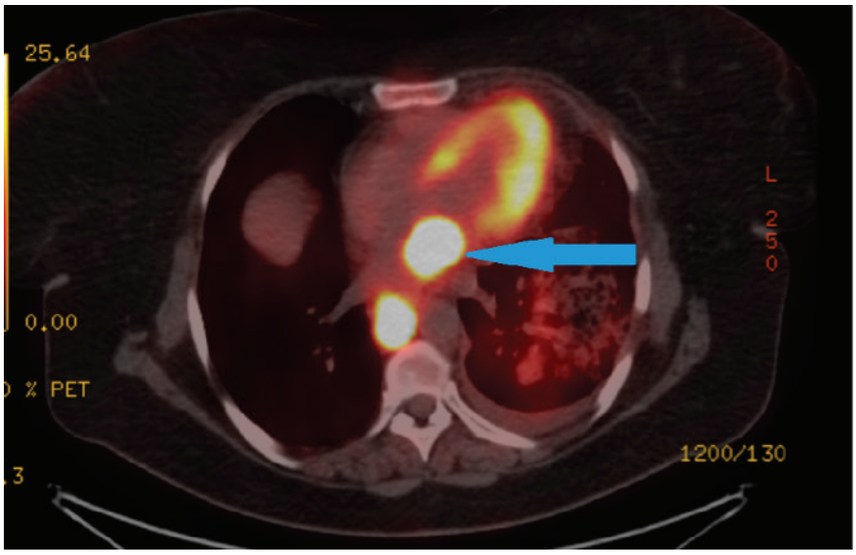

Pet/CT'deki yüksek SUV tutulumlu intrakardiyak kitle görünümü

Tartışma-Sonuç: DBBHL, agresif seyirli olması nedeniyle erken histopatolojik doğrulama, erken tedavi prognoz ve mortalite üzerinde önemli bir belirleyicidir. Sunulan bu vakadaki gibi intrakardiyak lenfoma tutulumu, son derece nadir görülen, ileri derecede agresif seyirli bir malignitedir. İntrakardiyak lenfoma çoğunlukla sekonder olup, nadiren primer kardiyak lenfoma olarak da görülebilir. En sık görülen alt tipi DBBHL'dir. Genellikle sağ atriyum tutulumu izlenirken, bu olguda görülen sol kalp tutulumu daha nadirdir. Tedavisi temel olarak sistemik kemoterapidir. Zamanında tedavi edilmediğinde mortalite oranı oldukça yüksektir. Sjögren sendromlu hastalarda lenfoma riskinin yüksek olması ve lenfositik interstisiyel pnömoni olgularında da lenfoma araştırmasının gerekliliği, bu tür nadir tutulumların erken teşhisi için önemlidir. Bu olguda, hastanın tedavisine hematoloji tarafından başlanmış ve kontrollerinde intrakardiyak kitlenin küçüldüğü gözlenmiştir. Hastanın tedavisi devam etmektedir.

Anahtar Kelimeler: intrakardiyak lenfoma, Sjögren Sendromu, Diffüz Büyük B Hücreli Lenfoma (DBBHL), Pulmoner nodül

PS-319 Sol Pnömonektomi Sonrası Gelişen Nadir Bir Endotrakeal Metastaz: Skuamöz Hücreli Akciğer Karsinomu Olgusu

Abdulaziz Kök[1], Osman Cemil Akdemir[1], Süleyman Ceyhan[1], Sedat Ziyade[1], Ömer soysal[1]

[1]Bezmialem Vakıf Üniversitesi Göğüs Cerrahisi A.D.

Giriş-Amaç: Akciğer dışı malignitelerin hava yoluna metastazı nadir olmakla birlikte, akciğer kanserinin bronş ağacına direkt komşuluk olmaksızın yaptığı izole "endotrakeal metastazlar" (ETM) otopsi serilerinde %1'in altında bildirilmiştir. Genellikle hematojen yayılım veya lenfatik retrograd akımla ilişkilendirilen bu durum, hava yolu obstrüksiyonu riski taşıması ve nüks yönetimini zorlaştırması açısından klinik önem arz etmektedir.Bu çalışmada, sol pnömonektomi sonrası pT3N2 evresindeki Skuamöz Hücreli Karsinom (SCC) tanılı bir olguda, cerrahi lojdan bağımsız olarak trakea distalinde ortaya çıkan ve biyopsi ile doğrulanan nadir bir endotrakeal metastaz olgusunu sunmak amaçlanmıştır.

Gereç ve Yöntem: 60 yaşındaki erkek hastanın Eylül 2022 - Kasım 2025 tarihleri arasındaki klinik kayıtları, radyolojik görüntülemeleri (Toraks BT, PET/BT) ve patoloji raporları retrospektif olarak incelenmiştir.

Bulgular: Eylül 2022'de sol pnömonektomi uygulanan hastanın patolojisi SCC, tümör çapı 5.5 cm ve multistasyon lenf tutulumu (pT3N2) olarak raporlanmıştır. Post-operatif 14. ayda (Kasım 2023) çekilen PET/BT'de; pnömonektomi loju temiz izlenirken, trakea distal medial duvarında lümene polipoid uzanım gösteren 12x17 mm boyutunda hipermetabolik (SUVmax: 10.8) solid kitle saptanmıştır. Bronkoskopik biyopsi ile lezyonun "SCC metastazı" olduğu (p53 pozitif, p16 negatif) histopatolojik olarak doğrulanmıştır. Sistemik kemoterapi sonrası Temmuz 2024'te lezyonda tam metabolik yanıt izlense de , Ekim 2024'te trakeal nüks (SUVmax: 10.2) ve sağ akciğerde (kontralateral) yeni metastatik nodüller gelişmiştir. Kasım 2025 itibarıyla hasta Nivolumab ve Gemsitabin tedavileri altında olup, trakeal lezyonun subglottik alana uzanımı ve sağ akciğerde multipl metastazlarla progresyon mevcuttur.

Endobronşial Metastaz Tomografi Görüntüsü

Tartışma-Sonuç: Primer tümörün rezeke edildiği ve bronş güdüğünde nüksün olmadığı bu olguda, trakeal tutulumun "skip metastaz" şeklinde gerçekleşmesi dikkat çekicidir. İlk cerrahideki yaygın mediastinal lenf nodu tutulumu, trakeal mukozaya lenfatik retrograd yayılım mekanizmasını desteklemektedir. ETM varlığı, bu olguda olduğu gibi, sıklıkla kısa süre içinde gelişecek sistemik yayılımın habercisi olabilir. Opere akciğer kanserli, özellikle N2 pozitif hastaların takibinde, cerrahi loj dışındaki hava yollarında izlenen asemptomatik hipermetabolik odaklar metastaz açısından şüphe uyandırmalı ve mutlaka doku tanısı ile verifiye edilmelidir.

Anahtar Kelimeler: Akciğer Kanseri, Skuamöz Hücreli Karsinom, Endotrakeal Metastaz, Pnömonektomi, PET/BT

PS-320 Akciğer Kanseri Tanısı Koyduğumuz Hastaların Genel Özellikleri

Bünyamin SERTOĞULLARINDAN[1], Melike YÜKSEL YAVUZ[1], Muzaffer Onur TURAN[1], Ceyda MAHLEÇ[1], Rozerin ÇİÇEK[1]

[1]İzmir Katip Çelebi Üniversitesi, Tıp Fakültesi, Göğüs Hastalıkları Anabilim Dalı

Giriş-Amaç: Akciğer kanseri, dünya genelinde kanser ilişkili mortalitenin en sık nedenlerinden biri olmaya devam etmektedir. Tanının ileri evrede konulması, hastalığın prognozunu olumsuz yönde etkilemekte ve sağkalım oranlarını belirgin şekilde azaltmaktadır. Bu çalışmanın amacı 3. basamak bir merkeze başvuran akciğer kanseri hastalarının genel özelliklerini belirlemektir.

Gereç ve Yöntem: Bu çalışmada 2023 yılında tanı koyduğumuz 111 akciğer kanseri hastasının yaş, cinsiyet, evre, sigara içme durumu, patolojik tip dağılımı ve sağkalım özelliklerini değerlendirilmiştir.

Bulgular: Çalışma popülasyonunda erkek cinsiyet baskın olup hastaların %72,7'si erkek, %27,3'ü kadındır. Sigara öyküsü hastaların büyük çoğunluğunda (%92,7) aktif ya da geçirilmiş sigara maruziyeti mevcuttur; bu bulgu akciğer kanserinin etiyopatogenezi ile uyumludur.Patolojik tanı dağılımı incelendiğinde Skuamoz hücreli kanser (%28,8) ve küçük hücreli akciğer kanseri (%27,0) en sık görülen histolojik alt tipler olarak saptanmıştır. Bunu adenokanser (%23,4) ve Küçük hücreli dışı akciğer kanseri (%12,6) izlemektedir. Evre bilgisi mevcut olan 98 hastanın evre dağılımı incelendiğinde, hastaların büyük çoğunluğunun ileri evrede tanı aldığı görülmektedir. Evre 4 hastalar tüm grubun %71,4'ünü oluştururken, evre 3A–3B hastalar %21,4 oranındadır. Erken evre (evre 1–2) hastalar ise yalnızca %7,2 gibi sınırlı bir oranda temsil edilmektedir. Sağkalım durumu değerlendirilebilen hastalarda mortalite oranı yüksektir. Eksitus oranının ileri evre hasta oranının yüksekliği ile paralellik göstermesi, evrenin prognoz üzerindeki belirleyici rolünü bir kez daha ortaya koymaktadır. Evreler ile yaşam süresi arasındaki bu ilişki, erken evrede tanı alan hastalarda sağkalım avantajı bulunduğunu ve erken tanının klinik sonuçlar üzerindeki kritik önemini desteklemektedir.

Tartışma-Sonuç: Bulgular, sigara içme oranlarının yüksek olduğunu, akciğer kanserinde tanının çoğunlukla ileri evrede konulduğunu göstermektedir. Sonuçlar toplumun bilinçlendirilmesi ve riskli popülasyonlarda akciğer kanseri tarama programlarının uygulanması gerekliliğini açıkça ortaya koymaktadır. Özellikle erken evrede tanının sağkalımı uzatıcı etkisi göz önünde bulundurulduğunda, tarama stratejilerinin klinik pratikte daha etkin biçimde uygulanması büyük önem taşımaktadır.

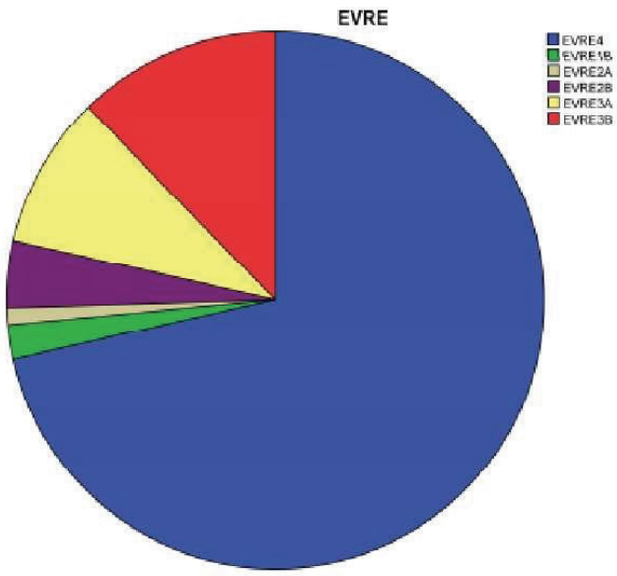

Olguların Evrelere Göre Dağılımı

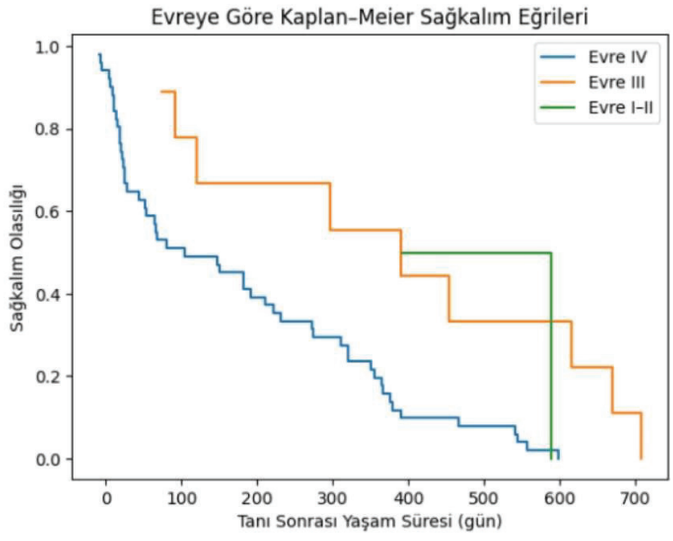

Olguların Sağ Kalım Eğrisi

Hastaların Demografik, Klinik ve Patolojik Özellikleri

Değişken	n	%
Cinsiyet		
Erkek	80	72,7
Kadın	30	27,3
Sigara Öyküsü		
Sigara içen	89	92,7
Sigara içmeyen	7	7,3
Patolojik Tip		
Skuamoz Hücreli Kanser	32	28,8
Küçük Hücreli Akciğer Kanseri	30	27,0
Adenokanser	26	23,4
Küük Hücreli Dışı	14	12,6
Diğer	9	8,2
Evre Dağılımı		
Erken evre (Evre 1–2)	7	7,2
İleri evre (Evre 3A–3B)	21	21,4
Metastatik evre (Evre 4)	70	71,4
Sağkalım Durumu		
Eksitus	70	63,1
Sağkalım verisi eksik	41	36,9

Anahtar Kelimeler: Akciğer Kanseri, Akciğer Kanser Taraması, Erken Tanı

PS-322 Akciğer Kanserinde Diyafram ve Karaciğer İnvazyonu : Karaciğer Rezeksiyonu Gereken Bir Olgu

Osman Cemil Akdemir[1], Abdulaziz Kök[1], Süleyman Ceyhan[1], Zühal Gücin[2], Sedat Ziyade[1], Ömer Soysal[1]

[1]Bezmialem Vakıf Üniversitesi Göğüs Cerrahisi A.D.
[2]Bezmialem Vakıf Üniversitesi Tıbbi Patoloji A.D.

Giriş-Amaç: Akciğer kanserinde diyafram ve karaciğer invazyonu nadir görülür. Evreleme aşamasında uzak metastaz sıktır. Rezektabilite ve prognoz açısından önemli klinik zorluklar oluşturur. Olguda, preoperatif diyafram invzyonu izlenen ancak peroperatif karaciğer invazyonu saptanan, lenf nodu metastazı olmayan bir hastada uygulanan radikal cerrahi yaklaşımı ve erken dönem sonuçları sunmayı amaçladık.

Gereç ve Yöntem: Seksen dört yaşında erkek hasta, sağ yan ağrısı şikâyeti ile başvurdu. Toraks BT'de sağ akciğer alt lob lateral bazal segmentte yaklaşık 5,5–6 cm boyutlarında, santral kavitasyon içeren kitlesel lezyon saptandı. Hasta yatırılıp antibiyoterapisi düzenlendi. Ancak hastada klinik düzelme olmadı. Sınırda kby öyküsü olan hastanın akut faz reaktanlarında ve genel durumunda düzelme olmaması üzerine cerrahi seçenek üzerinde duruldu. Tanısal ve evreleme amacıyla yapılan F-18 FDG PET/BT incelemesi yapıldı.Lezyonun periferal solid komponentlerinde belirgin hipermetabolizma izlendi (SUVmax 15, geç fazda 23,5). Mediastinal ve hiler lenf nodlarında düşük düzeyde FDG tutulumu mevcut olup, ön planda reaktif olarak değerlendirildi; uzak metastaz lehine bulgu saptanmadı .

Bulgular: Hastaya sağ posterolateral torakotomi ile sağ alt lobektomi ve mediastinal lenf nodu diseksiyonu uygulandı. Operasyon sırasında tümörün diyaframa ve karaciğer kubbesine invazyon gösterdiği izlendi. Bunun üzerine parsiyel diyafram rezeksiyonu ve sınırlı karaciğer rezeksiyonu eş zamanlı olarak gerçekleştirildi. Tüm rezeksiyonlar makroskopik olarak tam (R0) olacak şekilde tamamlandı. Rezeksiyon materyalinde tümör çapı 9 cm olarak ölçüldü. Histopatolojik incelemede mediastinal ve hiler lenf nodlarında metastaz saptanmadı (pN0). Diyafram ve karaciğer invazyonu doğrulandı; ancak cerrahi sınırlar tüm rezeksiyon alanlarında negatifti. Bu bulgular ışığında olgu, T4N0M0 olarak değerlendirildi.

Tartışma-Sonuç: Postoperatif dönemde hasta yoğun bakım takibi sonrası servise alındı. Geçici böbrek fonksiyon bozukluğu ve enfeksiyon bulguları nedeniyle nefroloji ve enfeksiyon hastalıkları konsültasyonları yapıldı; medikal tedavi ve destekleyici bakım ile klinik stabilizasyon sağlandı. Üst abdomen BT'de rezeksiyon alanına ait postoperatif değişiklikler dışında rezidü veya metastatik lezyon izlenmedi . Hasta postoperatif 13. günde stabil olarak taburcu edildi.Diyafram ve komşu organ invazyonu bulunan akciğer kanserlerinde, uygun hasta seçimi ve lenf nodu negatifliği durumunda genişletilmiş rezeksiyonların akla gelmelidir.Lenf nodu metastazı olmayan, diyafram ve karaciğer invazyonu bulunan seçilmiş akciğer kanseri olgularında, multidisipliner değerlendirme sonrası uygulanan cerrahi yaklaşım güvenli tkili bir tedavi seçeneği olabilir.

Anahtar Kelimeler: Akciğer kanseri Diyafram invazyonu Karaciğer rezeksiyonu Genişletilmiş rezeksiyon Radikal cerrahi

NOTLAR

ASYOD
AKCİĞER SAĞLIĞI VE YOĞUN BAKIM DERNEĞİ

UASK 2026

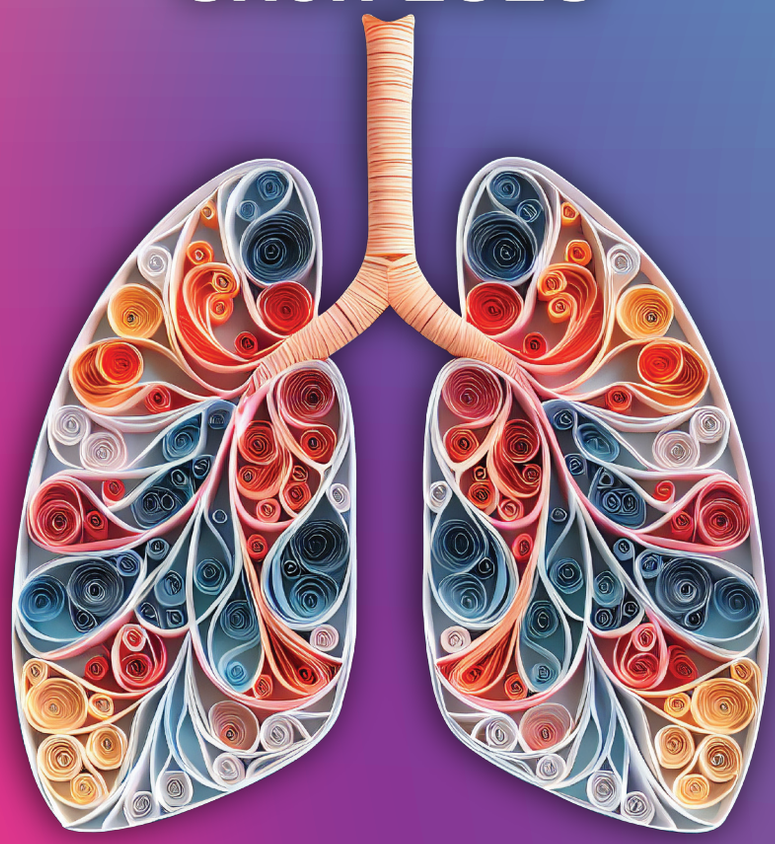

Sizin Sesiniz, Sizin Kongreniz...

OCT MICE

Organizasyon Sekretaryası
OCT Turizm ve Seyahat Acentesi Ltd. Şti.
19 Mayıs Mah. Büyükdere Caddesi
Balçık Tarlası Sok. Tanlı Han No: 1 Kat: 2 Şişli/İstanbul
Tel: +90 212 291 15 05 • +90 541 620 20 91
info@asyoduask2026.com

Akciğer Sağlığı ve Yoğun Bakım Derneği
İlkiz Sokak No: 17/5 Sıhhiye, Çankaya/Ankara
Tel: +90 312 232 01 26
asyod@asyod.org

www.asyoduask2026.com